2

A5.

Granul. & Tiefe Chronische Augen-
lid Blennorrhoe p. 58

p. 61 In granular lids with Pannus F. says he cured the pannus in four days by rubbing a salve composed of two grains of white porcip. to a drachm of fat. The granulations took some weeks for their cure; the increased strength of porcip. to 4 grs.

p. 62 the same salve aggravated at first & then cured.

p. 64 Interesting account of Fisher's discovery of granulations in a case (innocent)

68 "Dieser Uebergang (from simple catarrhal conjunctivitis) in chronische Blennorrhoe offenbarte sich bei mehreren Patienten der Klinik gleichsam unter unsern Augen mit einer Deutlichkeit, die keinen Zweifel neben die Art ihrer Entstehung übrig liess."

merkwürdig

And especially "merkwürdig since Fischer suspected the contagious character of the disease

Klinischer Unterricht

in der

Augenheilkunde.

Von

Johann Nepomuk Fischer,

Doctor der Medicin, gewesenem Physicus der k. ständischen Augenheilanstalt, Mitvorsteher und Arzt der böhmischen Privat-Erziehungs- und Heilanstalt für Blinde, k. k. öffentlichem ordentlichem Professor der theoretischen und practischen Augenheilkunde an der Carl-Ferdinands-Universität zu Prag.

BOSTON MEDICAL
MAY 25 1911
LIBRARY

Mit 7 lithographirten Tafeln.

PRAG, 1832.

In Commission bei Borrosch und André.

Gedruckt bei Carl Wilhelm Medau in Leitmeritz.

9814

Gib mir das Aug', gib mir die Kraft zu schauen!
Du ahnest nicht die Schrecken meiner Nacht;
Mir will kein matter Dämm'rungsschimmer grauen,
Dir glänzt die Welt in goldner Sonnenpracht.
O gib mir Licht! Ich will dir froh vertrauen,
Mit Dir theilt Gott der Heilung Wundermacht;
Du kannst die Welt mir aus dem Chaos schlagen,
Du kannst die Sonne seyn, mir hell zu tagen!

ZIMMERMANN.

Seiner Excellenz

dem

Hochgebornen, Hochgelehrten und Wohlerfahrnen

Herrn Herrn

Andreas Joseph Freiherrn von Stifft,

der Weltweisheit und der Arzneikunde Doctor, Seiner k. k. apostol. Majestät wirklichem Geheimen, dann Staats- und Conferenz-Rathe, erstem Leibarzte, Protomedicus und Director des Studiums der Heilkunde in sämmtlichen Erbländern, Präses der löbl. medicinischen Facultät und Societät zu Wien, Commandeur des königl. ungarischen St. Stephan-Ordens, Inhaber des silbernen Civil-Ehrenkreuzes, Grofsband des königl. französischen Ordens vom heil. Michael, Commandeur des königl. portugiesischen Christus-, des königl. sächsischen Civil-Verdienst-, des königl. sicilianischen Ferdinand- und Verdienst-Ordens, so wie des kaiserl. brasilianischen Ordens vom südlichen Kreuze, Ritter der zweiten Classe des königl. preufsischen rothen Adler-Ordens und der königl. baierischen Verdienst-Ordens-Krone, Indigena des Königreiches Ungarn, Landstand von Tyrol, Steyermark und Nieder-Oesterreich, Mitgliede der k. k. medicinisch-chirurgischen Josephs-Academie, Ehrenmitgliede der mährisch-schlesischen Gesellschaft zur Beförderung des Ackerbaues, der königl. böhmischen Gesellschaft der Wissenschaften zu Prag, und der k. k. Landwirthschafts-Gesellschaft in Wien, dann der gelehrten Gesellschaften zu Venedig, Padua, London und Petersburg etc. etc. etc.

in tiefster Ehrfurcht gewidmet

vom

Verfasser.

Klinischer Unterricht

in der

Augenheilkunde.

Vorrede.

Einer der verehrungswürdigsten Veteranen der Medicin sagte einst in seinem trefflichen Aufsatze: über den Schaden, welchen Wissenschaft, Kunst und bürgerliches Wohl durch die Vernachlässigung des ophthalmologischen Studiums leiden: eine gute Staatsarzneikunde fordert: „Augenarzt mufs jeder Arzt seyn; es sey ihm eben so wenig erlaubt, ein Ignorant in den Krankheiten der Augen, als in den Krankheiten der Haut oder der Lunge zu seyn; diejenigen Staaten, welche selbst medicinische Anstalten haben, müssen auch dafür sorgen, dafs in ihnen Augenärzte gebildet werden können."

Was dem edlen Manne blofs als frommer Wunsch damals vor die menschenfreundliche Seele trat, ist bereits, Dank sei es den weisen Regierungen der Länder! in der Wirklichkeit ausgeführt. In dem weiten Gebiete des österreichischen Kaiserstaates bestehen zum Heile der Völker seit langen Jahren schon an allen Universitäten besondere Kliniken, in welchen Augenheilkunde gelehrt wird. Für die Hörer der Medicin des fünften Jahres ist der ophthalmiatrische Curs

unerläfsliche Pflicht und ein Object der strengen Prüfungen, denen sie sich zur Erlangung der Doctorswürde gesetzlich unterziehen müssen. In andern Ländern von Europa sind und werden ebenfalls derlei Anstalten organisirt. Die wohlthätigen Früchte dieser väterlichen Sorgfalt vom Throne herab, sind auch schon sichtbar, und werden es immer in einem höhern und glänzendern Grade werden. Diese segensreichen klinischen Schulen haben endlich, Gott sei Dank! das heillose tausendjährige Monopol aufgehoben, welches herumziehende, handwerksmäfsige Staarstecher mit der Augenheilkunde trieben; sie haben die Geheimnifskrämerei siegend zerstört, zu welcher der Eigennutz manchen Augenarzt, selbst der neuern Zeit, verführte; sie haben das unselige Vorurtheil gegen die Augenheilkunde gänzlich vernichtet, durch welches geblendet viele practische Aerzte diese kostbare Blume in dem Kranze medicinischer Doctrinen achtlos verschmähten, weil sie dieselbe in den Händen roher Menschen sahen, unter deren Pflege sie freilich ihre herrliche Blüthe nicht entfalten konnte.

Ein blinder Mann ist gewifs ein armer Mann, wenn er auch noch so reich ist; bürgerlich todt, ohne Selbstständigkeit, unbehülflich wie ein kleines Kind hängt er, im ewig Finstern, ganz von der Leitung und dem guten oder bösen Willen seiner Umgebung ab! Ist der Erblindete mittellos, so ist seine Lage noch trauriger; er fällt als unnützer Bettler dem Staate zur Last, und macht meistens auch noch

einen Sehenden, seinen Führer, zum Müssiggänger und Bettler. Wie gefährlich sind die Krankheiten des Auges; wie grofs oft bei einem scheinbar kleinen Uebel die Gefahr, das zarte, glanzvolle Organ zu verlieren! Aber schon heben Tausende und abermal Tausende von denen, welche durch zweckmäfsige Behandlung, in segensreicher Folge der ophthalmiatrischen Lehrkanzeln, vor der Gefahr zu erblinden gerettet wurden, ihre Hände dankend zum Himmel empor. Weit verbreitet sind die Leiden der Augen, weit verbreitet mufs auch die Kenntnifs zu helfen seyn! Durch die Errichtung der Augenkliniken ist diesem dringenden Bedürfnisse glücklich abgeholfen; und wahrlich nicht umsonst ist die Quelle eröffnet, aus welcher die so nöthige Kenntnifs geschöpft werden kann; denn mit wahrem Feuereifer verlegen sich die medicinischen Zöglinge allenthalben auf das schöne Studium der Augenheilkunde. Ja selbst ältere Aerzte, denen während ihrer Studienjahre das Glück nicht zu Theil werden konnte, sich in einer stabilen Augenklinik im Erkennen und Behandeln der Krankheiten des Lichtorganes zu üben, wünschen nun ihren ärztlichen Wirkungskreis durch die Ophthalmiatrik wohlthuend zu erweitern und sich auch in diesem Fache noch jetzt zu unterrichten.

Dieser erfreuliche Umstand hat den Verfasser bewogen, den Versuch zu wagen, einen klinischen Unterricht in der Augenheilkunde zu verfassen.

Es ist zwar eine bekannte Wahrheit, dafs Kli-

niken sich durch kein Buch in der Welt ersetzen lassen; der matte Begriff von einer Sache, den eine bloſse Beschreibung zu geben vermag, wird immer weit, sehr weit hinter der klaren Anschauung zurückbleiben. Die lebendigen Worte des Lehrers am Krankenbette wirken ganz anders, als die abstracten Regeln der Bücher, welche den Leser kalt lassen. Wirkliche Kliniken entwickeln und üben das Selbstdenken der Zöglinge im Fache der Medicin, die Fundamentalstütze des künftigen Practikers; sie lehren genau selbst beobachten, die Phänomene selbst und richtig auffassen und scharf beurtheilen; sie scheiden das Wesentliche von dem Unwesentlichen, das Wichtige von dem Unwichtigen; sie lenken die Aufmerksamkeit der Schüler auf diejenigen Seiten und Puncte, auf die es bei der Beurtheilung und Behandlung der Krankheit vorzüglich ankommt. Alles dies und noch weit Mehreres kann nur eine wirkliche Klinik leisten; doch läſst sich dieselbe nachahmen, der schriftliche klinische Unterricht durch Aufstellung concreter Fälle versinnlichen, anschaulich machen, und dies, glaubt der Verfasser, ist schon ein groſser Vortheil, besonders für den Anfänger. Nichts überzeugt lebhafter und fester, als wenn der Mensch dasjenige, was er im Allgemeinen denkt und einsieht, auf einzelne Fälle anwendet; und nur jene Begriffe haften in unserm Bewuſstseyn mit fester, unerschütterlicher Zuversicht, welche durch einzelne und vielfältige Beispiele aus der Erfahrungswelt sich bei uns zur Anschaulichkeit er-

hoben haben. Krankheitsgeschichten, dem wirklichen Leben entnommen, ergreifen und wirken immer stärker, als trockene, abgezogene Lehrsätze, eben weil frisches Leben in ihnen ist.

Der Verfasser hat daher zu dem Versuche seines klinischen Unterrichtes durch concrete Beispiele die Vorfälle der stabilen augenärztlichen Klinik der Hochschule zu Prag gewählt, nämlich vom Jahre 1820 (dem Antritte seines Lehramtes) bis zum October des Jahres 1830, während welchem Zeitraume daselbst, bei anfangs 8 jetzt 12 Betten, 623 Kranke behandelt und in der damit verbundenen ambulanten Klinik 1599 Augenkrankheitsformen theils behandelt, theils blofs zum Behufe des Studiums der Diagnose gezeigt wurden. Auch hat er Beobachtungen und Erfahrungen aus seiner Privatpraxis dazu benützt. Dem gegenwärtigen Unterrichte liegt also eine Masse von etwa 2500 wirklicher Krankheitsfälle zum Grunde.

Nebst dem eben angedeuteten hat der Verfasser noch einen andern und zwar doppelten Zweck, den er noch sicherer zu erreichen sich schmeicheln darf. Er hat nämlich seinen schriftlichen Unterricht zugleich zu einem Gedenkbuch der Vorfälle für die gewesenen Schüler der ophthalmiatrischen Klinik bestimmt, gleichsam ein Vermächtnifs der fortdauernden Liebe und Sorgfalt des Verfassers für sie, an welche seine jungen Freunde den fernern Gewinnst ihres practischen Lebens in dieser Gattung des Wissens anknüpfen und die Menge der guten Früchte

für das Wohl der leidenden Menschheit stets vermehren möchten. Den künftigen Zöglingen der Klinik aber wollte er ein Mittel an die Hand geben, welches ihnen das dunkle Gebiet der zu betretenden Laufbahn früher erhellen, und als erklärender Wegweiser ihnen beim Studium der ophthalmiatrischen Lehrbücher dienen könnte.

Der vorliegende klinische Unterricht umfafst nicht alle Krankheitsformen des Auges; er kann und soll es auch nicht. Der Verfasser glaubt gerade dadurch seinem vorgesteckten Ziele näher zu kommen. Auch hier gilt die goldene Regel der Klugheit: Alles zu seiner Zeit! Ueberhäufte Begriffe erschlaffen die Geisteskraft des Anfängers, sie wird gelähmt und kann nicht selbstthätig mitwirken. Man darf nur die ersten Schwierigkeiten im Fache der Augenheilkunde überwunden haben, so fesselt der Gegenstand durch seinen ihm eigenthümlichen Reiz auf Zeitlebens. Wer sich die Kenntnifs der gewöhnlich vorkommenden Krankheiten des Sehorganes angeeignet, für den ist der Weg zu einem umfassenden ophthalmiatrischen Wissen schon gebahnt; er wird sicher nicht stehen bleiben, sondern auch die seltenern Formen kennen lernen wollen, und dazu stehen ihm die vorhandenen, mitunter trefflichen Handbücher zu Gebote, unter denen sich jenes vom Herrn Professor Rosas durch die beigefügte Anatomie und Physiologie des Sehorganes auszeichnet, welche beide für das gründliche Studium der Augenheilkunde unentbehrliche Grundpfeiler sind.

Nur der medicinische Theil der Augenheilkunde thut noth, nicht der technische; der Verfasser hat sich daher auf den erstern beschränkt und der Operationen meistens nur beiläufig Erwähnung gethan.

Da die in dem Unterrichte aufgestellten Krankheitsbilder Copien blofs jener in der Klinik vorgekommenen Krankheitsfälle sind, so können dieselben nicht so vollständig seyn, als man sie gewöhnlich in den Lehrbüchern findet; diefs ist auch der Fall bei der Aetiologie, Prognose und Therapie. Diese scheinbare Mangelhaftigkeit liegt in dem Plane der Schrift, die auf nichts anders, als auf eine treue Darstellung der klinischen Begebenheiten Anspruch macht, und wie jede Klinik nur in das Studium einleiten, dasselbe erleichtern soll.

Der beigefügten systematischen Eintheilung aller in der Klinik vorgekommenen Augenkrankheiten und der hier und da im Werke selbst angeführten Analogien liegt die Absicht unter, theils mit der Augenheilkunde desto mehr zu befreunden, vorzüglich aber angehende Aerzte zu der sehr heilsamen Gewohnheit zu bringen, ihre ophthalmiatrischen Kenntnisse mit dem übrigen Vorrathe ihres Wissens zu vergleichen, in Verbindung zu setzen, und zu einem Ganzen zu verschmelzen, woraus ihnen der sehr wichtige Vortheil erwächst, dafs beide Arten der Begriffe an Lebhaftigkeit, Stärke und Festigkeit gewinnen, sich gegenseitig aufklären und erhellen. Indem sie die Lehrsätze der Augenheilkunde mit solchen Vorstellungen verbinden, welche ihnen schon

geläufig sind, werden ihnen die ersteren nach dem Gesetze der Ideenverknüpfung ebenfalls geläufiger.

In je nähere Verbindung die Heilkunde des Sehorgans mit der allgemeinen Medicin tritt, desto mehr gewinnt nicht nur die Augenheilkunde, sondern auch die sogenannte innere Heilkunde an Ausbildung. Nirgends treten die drei Sphären der Lebensthätigkeit, die Sensibilität, Irritabilität und Reproduction deutlicher hervor, als an dem Wunderbaue des Auges. Kein Organ vereiniget alle Systeme des ganzen Körpers so innig in sich, als der Mikrokosmus, das Auge; kein Organ spendet über sich selbst, über seine Leiden und die Leiden des ganzen Körpers so viel Licht, als der Recipient des Lichtes, der Lichtsinn; das Auge ist der empfindlichste Nosometer für den Gesammtorganismus. Am Sehorgane treten fast alle Krankheiten auf, an denen der Gesammtorganismus zu leiden pflegt. In und am Auge sehen wir die pathologischen Processe entstehen, sich entwickeln und endigen, die krankhaften Metamorphosen liegen hier offen da, unser Blick kann sie Schritt für Schritt beobachten, während man sie an den verborgenen Organen, z. B. an der Lunge, an der Leber u. s. w. nach den Regeln der Wahrscheinlichkeit nur vermuthet. Welcher unschätzbare Vortheil für die gesammte Medicin, ein Organ zu besitzen, an dem wir die Symptome der Krankheiten gröfstentheils wie in einem Spiegel, wie hinter einem Glase mit eigenen Augen sehen! Welchen hohen Rang wird einst die Augenheilkunde in der Reihe der medicini-

schen Wissenschaften einnehmen, wenn ihre Pathologie den höchsten Grad ihrer Ausbildung erreicht haben wird!!

Lehren, deren Ausübung im practischen Leben uns täglich vorkommen können und zum Heile der Menschheit dienen, müssen in unserm Bewufstseyn mit einer besondern Stärke und Geläufigkeit vorhanden seyn; in dieser Absicht entwarf der Verfasser die auszugsweise Uebersicht des Inhaltes als Mittel, dem Gedächtnisse der Leser eine Erleichterung zu verschaffen.

Die Sprache des Verfassers dürfte wohl Manchem zu einfach dünken; darüber noch ein Paar Worte! Die Form der Darstellung einer Sache mag nach der geistigen Individualität des Darstellers oder nach den Eingebungen seiner Eitelkeit auch noch so glänzend, künstlich und gelehrt seyn, immer wird sich das Wahre, was der Sache zum Grunde liegt, ganz einfach und Allen verständlich sagen lassen. Diese prunklose Einfachheit im Vortrage ist des practischen Lehrers heiligste Pflicht. Er steht als solcher im Dienste der Menschheit, und soll nicht sich und sein eitles Lob, sondern seine Schüler im Auge haben, damit ihn auch der am wenigsten begabte verstehe. Die Geist- und Talentvollen verarbeiten das einfach Gesagte dann ohnehin in sich jeder nach Mafsgabe eigener Kraft, jeder nach seiner individuellen Art und Weise. Die Form dieser Verarbeitung mag noch so verschieden, oft nur dem Individuum selbst verständlich seyn, immer soll und wird die

ganz einfache Wahrheit des Lehrers noch zum Grunde liegen.

Wiederholungen konnten und durften bei einem klinischen Unterrichte nicht vermieden werden.

Sollte die vorliegende Schrift, ungeachtet ihrer Mängel, im Stande seyn, hier und da auch aufser der Schule einigen Nutzen zu stiften: so würde sich sehr geehrt und beglückt fühlen

Prag, im Monate Februar 1832.

der Verfasser.

Auszugsweise Uebersicht des Inhaltes.

I. Traumatische Entzündungsformen.

1. Traumatische allgemeine Augapfelentzündung. — *Panophthalmitis.* Seite 4.

Krankheitsbild: Die Scleroticalbindehaut geschwollen, hochroth, rings um die Hornhaut einen gleichförmig gespannten, festen, äufserst empfindlichen Wall bildend. Die, wie in einer Grube liegende Hornhaut durchsichtig. Die Regenbogenhaut unbeweglich, entfärbt. Die Pupille sehr verengert. Schnell eintretende Blindheit bei beginnender Entzündung. Feurige Erscheinungen. Der Augapfel bei der geringsten Bewegung schmerzhaft, starr und trocken. Die geschlossenen, entzündlich geschwollenen Augenlieder unbeweglich. Brennender, drückender, spannender, anhaltend steigender, äufserst heftiger Schmerz im Auge und der entsprechenden Kopfhälfte. Der Körper von einem Fieber entzündlicher Natur ergriffen. Der ganze Augapfel schwillt an. Wüthender Schmerz, als wollte der Augapfel zerspringen, als würde er aus der Augengrube gerissen, herausgepreſst.

Im zweiten Zeitraume der Entzündung treten die Absonderungen wieder ein. Die Cornea undurchsichtig, wird dann unter Frostanfällen weifs, endlich gelb, aus der Tiefe des Bindehautwalles emporsteigend. Der immer mehr anschwellende Augapfel tritt aus der Augengrube, und ragt endlich wie ein dunkelrother Fleischklumpen aus den bläulichrothen Augenliedern hervor. Der Schmerz ist nun intermittirend, klopfend. Ein Gefühl von Schwere und Kälte im und um das Auge belästiget den Kranken. Endlich berstet die Hornhaut.

Ursachen: Verletzungen verschiedener Art. Gewaltsame Stöfse. Peitschenhiebe. Sonnenstich. Steigerung synochöser Entzündungen durch örtlich angebrachte Reizmittel.

Vorhersage: Sie ist sehr ungünstig, mit dem Ausgange in Phthisis bulbi. Bei örtlich angewandten Reizmitteln, Uebergang in Gangraen, in Exophthalmia scirrhosa.

Behandlung: Im ersten Zeitraume, die strengste antiphlog. Methode allgemein und örtlich: Aderlässe; reizlose Abführungsmittel; antiphlog. Diät; Ruhe des Körpers; Blutegel; Eis-Umschläge; Abhaltung des Licht- und jedes andern örtlichen Reizes.

Im zweiten Zeitraume um die begonnene Eiterung zu befördern, und die Schmerzen abzukürzen: Fomenta oder Catapl. emoll.; künstliche Eröffnung des gebildeten Abscesses. Dem zerstörenden Aftereiterungsprocesse wird dann durch die roborirende Methode Schranken gesetzt.

Beispiel einer allgemeinen Augapfelentzündung. S. 4.

Beispiel einer secundären Augapfelentzündung, bedingt durch einen Abscefs des Gehirns. S. 9.

2. Traumatische Augenentzündung als Chemosis. S. 1.

Krankheitsbild: Die Scleroticalbindehaut geschwollen, hochroth, rings um die Hornhaut einen gleichförmig gespannten, festen, sehr empfindlichen Wall bildend. Die wie in einer Grube liegende Hornhaut trübe, aber durchsichtig. Das Auge trocken, unbeweglich, lichtscheu. Die unbeweglichen geschlossenen Augenlieder entzündlich angelaufen. Bei Enthüllung des Auges neblichtes Sehen. Drückender, spannender, anhaltend steigender, heftiger Schmerz im Auge und der entsprechenden Kopfhälfte. Der ganze Körper von einem Fieber entzündlicher Natur ergriffen. Die Hornhaut immer trüber, grauer, undurchsichtiger, dann weifs, endlich gelblich, eiternd.

Ursachen: Fremde ins Auge gefallene Körper. Verletzung desselben.

Vorhersage: Im ersten Zeitraume der Entzündung ist der Pat. nicht ohne Hoffnung. Der zweite sehr ungünstige Zeitraum endet bei eiternder Hornhaut mit Phthisis corneae vel bulbi totius.

Behandlung: Im ersten Zeitraume innerlich: Decoct. alth. c. nitr.; antiphlog. Abführungsmittel; Ruhe des Körpers; antiphlog. Diät. Oertlich: Blutegel; Umschläge von kaltem Wasser; Entziehung des Lichteinflusses.

Auch im zweiten Zeitraume sind Reizmittel mit vieler Vorsicht, und anfänglich nur versuchsweise anzuwenden. Bei deutlichem Vorherrschen eines torpiden Zustandes, um den Eite-

rungsprocefs zu beschränken, innerlich: tonische und flüchtig reizende Mittel; stärkende, nahrhafte Diät; örtlich: warme Kräutersäckchen über das Auge; Einträufeln von Laud. liq. Syd. in dasselbe.

Zwei Beispiele von traumatischer Augenentzündung als Chemosis. S. 1 und 3.

3. Traumatische Augenentzündung als Taraxis.

a. Krankheitsbild der Conjunctivitis traumatica. S. 17.

Ein bewegliches, mehr oder weniger dichtes, hochrothes Gefäfsnetz in der verletzten oder unverletzten Bindehaut des Augapfels. Geringe oder keine Entzündungsgeschwulst der Conjunctiva. Die gesunde Sclerot. schimmert weifs hindurch. Die Hornhaut rein, normal. Der Schmerz meistens nur drückend, manchmal stechend; beim Thränen des Auges brennend. Mehr oder weniger vermehrte Thränenabsonderung. Gewöhnlich geringe Lichtscheue. Die Röthe der Scleroticalbindehaut später stärker, dunkler, gleichförmig verbreitet, ohne Netzform.

b. Krankheitsbild der Conjunctivitis mit Keratoditis traumatica. S. 18.

Die eben angegebenen Symptome der Conjunctivitis. Nebstdem an der verletzten Stelle der Hornhaut ein Geschwür, dessen dünner Eiter sich in dem Parenchym zwischen den Blättern der Cornea senkt, und am untersten Rande ansammelt, Unguis; oder ohne Unguis. Die übrige Hornhaut matt getrübt, schmutzig grau, oder rein.

c. Krankheitsbild der Conjunctivitis und Keratoditis mit Hydatoditis traumatica. S. 19.

Die Symptome der Conjunctivitis. Die Symptome der Keratoditis. Nebstdem ein rosenrother Saum in der Sclerotica rings um die Hornhaut. Absonderung einer gelben Lymphe in die vordere Augenkammer, oder Ausschwitzung eines grau-weifsen Faserstoffes am Pupillarrande der unbeweglichen Regenbogenhaut. Stechender Schmerz im Auge.

d. Krankheitsbild der selbstständigen Hydatoditis traumatica. S. 26.

Matte grauliche Trübung an der hintern serösen Fläche der Hornhaut. Die Regenbogenhaut entfärbt, unbeweglich. Die Pupille normal erweitert. Rosenrother Saum in der Sclerot. rings um die Cornea. Die Bindehaut des Augapfels nur hier und da leicht geröthet. Geringes Thränen des Auges. Lichtscheue. Stechender, spannender Schmerz im Auge. Das Sehen undeutlich wie durch einen Nebel.

Ursachen: Verletzungen aller Art.

Vorhersage: Gewöhnlich günstig.

Behandlung der Conjunctivitis: Entfernung der verletzenden Ursache. Nach dem Grade der Entzündung die antiphlog. Methode: ein Purgans antiphlog.; magere Diät; Ruhe des Körpers und der Augen; Bewahrung derselben vor starkem Lichteinflusse; Blutegel; kalte Umschläge.

Behandlung der Conjunctivitis mit Keratoditis.

Im ersten Zeitraume der Entzündung wie bei der Conjunctivitis, oft selbst noch bei vorhandenen Geschwüren der Hornhaut.

Im zweiten Zeitraume, bei torpidem Character des Auges, anfangs blofs versuchsweise mit Vorsicht und Umsicht nach dem Grade des zerstörenden Eiterungsprocesses in der Hornhaut: stärkende reizende Mittel innerlich mit derlei Diät. Oertlich: Einträufeln einer Auflösung des Lap. divin. mit Laud. liq. Syd. und Aceto lith.; Betupfen des Geschwüres mit der Tinct. opii vinosa oder mit Laud. liq. Syd. anfangs mit Wasser verdünnt, dann rein; Ueberhängen trockener, warmer, aromatischer Kräuterkissen.

Behandlung der Conjunctivitis und Keratoditis mit Hydatoditis: Wie bei der Conjunctivitis und Keratoditis. Nach gebrochener Entzündung innerlich: Calomel mit Nitrum oder mit Extr. bellad. als Pulver. Oertlich: Bei in die Augenkammer ergossener Lymphe: Eröffnung der Hornhaut. Bei ausgeschwitztem Faserstoff in der Pupille: Einträuflung einer Auflösung von Extr. bellad.

Beispiel einer traumatischen Taraxis als Conjunctivitis. S. 17.

Beispiel einer Conjunctivitis mit Keratoditis traumatica. S. 18.

Beispiel einer Conjunctivitis und Keratoditis mit Hydatoditis traumatica und eiterartiger Absonderung. S. 20.

Beispiel einer Conjunctivitis und Keratoditis mit Hydatoditis traumatica und lymphatischem Exsudat in der Pupille. S. 23.

Beispiel einer selbstständigen Hydatoditis traumatica. S. 26.

Beispiel einer Conjunctivitis und Keratoditis mit Vereiterung der Hornhaut. S. 24.

Beispiel einer Conjunctivitis und Keratoditis mit Vorfall der Regenbogenhaut. S. 25.

Beispiel einer traumatischen Taraxis mit noch in der Wunde haftendem fremdem Körper. S. 25.

Beispiel einer die Hornhaut, Regenbogenhaut und Linsencapsel durchdringenden Verletzung. S. 26.

Ein Beispiel von der Wirkung der Citronensäure auf das Auge. S. 29.

Active Blutcongestion im Auge durch fremde dasselbe mechanisch oder chemisch reizende oder verletzende Körper. S. 29.

Krankheitsbild: Die scheinbar entzündlichen Erscheinungen des Schmerzes, der Röthe, des Thränenflusses, der Lichtscheue schwinden insgesammt nach Entfernung der das Auge reizenden Körper, entweder sogleich, oder in sehr kurzer Zeit.

Fremde Körper: Kalk und Mörtel; Asche; Staub; Tabak; ausgefallene Augenwimper; Eisen- und Knochensplitter; eingelegte Krebsaugen; Plattläuse.

Vorhersage: Bei leichten Verletzungen günstig.

Behandlung: Bei ungelöschtem Kalk, Mörtel, Asche: ungesalzene Butter; reines Oel; reines Fett; Entfernung mittelst der Pincette oder eines Haarpinsels. Bei Tabak und Staub: kalte schleimige Augenwässer; Milch oder Milchrahm. Bei Cilien, Knochensplittern: Entfernung mittelst der Pincette. Bei eingekeilten Eisen- und Stahlsplittern: Herausheben mittelst einer Staarnadel. Bei Krebsaugen: das Umstülpen des Augenliedes; das Abziehen desselben vom Augapfel. Der Daviel'sche Löffel. Bei Plattläusen: das Ung. neapol. mit oleo spicae. Bei die Hornhaut durchdringenden Verletzungen mit Vorfall der Regenbogenhaut: kalte Umschläge von einem Inf. herb. hyosc. mit Extr. saturni.

Zwei Beispiele von Hornhautverletzungen. S. 30. 31.

4. Traumatische Augenliedentzündung. — *Blepharitis traumatica.* S. 31.

Krankheitsbild: Die Symptome einer mehr oder weniger synochösen Entzündung am Augenliede, nämlich: Geschwulst, Röthe, Schmerz u. s. w. mit oder ohne Wunde; mit oder ohne Geschwür; mit oder ohne Blutaustretung unter der Bindehaut des Augapfels.

Ursachen: Verletzungen aller Art.

Vorhersage: In den meisten Fällen günstig.

Behandlung: Im ersten Zeitraume die antiphlog. Methode nach Mafsgabe der Entzündung, wie bei der Conjunctivitis.

Im zweiten Zeitraume mit Vorsicht die restaurirende, stärkende Methode.

Beispiel einer Blepharitis traumatica mit Blutaustretung unter die Bindehaut des Augapfels. S. 31.

Beispiel einer Blepharitis traumatica mit Augapfel- und Augenhöhlenentzündung und lebensgefährlicher Verwundung. S. 32.

II. Phlegmonöse Entzündungsformen:

1. Phlegmonöse Augenliedentzündung. — *Blepharitis phlegmonosa.* S. 36.

Krankheitsbild: Das geschlossene, unbewegliche Augenlied stark geschwollen, gespannt, fest, hochroth, heifs, sehr schmerzhaft, äufserst empfindlich. Die Geschwulst und die Röthe durch den Augengrubenrand begränzt. Gleichmäfsige und gleichzeitige Steigerung aller entzündlichen Erscheinungen. Der Augapfel, die Augenliedränder und die Nase der leidenden Seite trocken. Der Körper von einem Fieber entzündlicher Natur ergriffen. Später, nämlich im zweiten Zeitraume der Entzündung: Frösteln. Die Geschwulst gröfser, weicher, weniger empfindlich, endlich blauroth, conisch. Vermehrte Secretionen. Der Schmerz unregelmäfsig, klopfend. Gefühl von Schwere und Kälte im Augenliede. Die Spitze der kegelförmigen fluctuirenden Geschwulst gelblich.

Ursachen: Verletzungen und anderweitige dynamische Einflüsse.

Vorhersage: Günstig bei zweckmäfsiger Behandlung.

Behandlung: Bei der Unmöglichkeit, die Entzündung durch die örtlich und allgemein angewandte antiphlog. Methode zu unterdrücken: warme Catapl. emoll., nebst einem dem Fieber angemessenen innerlichen Verfahren. Eröffnung des Abscesses. Der fortgesetzte Gebrauch erweichender Breiumschläge, die während der Nacht mit dem Empl. diach. c. gummi gewechselt werden, bis alle Härte geschmolzen ist.

Beispiel einer Blepharitis phlegmonosa. S. 36.

2. Gerstenkorn. — *Hordeolum.* S. 37.

Krankheitsbild: Eine auf eine kleine Parthie des Augenliedes beschränkte Entzündungsbeule; manchmal mit einem entzündlichen Oedem der Scleroticalbindehaut.

Ursachen: Scrophulöse Anlage. Verkältungen.

Vorhersage: Günstig bei richtiger Behandlung.

Behandlung: Die Eiterung befördern und die Härte schmelzen, durch warme Catapl. emoll. bei Tage, und durch das Empl. diach. cum gummi während der Nacht. Bei der scrophulösen Anlage zu Gerstenkörnern: antiscrophulöse Diät, und innerlich derlei Mittel; äufserlich die rothe Präcipitatsalbe.

Mehrere Beispiele von Gerstenkörnern. S. 37. 38.

III. Catarrhalische Entzündungsformen.

1. Catarrhalische Augenentzündung. — *Ophthalmia catarrhalis.* S. 39.

Krankheitsbild: An der innern Oberfläche, besonders des untern Augenliedes, ein mehr oder weniger dichtes Blutgefäfsnetz, das sich manchmal auch in der Scleroticalbindehaut zeigt. Röthe und gewöhnlich Excoriation an den Augenliedrändern. Mäfsige Absonderung eines mehr oder weniger eiterartigen Schleimes aus der Schleimhaut der Augenlieder, und vermehrte Absonderung des Meibomischen Schmeeres. Verkleben der Augenliedränder über Nacht durch gelbe Crusten. Lästiges Jucken und Brennen an denselben. Drücken im Auge; Gefühl, als läge ein fremder Körper bald da, bald dort unter dem obern Augenliede. Um die Flamme des sehr belästigenden Kerzenlichtes ein färbiger oder grauer Dunstkreis. Abendliche Exacerbation aller Symptome. Gewöhnlich gleichartiges Leiden anderer Schleimhäute mit oder ohne catarrhalische Fieberbewegung.

Ursachen: Eigene Luftconstitution; nafskalte Witterung; Verkältung.

Ursachen der Langwierigkeit: Unreinlichkeit der Zimmerluft oder des Körpers. Feuchte Wohnung. Manche Art des Berufes. Unzweckmäfsige Diät. Abnormität des Hautorgans. Krankhafte Beschaffenheit des Unterleibes.

Vorhersage: Günstig im Allgemeinen.

Behandlung: Vermeidung und Entfernung der Gelegenheitsursachen. Innere Mittel: Nach dem Character des Fiebers. Um die gestörte Hautfunction herzustellen: gelinde, schweifstreibende Arzneien. Aeufsere Mittel: Aq. Conr.; warme aromatische Kräuterkissen; Vesic.; die Auflösung des Lap. divin. cum laud. liq. Syd. et acet. lith., und wann dieselbe anzuwenden. S. 47. Das Collyrium adstringens luteum, und wann es anzuwenden. S. 48. Die einfache, rothe und weifse Präcipitatsalbe. Die rothe Präcipitatsalbe mit Lap. div. Laud. liq. Syd. und Aceto lith.

Gegen die zurückbleibende gesteigerte Sensibilität des Auges: die Aq. opii; die Flor. Zinci; die Aq. lauroc. als Waschwasser; die Einreibung des Oleum animale Dippelii, des Opium an die Stirngegend; das Auflegen der Tinct. galb. auf die Augenlieder; das Bestreichen der Augenliedränder mit Baumöl. Innerlich kleine Gaben von dem Extr. bellad. oder der Tinct. stram. Die Mineralbäder von Teplitz.

Beispiel eines Augencatarrhs. S. 44.

Beispiel eines inveterirten Augencatarrhs. S. 48.

Beispiel eines acuten und eines chronischen Augencatarrhs, geheilt durch die Anwendung des Coll. adstring. lut. S. 49. 50.

Beispiel eines geheilten Augencatarrhs mit gesteigerter Sensibilität als Nachkrankheit. S. 52.

Beispiel eines Augencatarrhs mit anderweitigen Erscheinungen als Complicationen. S. 53.

Beispiel eines inveterirten Augencatarrhs mit ihm eigenthümlicher amaurotischer Amblyopie, geheilt durch den Gebrauch der Solut. lap. div. cum laud. liq. Syd. et aceto lith. S. 55.

Beispiel eines acuten Augencatarrhs mit amaurotischer Amblyopie, bedingt durch Blutströmung nach dem Kopfe. S. 56.

Zwei Beispiele von traumatischer Reizung der Augenliedschleimhaut unter der täuschenden Form eines Augencatarrhs. S. 56. 57.

2. Chronische Augenliedblennorrhoe. — *Blepharoblennorrhoea chronica.* S. 58.

Krankheitsbild: Die Symptome des Augencatarrhs gegenwärtig oder abwesend. Die innere Fläche der Augenlieder, vorzüglich die Schleimhaut des untern Liedes, flach angelaufen, von schwammichtem, sammtartigem Aussehen; ihre gleichförmig verbreitete Tünchung dunkelroth, mit einem Stich ins Blaue. Krankhaft entwickelter, entarteter Papillarkörper, vorzüglich in der Schleimhaut des obern Augenliedes in der Form von unzähligen Granulationen, kleinen runden Fleischhügelchen. Die eiterartige Absonderung an Quantität und Qualität wie beim Augencatarrh. Zeitweilige catarrhalische Verschlimmerung, wobei die Entzündung sich meistens dem Augapfel mittheilt, und gewöhnlich ein vasculöses Augenfell, Pannus, hervorbringt.

Ursachen: Vernachlässigte catarrhalische, catarrhalisch-rheumatische, oder rheumatisch-catarrhalische Ophthalmien.

Vorhersage: Im Ganzen günstig bei zweckmäfsiger Behandlung. Bei Vernachlässigung oder falscher Behandlung entstehen: acute Bindehautblennorrhöen. Einwärtskehrung der Augenliedhaare, Trichiasis. Einwärtskehrung der Augenliedränder, Entropium. Wuchernde Umstülpung des untern Augenliedes, Ectropium sarcomatosum. Vorfall des obern Augenliedes, Ptosis palpebrae. Geschwüre, Fisteln der Hornhaut; Vorfälle der Regenbogenhaut. Ausschwitzung von plastischer Lymphe zwischen die Blätter der Hornhaut. Eitriger Schwund der Hornhaut, Phthisis corneae. Atrophie des Augapfels, Atrophia bulbi. Wassersucht der Augenkammern, Hydrops camerae oculi. Torpide Gesichtsschwäche, Amblyopia. Vasculöses Augenfell, Pannus.

Behandlung: Art und Weise, das obere Augenlied zu umstülpen. S. 63. Bestreichen der innern Fläche der Augenlieder mit einer Quecksilbersalbe aus weifsem Präcipitat. Auftragen einer Salbe aus Cupr. sulphur. Bei sehr starker Wucherung: Zerstörung der Granulationen mittelst des trockenen Höllensteines. Bei grofsen Hornhautgeschwüren, bei Auflockerungen der Scleroticalbindehaut: das Einträufeln von Laud. liq. Syd. Bei Allgemeinleiden z. B. bei Dyscrasien, bei schleimiger Körperconstitution: zweckmäfsige innere Mittel.

Beispiel einer chronischen Augenliedblennorrhoe mit vasculösem Augenfell. S. 61.

Beispiel einer chronischen Augenliedblennorrhoe mit schwammicht aufgelockerter, trockener, fast knorpelartig harter Schleimhaut. S. 62.

Beispiel einer chronischen Augenliedblennorrhoe mit amaurotischer, geheilter Blindheit. S. 64.

Zwei Beispiele einer chronischen Augenliedblennorrhoe mit, die innere Kante des Augenliedrandes überragender Wucherung. S. 66.

Beispiel einer chronischen Augenliedblennorrhoe blofs am untern Augenliede mit Pannus. S. 66.

Beispiel einer chronischen Augenliedblennorrhoe, deren eigentliche Wurzel im Unterleibe lag. S. 68.

Beispiel einer chronischen Augenliedblennorrhoe mit dichter, beinahe sehnichter Entartung der Schleimhaut, wo das vorsichtige Aetzen mit Lap. infern. sich heilsam zeigte. S. 71.

Beispiel einer chronischen Augenliedblennorrhoe, die nach acht Jahren in eine acute Bindehautblennorrhoe mit Verlust beider Hornhäute überging. S. 72.

Heilungsversuch einer chronischen Augenliedblennorrhoe mit Pannus durch eingestreutes Pulver von Calomel, von rothem und weifsem Quecksilberpräcipitat. S. 75.

Beispiel einer chronischen Augenliedblennorrhoe mit starker Reaction gegen die Salbe aus weifsem Quecksilberpräcipitat. S. 77.

Beispiel einer chronischen Augenliedblennorrhoe mit Auflockerung der Scleroticalbindehaut und Geschwür der Hornhaut. S. 78.

Beispiel einer chronischen Augenliedblennorrhoe, deren ungewöhnlich grofse Schleimhautwucherungen zum Theil mittelst der Scheere und dem Höllensteine vertilgt wurden. S. 82.

3. Acute Augenlied- und Augenblennorrhoe. — *Blepharo- et Ophthalmoblennorrhoea acuta.* S. 82.

a. Acute Bindehautblennorrhoe mit synochösem Character. S. 99.

Krankheitsbild: Die äufsere Fläche, besonders des obern Augenliedes, ungeheuer geschwollen, hellroth, gespannt, derb und heifs anzufühlen, und bei der Berührung sehr empfindlich. In der Bindehaut krankhaft vermehrte Absonderung von Serum oder Schleim in mäfsiger Menge aus der geöffneten Augenliedspalte quellend. Die Bindehaut der Augenlieder hochroth,

gleichförmig gespannt, glatt und elastisch. Die Scleroticalbindehaut geschwollen, hochroth, rings um die Hornhaut einen gleichförmig gespannten, festen, sehr empfindlichen Wall bildend. Die wie in einer Grube liegende Hornhaut rein, bei beginnender oder kürzlich begonnener Krankheit. Bei möglicher Enthüllung des Auges ungestörtes Sehvermögen bei beginnender oder kürzlich begonnener Krankheit. Qualvolle Lichtscheue. Lästige Lichtentwicklungen. Brennender, anhaltender, zunehmend wüthender Schmerz im Auge, mit von Zeit zu Zeit das Sehorgan durchbohrenden Stichen. Der ganze Körper von einem Fieber entzündlicher Art ergriffen.

Acute Bindehautblennorrhoe mit torpidem Character. S. 84.

Krankheitsbild: Die Attribute des Torpors. Die äufsere Oberfläche, besonders des obern Augenliedes, ungeheuer geschwollen, dunkel-braun oder violettroth, schlaff, weich, teigicht anzufühlen, und bei der Berührung unempfindlich. Aufserordentlich vermehrte Absonderung von Schleim oder eiterartiger Materie stromweise aus der geöffneten Augenliedspalte dringend. Die Bindehaut der Augenlieder dunkelroth mit bläulichem Schimmer, stark geschwollen, weich. Die Scleroticalbindehaut hoch geschwollen, blafs oder dunkelroth, rings um die Hornhaut einen nicht vollkommen gleichförmigen, weichen, unempfindlichen Wall, oder schlaffe, lappenartige, schlotternde Wülste bildend. Die wie in einer Grube liegende Hornhaut rein, bei beginnender oder kürzlich begonnener Krankheit. Bei möglicher Enthüllung des Auges ungestörtes Sehvermögen, bei beginnender oder kürzlich begonnener Krankheit. Keine oder unbedeutende Lichtscheue. Keine Schmerzen, aufser einem lästigen Gefühle von Druck. Im Gesammtorganismus gewöhnlich Mangel an gehöriger Nerven- und Gefäfsthätigkeit bei üppiger Vegetation.

Acute Bindehautblennorrhoe mit erethisch-torpidem oder torpid-erethischem Character. S. 94.

Krankheitsbild: Die Attribute des Torpors mit jenen des Erethismus gepaart. Die äufsere Oberfläche, besonders des obern Augenliedes, ungeheuer geschwollen, dunkel-braun- oder violettroth, weich, teigicht anzufühlen, und bei der Berührung äufserst empfindlich. Aufserordentlich vermehrte Absonderung von Schleim oder eiterartiger Materie stromweise aus der ge-

öffneten Augenliedspalte dringend. Die Bindehaut der Augenlieder dunkelroth mit bläulichem Schimmer, stark geschwollen, weich. Die Scleroticalbindehaut hoch geschwollen, blafs oder dunkelroth, rings um die Hornhaut einen nicht vollkommen gleichförmigen, weichen, sehr empfindlichen Wall bildend. Die wie in einer Grube liegende Hornhaut rein, bei beginnender oder kürzlich begonnener Krankheit. Bei möglicher Enthüllung des Auges ungestörtes Schvermögen, bei beginnender oder kürzlich begonnener Krankheit. Heftige Lichtscheue. Reifsende, stechende Schmerzen im Auge und der entsprechenden Kopfhälfte, die nicht anhalten, sondern aussetzen. Vorherrschender Torpor im Auge und seiner Umgebung bei schlaffer, torpider Körperbeschaffenheit. Vorherrschender Erethismus im Auge und seiner Umgebung bei krankhaft erhöhter Sensibilität der schwächlichen Körperconstitution.

Der allen drei Arten gemeinschaftliche Zustand der Hornhaut.

Die Hornhaut bleibt normal. Oder sie wird trübe, schmutzig grau, vollkommen undurchsichtig, weich, lockert sich auf, wird weifs, dann gelb, steigt immer mehr empor und berstet endlich in der Mitte. Oder das Bindehautblättchen der Hornhaut erhebt sich in eine ähnliche kreisförmige, aber flache, sehr zarte Wulst, wie die Scleroticalbindehaut, und artet in seltenen Fällen in eine fleischartige Wucherung aus. Oder auf der unversehrten Hornhaut entsteht ein kleines, trübes, aschgraues Fleckchen mit oder ohne saturirtem Mittelpuncte, das sich schnell in ein zerstörendes Geschwür umwandelt. Oder es entstehen mehrere solcher die Hornhaut durchbohrenden Geschwüre. Oder auf der übrigens reinen Hornhaut entsteht ein Resorptionsgeschwür ohne Spur von Eiter mit völlig reiner Geschwürsfläche ohne die geringste Trübung.

Vorbereitende Ursachen: Lymphatische Körperconstitution. Anlage zu Schleimflüssen und Krankheiten der Schleimhäute überhaupt; pathologisch verstimmte Thätigkeit der Schleimhaut der Augenlieder insbesondere. Anlage der Haut zu leichter Störung im Ausdünsten. Chronische Krankheiten des Unterleibes. Die Periode des Kindbettes. Schlecht verdauliche Nahrungsmittel. Uebermäfsiger Genufs von Branntwein. Gut- und bösartiger Tripper.

Gelegenheitsursachen: Unterdrückte Hautausdünstung. Das Schlafen in dumpfigen Kammern, oder auf Böden bei

offenen Fenstern mit Zugluft, oder bei feuchter, kalter Nachtluft; das Schlafen in schlecht verwahrten Pferdeställen. Fufsreisen bei stürmischer, nafskalter Witterung. Verkältung der Füfse durch Nässe. Schneller Wechsel der Temperatur. Ein unreiner, verdorbener Luftkreis. Enge, feuchte, mit Menschen überfüllte, mit faulen thierischen Ausdünstungen verunreinigte Wohnstuben, Schänkstuben voll Tabakrauch, rauchende Küchen mit Luftzug. Eine gewisse uns unbekannte Beschaffenheit der Atmosphäre. Ansteckung. Catarrhalische, rheumatische, catarrhalisch-rheumatische, erysipelatöse Augenentzündungen, und verkehrte, pfuscherhafte Behandlung derselben.

Vorhersage: Bei einmal entwickelter Krankheit immer mehr oder weniger grofse Gefahr des Erblindens.

Nachkrankheiten: Zurückbleibende chronische Augenliedblennorrhoe mit krankhaft entwickelten Schleimhautpapillen in Form von Granulationen. Angelaufene, halbmondförmige Haut des innern Winkels. Wuchernde Umstülpung des Augenliedes, Ectropium sarcomatosum. Thränenträufeln, Stillicidium lacrymarum. Vorfall des obern Augenliedes als Ptosis und Atonia. Schiefstehen des Auges, Luscitas. Leucom. Fleck der Hornhaut, Macula; oder maculöse Verdunklung derselben, Obscuratio corneae. Narbe der Hornhaut, Cicatrix. Geschwüre der Cornea. Acute Wassersucht, Hydrops camerae oculi acutus. Kugel- oder kegelförmiges Totalstaphylom der Hornhaut, Staphyloma corneae totale sphaericum vel conicum; particlles Hornhautstaphylom, Staphyloma corneae partiale. Weicher erschlaffter Zustand der Hornhaut ohne Vortreibung derselben, Malacia corneae. Vorfall der Regenbogenhaut, Prolapsus Iridis als Myocephalon oder als Melon. Vordere Synechie, hintere Synechie. Verdunklung des Linsensystems, Cataracta. Schwund der Hornhaut oder des Augapfels, Phthisis corneae vel bulbi. Dörrsucht des Auges, Atrophia bulbi. Krankhaft gesteigerte Sensibilität des Auges, Erethismus. Torpide nervöse Augenschwäche, Amblyopia amaurotica torpida.

Behandlung: Beseitigung der Entzündung, und des krankhaft über die Mafsen aufgeregten Vegetationsprocesses.

1ste Heilanzeige: Entfernung der ursächlichen schädlichen Einflüsse; eine conditio sine qua non. Hieher gehört auch: die noch unterdrückte Transpiration der Haut wieder herzustellen. Gegen die ursächlichen Dyscrasien durch specifische Mittel wirken, überhaupt gegen alles ankämpfen, was die Entzündung mit begründend und modificirend sich ihr beigesellt hatte.

2te Heilanzeige: Innere Behandlung nach dem Character des Allgemeinleidens, z. B. des catarrhalischen, rheumatischen, synochösen Fiebers, des torpiden oder erethischen Zustandes des Körpers.

3te Heilanzeige: Oertliche Behandlung nach Verschiedenheit des Characters der Bindehautblennorrhoe. Bei torpider Natur des Uebels: die erregende stärkende Heilmethode; und örtliche Mercurialmittel gegen den gesteigerten Vegetationsprocefs der Bindehaut. Bei Hornhautgeschwüren, Erweichung und Auflockerung der Cornea: das Einträufeln der Tinct. opii vin., des Laud. liq. Syd. und gegen das Ende der Krankheit auch das Einträufeln der Solut. lap. div. cum laud. liq. Syd. et aceto lith. Aromatische Kräuterkissen. Bei erethischer Complication des Uebels: narcotische Mittel. Bei synochöser Natur des Uebels: die antiphlogistische Methode, Blutegel. Oertliche Mercurialmittel. Bei beginnender, rein entzündlicher, synochöser Blennorrhoe, die durch Ansteckung entstanden, und noch mit keiner oder nur mit geringer Geschwulst der Bindehaut verbunden ist, bei beginnender Bindehautblennorrhoe der Neugebornen: kalte Umschläge. Dieselben schaden: beim Schleim- und Eiterflusse, und selbst bei beginnender Blennorrhoe, wenn sie torpider Natur ist, oder durch unterdrückte Transpiration der Haut, Catarrh, Rheumatismus u. s. w. bedingt wurde.

4te Heilanzeige: Behandlung der Complicationen, sowohl der örtlichen als der allgemeinen, die mit der Blennorrhoe in keinem ursächlichen Verhältnisse stehen, z. B. eines Hautausschlages, eines gastrischen Fiebers, eines Trippers u. s. w.

5te Heilanzeige: Behandlung des Kopfschmerzes. Oertlich bei synochöser Natur desselben: Blutegel; bei nervöser Natur desselben: Narcotica; bei syphilitischer Natur desselben: Mercurialia mit Narcoticis. Innerlich: Opium: Stramonium; Sulfas chinini; Oleum flor. chamom.; Aether mit Liq. miner. Hoffmann.; Pulvis Doveri; Rad. ipecac.; Sublimat.

6te Heilanzeige: Behandlung der übrig bleibenden übermäfsig wuchernden Schleimhautpapillen. Sie ist von jener der chronischen Augenliedblennorrhoe nicht verschieden.

b. Gichtische, acute Bindehautblennorrhoe. S. 125.

Krankheitsbild: Wie die gewöhnliche acute Bindehautblennorrhoe mit folgenden ihr eigenthümlichen Abweichungen: Erysipelatöse, blasenartige Geschwulst, die eine scharfe Lymphe

enthält. Aetzender, seröser und dünnschleimiger Flufs. Aeufserst schnell zerstörender Verlauf.

c. Gonorrhoische acute Bindehautblennorrhoe. S. 127.

Krankheitsbild: Nach schnell unterdrücktem Tripper, die Augen äufserst lichtscheu. Wüthende, stechende Schmerzen in den Augen und im ganzen Kopfe. Schnelle Entwicklung einer ungeheuern chemotischen Geschwulst der Bindehaut, besonders des Augapfels. Das Auge anfangs trocken, ohne Thränen und Schleimsecretion, sondert ungemein viel Schleim ab. Der übrige Verlauf wie bei der acuten Bindehautblennorrhoe mit ungewöhnlich heftigem synochösem Character, nur viel schneller und weit zerstörender.

Beispiel einer acuten Bindehautblennorrhoe von torpidem Character nach verlaufenem echt entzündlichem Stadium. S. 88.

Beispiel einer acuten Bindehautblennorrhoe von torpidem Character gleich beim Beginnen der Krankheit. S. 91.

Beispiel einer acuten Bindehautblennorrhoe von torpidem Character mit einem dünnflüssigen, übel riechenden, jauchichten Secrete. S. 93.

Beispiel einer acuten Bindehautblennorrhoe von torpidem Character mit umstülpten untern Augenliedern und mehreren Resorptionsgeschwüren der Hornhaut. S. 93.

Beispiel einer acuten Bindehautblennorrhoe von torpidem Character, geheilt vor dem Eintritte des Eiterungsstadium. S. 93.

Beispiel einer acuten Bindehautblennorrhoe von erethisch-torpidem Character mit wüthenden periodischen Kopfschmerzen. S. 95.

Beispiel einer acuten Bindehautblennorrhoe von erethisch-torpidem Character mit bleibender Erweichung der Hornhaut. S. 96.

Beispiel einer acuten Bindehautblennorrhoe mit trockener, in vier Theile geborstener Hornhaut. S. 99.

Beispiel einer acuten Bindehautblennorrhoe von synochösem Character mit unglücklichem Ausgange. S. 101.

Beispiel einer acuten Bindehautblennorrhoe von synochösem Character mit einem Resorptionsgeschwüre. S. 104.

Beispiel einer acuten Bindehautblennorrhoe von synochösem Character; ohne Eiterungsstadium. S. 106.

Beispiel einer ansteckenden acuten Bindehautblennorrhoe mit Resorptionsgeschwüren und Hornhautbrüchen. S. 112.

Beispiel einer acuten Bindehautblennorrhoe durch Ansteckung

entstanden, mit einem runden, fast die ganze Hornhaut einnehmenden Resorptionsgeschwüre. S. 114.

Drei Beispiele von acuter Bindehautblennorrhoe an erwachsenen Personen weiblichen Geschlechtes, entstanden durch Ansteckung der an neugebornen Kindern haftenden Augenblennorrhoe. Bei der dritten dieser Patientinnen war das Bindehautblättchen der Hornhaut von der Peripherie der letztern aus in einen breiten, zarten, flachen, kreisförmigen Wall erhoben. S. 115. 116. 117.

Beispiel einer acuten Bindehautblennorrhoe mit fleischartiger, weifsröthlicher Entartung des Bindehautblättchens der Hornhaut. S. 119.

Beispiel einer wahrscheinlich epidemischen acuten Bindehautblennorrhoe mit ungeheuer grofsem Vorfall der Regenbogenhaut. S. 120.

Beispiel einer wahrscheinlich epidemischen acuten Bindehautblennorrhoe mit periodischen wüthenden Schmerzanfällen am Scheitel des Kopfes. S. 125.

Beispiel einer gichtischen acuten Bindehautblennorrhoe. S. 125.

Beispiel einer gewöhnlichen acuten Bindehautblennorrhoe bei gichtischer Dyscrasie des Körpers. S. 126.

Beispiel einer gewöhnlichen acuten Bindehautblennorrhoe während des Verlaufes eines syphilitischen Trippers der Geschlechtstheile. S. 126.

Beispiel einer acuten Bindehautblennorrhoe als Metaschematismus. S. 127.

Zwei Beispiele von gonorrhoischer acuter Bindehautblennorrhoe. S. 127.

Beispiele von acuter Bindehautblennorrhoe mit aufgelockerter, weicher, teigichter, sulzig aussehender, weifslicher Hornhaut. S. 129.

Zwei Beispiele von acuter Bindehautblennorrhoe mit Complicationen. S. 130. 132.

Zwei Versuche mit Chlorkalk. S. 141. 142.

Glückliche Versuche mit der weifsen Präcipitatsalbe bei der acuten Bindehautblennorrhoe neugeborner Kinder. S. 143.

IV. Rothlaufartige Entzündungsformen.

1. Rothlauf des Auges. — *Erysipelas bulbi.* S. 148.

Krankheitsbild: Die Scleroticalbindehaut ungleichförmig, etwas erhaben, halb durchsichtig, von gelblich blafsrother

Farbe, bildet niedrige, bewegliche Wülste von blasenartigem Aussehen. Die Augen, etwas lichtscheu, thränen zuweilen. Lästiges Spannen und Drücken ohne eigentlichen Schmerz. Die Augenliedränder ödematös angelaufen. Schneller Verlauf. Beim Sinken der Geschwulst erst hellrothe, dann sich entfärbende, gelbrothe Blutflecken zwischen der Bindehaut und Sclerotica.

2. Entzündliches Oedem des Augapfels. — *Oedema bulbi calidum.* S. 149.

Krankheitsbild: Die Scleroticalbindehaut ungleichförmig hoch, fast wie bei der Chemosis erhoben, halbdurchsichtig, von trüb-weifser, etwas ins Gelbe spielender Farbe, bildet bewegliche Wülste von blasenartigem Aussehen, mit einem feinen blafsrothen Gefäfsnetze. Die Augen, etwas lichtscheu, thränen zuweilen. Lästiges Spannen und Drücken ohne eigentlichen Schmerz. Langsamer Verlauf. Mangel an Blutflecken beim Sinken der Geschwulst. Art und Weise, die verborgene Ursache des Oedems, nämlich das Gerstenkorn, zu entdecken. S. 149.

3. Rothlauf der Augenlieder. — *Erysipelas palpebrarum.* S. 150.

Krankheitsbild: Das geschlossene unbewegliche Augenlied stark geschwollen, glänzend, weich, blafsroth, bei der Berührung fast unschmerzhaft, hinterläfst auf den Druck des Fingers einen weifsen Fleck. Die Geschwulst, die Röthe weit über die Gränzen des Augengrubenrandes verbreitet. Lästiges Spannen, oft mit einem juckenden Gefühle verbunden. Keine Steigerung der entzündlichen Erscheinungen. Der Augapfel, die Augenliedränder und die Nase der leidenden Seite feucht. Die Thränenpuncte normal. Kleienartige Abschuppung der Haut.

Ursachen aller drei Formen: Gestörte Hautausdünstung durch Verkältung.

Vorhersage: Günstig.

Behandlung: Entfernung und Abhaltung aller schädlichen Einflüsse. Innerlich: gelinde die Hautausdünstung befördernde Mittel. Oertlich: trockene Wärme.

Beispiel eines Rothlaufes der Augenlieder. S. 150.

Beispiel eines phlegmonösen Rothlaufes der Augenlieder, das mit mehreren Geschwüren verlief. S. 150.

V. Rheumatische Entzündungsformen.

1. Rheumatische Augenentzündung als *Scleritis* und *Keratoditis rheumatica*. S. 151.

Krankheitsbild: In der Scleroticalbindehaut ein bewegliches Blutgefäfsnetz. Durchschimmernde Rosenröthe der Sclerotica. Ein oder mehrere seröse, halbdurchsichtige Bläschen im Bindehautblättchen der Hornhaut, Phlyctaenulae. Thränenflufs. Lichtscheue. Anhaltend neblichtes Sehen. Reifsender, stechender, aussetzender, vager Schmerz im Auge, in dessen Umgebung, und der leidenden Seite des Kopfes, gewöhnlich mit abendlicher oder nächtlicher Verschlimmerung. Oberflächliche Exulcerationen der Hornhaut nach der Berstung der Phlyctänen. Meistens Fieber, wenigstens anfänglich.

Vorbereitende Ursachen: Zu zartes Hautorgan. Zu warmes Verhalten. Anhaltendes Stubensitzen. Stockungen, Vollblütigkeit im Unterleibe und andere chronische Anomalien desselben, erzeugt durch widernatürliche, zu üppige und sitzende Lebensart, durch erbliche Anlage, traurige Gemüthsaffecte, anhaltende Geistesanstrengung u. s. w. Symptome der krankhaften Reizbarkeit und venösen Vollblütigkeit des Unterleibes: Aufgedunsene Körperbeschaffenheit. Uebermäfsige Fettheit. Grofse Geneigtheit zu gastrischen, zu catarrhalischen, rheumatischen und Gicht-Beschwerden. Geneigtheit zu chronischen Hautausschlägen. Fliefsende oder blinde Hämorrhoiden. Hartleibigkeit. Wallungen des Blutes, Andrang desselben nach dem Kopfe, vorzüglich nach dem Essen, oder nach Gemüthsaffecten z. B. nach gehabtem Aerger. Oft eintretendes Frösteln, besonders nach Tische. Häufiges Kaltseyn der Füfse und der Hände. Gestörte Hautausdünstung, oder auch grofse Geneigtheit zum Schwitzen. Dumpfes Kopfweh, Eingenommenheit des Kopfes. Düstere, muthlose oder ärgerliche Verstimmung des Gemüthes. Oft eintretende Unaufgelegtheit sowohl zu physischer, als geistiger Thätigkeit. Bald vorübergehende Anfälle von Kraftlosigkeit und Schwäche. Abgeschlagenheit der Glieder. Schläfrigkeit, besonders nach Tische. Gestörte Verdauung, verminderte Efslust. Oeftere leichte Uebelkeiten. Saures Aufstofsen und Sodbrennen. Auch bei übrigens normaler Verdauung und gutem Appetit, lästiges Gefühl von Aufblähen des Magens und von Vollheit im ganzen Unterleibe, selbst nach grofser Mäfsigkeit im Essen. Kleiner, unterdrückter, scheinbar

schwacher mit der Körperconstitution im Widerspruche stehender Puls.

Gelegenheitsursachen der rheumatischen Augenentzündung: Verkältung. Zugluft. Schneller Wechsel der Temperatur. Herrschende Luftconstitution.

Vorhersage: Im Ganzen günstig bei zweckmäfsiger Behandlung.

Behandlung, innere: Nach dem Character des Fiebers oder des sonstigen Allgemeinleidens. Leichte antiphlogistische Abführungsmittel. Gelinde die Hautausdünstung befördernde Mittel. Warnung vor den stark erregenden, schweifstreibenden, den sogenannten antirheumatischen Mitteln. Wirkung der Tinct. sem. colch. autumn.; der Brechmittel; der warmen Bäder. Die Peschier'sche Methode. Zur radicalen Heilung gehört auch die Cur der chronischen Unterleibsanomalien. Oertliche: Bei gereiztem Zustande des Auges im Anfange nichts als Beschattung desselben. Bei heftigen Schmerzen, häufigem Thränen, grofser Lichtscheue und starker Röthe: sechs bis acht Blutegel in der Gegend des Auges. Beim torpiden Character der Ophthalmie: Blasenpflaster, Brechweinsteinsalbe oder Brechweinsteinpflaster; warme Kräuterkissen; Flachs. Bei offenen bedeutenden Hornhautgeschwüren: Solut. lap. divin. cum laud. liq. Syd. et aceto lith. in Verbindung mit innerlichen tonischen Mitteln. Im nervösen Stirn- und Kopfschmerz: Einreibungen von Opium; von Bals. copaivae; von Linim. volat. mit Oleum cajeput oder mit Campher; von der Tinct. stram.; überhaupt die bei der acuten Bindehautblennorrhoe angeführten örtlichen Mittel, nebst Flanell, Wachstaffet, Pelzkäppchen. Innerlich bei nervösem Kopfschmerz: Opium unter gewissen Verhältnissen; Pulvis Doveri; Tinct. stram.; Sublimat.

Beispiele von Versetzungen rheumatischer Ophthalmien, als Metaschematismus. S. 153.

Zwei Beispiele einer Scleritis und Keratoditis rheumatica. S. 159. 162.

Zwei Beispiele von Scleritis und Keratoditis rheumatica mit einem Eitergeschwür der Hornhaut und einem entzündlichen Oedem der Scleroticalbindehaut. S. 162. 163.

Beispiel einer Scleritis mit Keratoditis ohne Geschwür, aber mit einem Blutextravasat zwischen den Blättern der Hornhaut. S. 163.

Wirksamkeit der Peschier'schen Methode bei der Scleritis und Keratoditis rheumatica. S. 329.

2. Rheumatische Regenbogenhaut- und Augenentzündung. — *Iritis et Scleritis rheumatica.* S. 164.

a. Acute rheumatische Regenbogenhaut- und Augenentzündung. — *Iritis et Scleritis acuta rheumatica.* S. 164.

Krankheitsbild: Die Symptome der Scleritis rheumatica. Stärkere Rosenröthe der Sclerot. rings um die Hornhaut. Entfärbung der Regenbogenhaut; Ausdehnung derselben mit verengerter, trüber Pupille; Unbeweglichkeit der Regenbogenhaut oder geringere Beweglichkeit derselben.

Vorhersage: Sehr bedenklich durch leicht eintretende Pupillensperre mittelst plastischer Lymphe.

Behandlung, innere: Wie bei der Scleritis rheumatica. Nebstdem: Calomel mit oder ohne Nitrum, mit oder ohne Extract. bellad. In hartnäckigen Fällen nach gebrochener synochöser Entzündung, bei weichem Pulse: Calomel mit Opium. Später und beim Nichtvertragen des Calomel: Rad. polyg. senegae. Ableitende Abführungsmittel.

Oertliche: Bei heftiger Entzündung Blutegel. Ung. neapol. mit Extr. bellad. an die Augengegend. Blasenpflaster. Brechweinsteinsalbe oder derlei Pflaster. Nach geschehenem Lymph-Exsudate: Anwendung der rothen Präcipitatsalbe, und der Auflösung des Extr. bellad. abwechselnd.

Zwei Beispiele von Scleritis mit acuter Iritis rheumatica. S. 165. 166.

b. Chronische Regenbogenhaut- und Augenentzündung. — *Scleritis et Iritis rheumatica chronica, occulta.* S. 168.

Verhältnisse, unter welchen dieser gefahrvolle Uebergang leicht zu geschehen pflegt. S. 168.

Vorhersage und Behandlung: Wie bei der Iritis acuta.

Zwei Beispiele von Scleritis mit Iritis chronica, occulta. S. 169.

Die Uveitis chronica, verläuft selbstständig, aber noch verborgener und gefährlicher, fast auf dieselbe Art, wie die Iritis chronica. S. 170.

3. Selbstständige Keratoditis rheumatica, ohne Scleritis und ohne Abscefsbildung. S. 170.

Krankheitsbild. Zustand des Augapfels mit Ausnahme der Hornhaut: Der Bulbus ganz normal, ohne

die geringste Blutgefäfsentwicklung; oder, und zwar gewöhnlich: in der Sclerot. und meistens auch in der Bindehaut derselben entweder partiell, oder rings um die Hornhaut ein feiner, schmaler Gürtel von blafsrothen Gefäfsen. Die übrige Scleroticalbindehaut meistens ohne alle Röthe, zuweilen von einzelnen Blutgefäfsen hier und da durchzogen. Die Lichtscheue und das Thränen der Augen gewöhnlich unbedeutend, oder gar nicht vorhanden. Leichte, vage, stechend-reifsende Schmerzen im Auge und der Umgebung. Anfangs gewöhnlich leichte Fieberbewegungen. In mehreren Fällen abendliche Verschlimmerung.

Zustand der Hornhaut. Hornhautentzündung ohne Blutgefäfsentwicklung: Die Substanz, häufiger aber blofs die hintere Fläche der Hornhaut ganz oder stellenweise gleichmäfsig licht-asch- oder schmutzig-grau; mehr oder weniger getrübt; mehr oder weniger durchsichtig; manchmal wie angeraucht; oft wie mit einem äufserst feinen grauen Pulver bestreut, wie mit aschgrauen Pünctchen übersäet. Manchmal hat die ganze Cornea einige Aehnlichkeit mit einem mattgeschliffenen Glase; und in seltenen Fällen hat sie partiell ein weiches, gelatinartiges, sulziges Aussehen.

Hornhautentzündung mit Blutgefäfsentwicklung. Der ringförmige, rosenrothe Gefäfssaum der Sclerot. setzt sich auf Linienbreite als ein sehr dichtes zartes, oft einem Blutstreifen ähnliches Gefäfsnetz auf die ganze Peripherie der hintern Hornhautwand, oder blofs auf ein Segment derselben fort. Seltener ist das Bindehautblättchen, noch seltener die eigentliche Substanz der Hornhaut von rothen, einzelnen oder netzartigen Gefäfsen durchzogen. In sehr seltenen Fällen ein Blutextravasat zwischen den Cornealblättern.

Hornhautentzündung mit Exsudation von Lymphe. An der hintern Fläche, oft aber zwischen den Blättern der Hornhaut, meistens stellenweise ergossene Lymphe von verschiedener Dichtheit und Ausdehnung, in mannigfaltiger Gestalt von Streifen, Puncten, Flecken, Wolken, und von grauer, weifser, gelblicher oder gelber Farbe, manchmal unter der täuschenden Form von Leucomen, Eiterpusteln u. s. w. mit oder ohne Blutgefäfsentwicklung. Ueber die ganze Hornhautsubstanz gleichförmig ergossene eiterartige Lymphe. Die matte Hornhaut hat einige Aehnlichkeit mit einem in der Kälte angehauchten Glase, oder stellt sich so dar, wie eine mit Fett dünn bestrichene convexe Glasfläche, in welcher eine Menge kleiner, heller, glänzender und erhabener Puncte, gleich-

sam wie äufserst kleine Wassertröpfchen haften; ein Phänomen, welches der Hornhaut in einiger Entfernung ein sulziges Aussehen gibt.

Zustand des Gesammtorganismus: Anlage zu Rheumatismen, und oft, wenigstens anfänglich, leichte Fieberbewegungen; in einzelnen Fällen gehemmte monatliche Reinigung.

Vorhersage: Günstig.

Behandlung, innere: Nach dem Character des Allgemeinleidens. Calomel. Oertliche: Einträufeln einer verstärkten Aq. Conr.; der Tinct. opii vinosa; oder des Laud. liq. Syd. Manchmal warme Kräuterkissen. Gegen zurückbleibende Hornhautverdunkelungen: die rothe Präcipitatsalbe.

Beispiel an vier ambulatorischen Kranken. S. 170.

Mehrere Beispiele an klinischen Patienten. S. 177. 178. 179. 182.

Formen der Keratoditis rheumatica aus Fällen meiner Privatpraxis. S. 171.

Ein derlei ausführlich beschriebener Fall. S. 174.

4. Keratoditis rheumatica mit Hydatoditis. S. 185.

Krankheitsbild der Hydatoditis mit Wassersucht: Die Hornhaut vorgetrieben. Ihre Oberfläche normal, glänzend, feucht; oder mitergriffen, matt getrübt. An der hintern Fläche zerstreute, grau-weifsliche, später sehr weifse, stark saturirte, undurchsichtige, scharf begränzte Puncte; oder die ganze hintere Wand gleichmäfsig grau getrübt. Die vordere Augenkammer erweitert, gröfser. Die Regenbogenhaut normal oder wenig beweglich. Die Pupille normal, oder kleiner, enger als im gesunden Zustande. Ein rosenrother Gefäfssaum in der Sclerot. um die ganze Hornhaut, ununterbrochen, oder stellenweise. Gefühl von Völle und Druck im Innern des Augapfels. Zeitweilig stechende Schmerzen in der Umgebung. Lichtscheue. Kurzsichtigkeit. Neblichtes Sehen.

Zwei Beispiele von Hydatoditis mit Wassersucht der Augenkammern in Folge der Keratoditis rheumatica. S. 185. 190.

Beispiel einer Keratoditis mit Wassersucht der Augenkammern als Anhang. S. 192.

Wirksamkeit der Peschier'schen Methode bei einer rheumatischen Keratoditis und Hydatoditis mit Hydrops acutus camerae anterioris oc. utr. S. 329.

Complicationen der rheumatischen Augenentzündung.

a. Catarrhalisch-rheumatische Augenentzündung. S. 193.

Krankheitsbild: Die Symptome der rheumatischen Ophthalmie mit den gleichzeitigen Erscheinungen des Augencatarrhs.

Ursachen, Vorhersage und Behandlung: wie bei den einfachen Formen.

Gegen die zurückbleibende heftige Lichtscheue: die Einreibung der AUTENRIETH'schen Salbe an die Gegend der Wirbelsäule, der Narcotica, z. B. des Opiums an die Augenbraungegend; das Auflegen der Tinct. galbani; der innere Gebrauch der Belladonna.

Drei Beispiele von catarrhalisch-rheumatischer Ophthalmie. S. 195. 196. 197.

Abweichungen von der gewöhnlichen Form.

α. Zwei Beispiele von catarrhalisch-rheumatischer Ophthalmie mit krankhafter Entwicklung des Papillarkörpers der Augenliedschleimhaut. S. 198. 199.

β. Beispiel einer rheumatischen mit einem Eitergeschwür beider Hornhäute verlaufenden Augenentzündung, welche sich zu einer dreijährigen chronischen Augenliedblennorrhoe gesellte. S. 200.

γ. Beispiel einer catarrhalisch-rheumatischen Ophthalmie mit Pannus. S. 203.

δ. Beispiel einer catarrhalisch-rheumatischen Ophthalmie mit einem Resorptionsgeschwür und kleinen Vorlagerungen der Membrana hydatodea. S. 205.

ε. Beispiel einer catarrhalisch-rheumatischen Ophthalmie mit Hypopium. S. 206.

ζ. Drei Beispiele einer catarrhalisch-rheumatischen Ophthalmie mit Unguis. S. 207. 208. 209.

η. Beispiel einer catarrhalisch-rheumatischen Ophthalmie mit Pannus, Entzündung der Membrana hydatodea und Wassersucht der Augenkammern. S. 211.

ϑ. Beispiel einer catarrhalisch-rheumatischen Keratoditis, Hydatoditis und Wassersucht der Augenkammern. S. 213.

b. Rheumatisch-catarrhalische Augenentzündung. S. 216.

Krankheitsbild: Die Symptome des Augencatarrhs vorherrschend. Bewegliches Gefäfsnetz in der Bindehaut des Augapfels.

Die Sclerotica weifs ohne Entzündungsphänomene. Die Hornhaut gesund und rein. Lichtscheue. Thränenflufs. Gelinde, reifsende Schmerzen im Auge und in der Umgebung desselben.

Behandlung, innere: Leichte, schweifstreibende Mittel. Oertliche: Wie beim Augencatarrh. Nebstdem: Vesicantia perpetua hinter die Ohren in die Gegend des Zitzenfortsatzes. Warme Kräuterkissen.

Beispiel einer rheumatisch - catarrhalischen Augenentzündung. S. 217.

Beispiel einer rheumatisch - catarrhalischen Augenentzündung mit dem Gepräge des Morbus haemorrhagicus Werlhofii. S. 220.

VI. Gichtische Entzündungsformen.

1. Gichtische Augapfelentzündung. — *Ophthalmitis arthritica.* S. 223.

Krankheitsbild: Das Auge ohne Leben, Feuer und Glanz, hat etwas Finsteres, Abschreckendes. Die Hornhaut ist matt, leblos, fast leichenhaft. Die unbewegliche Regenbogenhaut dünner, wie ausgewaschen; ihre strahlichten Fasern fast gänzlich verschwunden; ihre aschgraue Färbung verblichen. Die Pupille ungeheuer und ungleich erweitert, gewöhnlich oval, der Pupillarrand nach Innen umstülpt; die Farbe der Pupille wie rauchicht, später graugrün oder dunkelblau, mit einem Stich ins Grüne. Die Linse noch ziemlich normal und durchsichtig, wird später grünlich, oft mit einem Stich ins Gelbe verdunkelt; liegt an die etwas vorgetriebene Iris an. Die Bindehaut von vielen einzelnen dunkelrothen, varicösen Gefäfsen durchzogen. In der Sclerotica bläuliche Wülste, erzeugt durch die durchscheinenden Blutaderknoten der Chorioidea; die übrige Sclerot. gleichmäfsig dunkelgeröthet; in derselben rings um die Hornhaut eine breite Rosenröthe, die von der letztern durch einen weifsbläulichen schmalen Ring geschieden ist. Das Auge hart anzufühlen. Der Schmerz im Auge unstät, dumpf, drückend; in der Umgebung reifsend, stechend, bohrend, weit verbreitet. Vollkommene Blindheit. Gewöhnlich täuschende Lichtentwicklungen und feurige Erscheinungen. Der Körper von einem Fieber ergriffen, oder fieberlos; in beiden Fällen Stuhlverhaltung.

Ohne wahrnehmbare Entzündungsphänomene entstehendes Glaucom.

Krankheitsbild: *a.* **Im Beginnen:** Die Hornhaut normal oder kaum merkbar matt. Die Regenbogenhaut unbeweglich, oder in ihren Bewegungen äufserst träge. Die Pupille nicht vollkommen rund, ungleich verzogen, etwas erweitert; die Farbe derselben grau-grünlich oder sehr dunkelblau mit einem Stich ins Grüne. Undeutliches Sehen wie durch einen Nebel, oder durch einen feinen Rauch. Das Sehvermögen des Morgens besser. Ein dumpfer, stechend-reifsender Schmerz zeitweilig in der Augengegend, oder ohne allen Schmerz.

b. **Im spätern Verlaufe:** Nach und nach entwickelt sich das ganze Krankheitsbild der gichtischen Augapfelentzündung, doch mit einigen Ausnahmen; denn hier erscheint die Sclerotica nicht gleichmäfsig dunkel geröthet, sondern mehr unrein, wie schmutzig; die Bindehaut des Augapfels nicht von vielen, sondern nur von einzelnen dunkelrothen varicösen Gefäfsen durchzogen; der breite rosenrothe Gefäfssaum, und der weifs-bläuliche schmale Ring um die Hornhaut fehlt ganz; die letztere bekommt ein welkes, nicht selten ein sulzartiges Aussehen; und der Gesammtorganismus ist ohne Fieber.

Erscheinungen, welche in der gichtischen Augapfelentzündung und in dem ohne wahrnehmbare Entzündungsphänomene entstehenden Glaucom eine Ophthalmophlebitis vermuthen lassen.

Vorbereitende Ursachen: Venöse Vollblütigkeit des Unterleibes. Erbliche oder erworbene Anlage zur Gicht. Scrophelsucht. Die climacterischen Jahre. Das Aufhören gewohnter Blutflüsse. Alles, was die einfache natürliche Function der Digestionsorgane stört, als: üppige Lebensart, zu reichliche Nahrung; Mifsbrauch starker, gewürzter Speisen; lang fortgesetzter Genufs von starken Bieren, schweren und sauren Weinen; unverdauliche oder schwer zu verdauende Nahrungsmittel; fortwährendes Stubensitzen; anhaltende Traurigkeit, Kummer und derlei Gemüthsaffecte; anstrengende Geistesarbeiten; übermäfsiger Geschlechtsgenufs; feuchte Wohnung u. s. w.

Gelegenheitliche: Schneller Wechsel der Temperatur. Zugluft. Nasse Verkältung der Füfse und Verkältung überhaupt. Gestörte Verdauung durch Diätfehler. Gestörte Darmsecretion. Heftige Gemüthsaffecte.

Vorhersage: Sehr traurig, selbst in Hinsicht des andern noch gesunden Auges.

Behandlung:

Heilanzeige 1ste: Entfernung aller Gelegenheitsursachen. 2te: Bekämpfung der gichtischen Anlage im Gesammtorganismus. 3te: Ableitung des Gichtleidens vom Auge auf minder edle Organe. 4te: Hebung der Schmerzanfälle.

Innere Mittel: Die gelind auflösende Methode durch derlei Mineralwässer oder pharmaceutische Mittel mit angemessenem diätetischem Verhalten; einfache, leicht verdauliche Speisen; Vermeidung des starken Bieres, aller sauern, schweren Weine, aller Rossolis und derlei geistigen Getränke; viel Bewegung in freier, reiner Feldluft, und durch häusliche Beschäftigungen; hinlänglich schützende Bedeckung des Körpers gegen feuchte, nafskalte, rauhe Witterung; sorgfältige Vermeidung der Verkältungen, und alles dessen, was auf die Se- und Excretionen der Haut, der Lunge, der Nieren und des Darmcanals störend einwirkt; was Blutströmungen verursacht, z. B. Zorn und andere heftige Gemüthsbewegungen; oder was die Energie der Nervenkraft zu lähmen im Stande ist, z. B. übermäfsiges Studiren u. s. w. Gegen die Congestionen des Blutes nach dem Kopfe: mit Vorsicht und Umsicht Aderlässe von einigen Unzen; innere Anwendung der Sabina; des Extr. aloes aquos. Warnung vor dem Quajac und den andern sogenannten antiarthritischen Mitteln, so wie vor den Schwefelbädern bei gichtischen Ophthalmien.

Hohe Wichtigkeit der Vorbauungscur, und worin sie besteht. S. 240.

Aeufsere Mittel: Künstliche ableitende Geschwüre durch Fontanelle, Haarseile, Brechweinsteinsalbe, Senfteige auf die Füfse, reizende Fufsbäder u. s. w. Gegen den Kopfschmerz mit offenbar synochösem Character: Blutegel, blutige Schröpfköpfe, Bedenklichkeit unzweckmäfsiger Blutentziehungen. Gegen nervösen Kopfschmerz: Opium; Morphium; Oleum cajeput; Ol. herbae sabinae mit Mohnöl oder mit dem Linim. volat. und Laud. liq. Syd.

Beispiel einer gichtischen Augapfelentzündung. S. 223.

Beispiel eines anfangenden Glaucoms und dessen Behandlung. S. 226.

Beispiel eines ausgebildeten Glaucoms. S. 228.

Beispiel eines ausgebildeten Glaucoms, entstanden durch eine die Menstruation vicarirende Blutströmung. S. 234.

Beispiel einer gichtischen Augapfelentzündung mit Expansion der Regenbogenhaut. S. 243.

2. Gichtische Regenbogenhautentzündung. — *Iritis arthritica.* S. 246.

Krankheitsbild: In der Sclerot. ein feiner, rosenrother breiter Gefäfskranz rings um die Hornhaut, der sich gegen die Peripherie des Auges verliert. In der Scleroticalbindehaut meistens ein gröberer ähnlicher Gefäfskranz an derselben Stelle; beide von der Hornhaut durch einen dazwischen liegenden sehr schmalen weifs-bläulichen Ring geschieden. Die Cornea rein oder getrübt. Die Regenbogenhaut entfärbt, unbeweglich. Die Pupille immer sehr verengert, winklich, in ihrer natürlichen Lage. Häufiges Thränen. Das Sehen wie durch einen dichten Rauch, einen dichten Nebel. Der Schmerz theils fixirt, theils herumirrend, reifsend, stechend, weit verbreitet bei Tag und Nacht zu unbestimmten Zeiten eintretend. Das Auge ohne Exacerbation stets lichtscheu und empfindlich. Verminderung des Sehvermögens nach heftigen Schmerzanfällen durch Anschiefsen von Lymphe in der Pupille. Der ganze Körper von einem Fieber oder von fieberhaften Bewegungen ergriffen, mit Stuhlverstopfung.

Ursachen: Die vorbereitenden und Gelegenheitsursachen hat sie mit der allgemeinen gichtischen Augapfelentzündung gemein; sie entwickelt sich aber meistens secundär, aus andern Ophthalmien, und ergreift gewöhnlich hagere, reizbare Individuen.

Vorhersage: Bedenklich, doch weit weniger trostlos als bei der allgemeinen Ophthalmie dieses Characters.

Behandlung:

1ste Heilanzeige: Alle ursächlichen Momente entfernen, welche die Krankheit veranlafst hatten, dieselbe unterhalten oder verschlimmern können.

2te Heilanzeige: Das Fieber nach seinem Character behandeln mit Rücksichtnahme auf die Stuhlverhaltung. Gewöhnlich leichte Sudorifera mit antiphlogistischen Abführungsmitteln. Warnung vor den sogenannten antiarthritischen Mitteln.

3te Heilanzeige: Die Schmerzanfälle heben; nach Umständen durch Blutegel; Einreibungen von Opium mit Speichel; oder von der Tinct. stram.; von dem Acetas morphii in Mandelöl aufgelöst; von Ol. cajeput; von Ung. neapol. cum opio et extr. bellad.; von Linim. volat. mit Laud. liq. Syd. und Oleo sabinae; durch das Tragen eines Käppchens von Pelz, von Wachstaffet, von Flanell.

4te Heilanzeige: Die Entzündung des Auges heben, blofs durch ableitende Mittel, z. B. Fufsbäder, künstliche Geschwüre.

Bei offenbar synochösem Character der Entzündung Blutegel. Sonst aufser warmen Tüchern oder Kräuterkissen nichts aufs Auge.

5te Heilanzeige: Die durch lymphatische Fäden geschlossene Pupille wenigstens zum Theil wieder öffnen, durch Mercurialsalben mit oder ohne Extr. hyosc. durch Einträufeln einer Auflösung des Extr. bellad. ins Auge.

6te Heilanzeige: Gegen die arthritische Anlage im Gesammtorganismus wirken.

Vier Beispiele von arthritischer Regenbogenhautentzündung. S. 247. 248. 249. 252.

Complication.

Gichtisch-rheumätische Augenentzündung. — *Ophthalmia arthritico-rheumatica.* S. 252.

Krankheitsbild: Nebst den characteristischen Symptomen der rheumatischen Ophthalmie auch jene der gichtischen Iritis.

Beispiel einer solchen Augenentzündung mit Hypopium. S. 253.

VII. Syphilitische Regenbogenhautentzündung. — *Iritis syphilitica.* S. 254.

Krankheitsbild: In der Sclerotica ein breiter, feiner, rosenrother Gefäfskranz rings um die Hornhaut. In der Scleroticalbindehaut nicht selten ein gröberer, ähnlicher Gefäfskranz an derselben Stelle; beide dicht an der Hornhaut. Die Cornea matt, schmutzig trübe; selten ganz, häufiger nur stellenweise, vorzüglich am untern Segmente. Die Regenbogenhaut sehr selten stellenweise, gewöhnlich durchaus entfärbt, unbeweglich; oft Condylome derselben in Form höckerichter, bräunlicher, röthlicher oder gelblichgrauer Knötchen. Die Pupille gewöhnlich verengert, trübe, rauchicht, mehr oder weniger winklicht; selten sehr erweitert, durch partielle Adhäsionen in mannigfache Formen verzogen; die Pupille aus ihrer Lage getreten, entweder ganz, oder durch gröfsere nach oben und innen, oder nach oben und aufsen gerichtete Winkel. Das Sehen wie durch einen dichten Rauch, einen dichten Nebel. In seltenen Fällen Schmerz in der Tiefe der Augenhöhle; gewöhnlich periodischer, bohrender Schmerz in den Knochen der Augenbraungegend Abends, der steigend die Nacht hindurch wüthet, und gegen Morgen

ganz aufhört. Vor dem Eintritte des Schmerzes abendliche Exacerbation, nämlich: vermehrte Empfindlichkeit, Lichtscheue, Thränenfluſs. Verminderung des Sehvermögens nach jedem nächtlichen Schmerzanfalle durch Anschieſsen von Lymphe in der Pupille. Der ganze Körper ohne fieberhafte Bewegungen.

Ursachen, vorbereitende: Allgemeine Lustseuche. Vorhergegangener Tripper an den Geschlechtstheilen. Gelegenheitliche: Anstrengung der Augen, ein leichter Luftzug u. dgl. Primäre Ophthalmien anderer Art, aus denen sie sich secundär entwickelt.

Vorhersage: Im Ganzen sehr günstig.

Behandlung:

1ste Heilanzeige: Die nächtlichen Schmerzanfälle heben, durch Einreibung von Ung. neapol. cum opio oder durch Calomel mit Opium, wozu bei beginnendem Exsudate und kleiner Pupille Extr. bellad. gesetzt wird. Bei rheumatisch complicirtem Kopfschmerz: zuvor Blutegel.

2te Heilanzeige: Der specifischen Entzündung entgegen wirken, durch das bekannte specifische Mittel, das Quecksilber in der Form von Einreibungen des Ung. neapol. an die Umgebung des Auges.

3te Heilanzeige: Hebung der Lues oder des syphilitischen Typus, durch innerlich gereichten Mercur, Calomel oder Sublimat.

4te Heilanzeige: Hebung der etwaigen Complication.

5te Heilanzeige: Die Pupillensperre als Nachkrankheit heben, durch die zeitige örtliche Anwendung der rothen Präcipitatsalbe und der Auflösung der Belladonna.

Beispiel einer syphilitischen Iritis, welche sich im 13ten Jahre nach geheilter Lues aus einer rheumatischen Scleritis entwickelt hatte. S. 256.

Beispiel einer syphilitischen Iritis mit Condylomen der Regenbogenhaut. S. 258.

Beispiel einer syphilitischen Iritis mit Substanzwucherungen an der Iris und an der hintern Wand der Hornhaut. S. 260.

Beispiel einer syphilitischen Iritis mit Lues confirmata und grofsen Geschwüren an der Stirne. S. 261.

Beispiel einer syphilitischen Iritis mit einem Blutextravasat in der vordern Augenkammer. S. 261.

Beispiel einer syphilitischen Iritis mit Pupillensperre durch Condylome. S. 262.

Beispiel einer syphilitischen Iritis mit einer gelblichen, gleichförmigen convexen Geschwulst an der ganzen obern Hälfte der Iris. S. 263.

Complicationen der syphilitischen Regenbogenhautentzündung.

a. Beispiel einer gichtisch-syphilitischen Iritis. S. 263.

b. Beispiel einer rheumatisch-syphilitischen Ophthalmie mit Augencatarrh. S. 264.

c. Beispiel einer syphilitisch-rheumatischen Augenentzündung. S. 266.

d. Beispiel einer syphilitisch-rheumatischen Augenentzündung mit Augencatarrh. S. 267.

e. Beispiel einer syphilitischen Iritis mit chronischer Augenliedblennorrhoe. S. 267.

VIII. Scrophulöse Entzündungsformen.

Körperconstitution der reizbaren scrophulösen Kinder: Die Organisation zart und fein mit vorwaltender Sensibilität und Irritabilität. Neigung zu Blutströmungen und Lungenkrankheiten. Anlage zur Phthisis florida. Das Aussehen mager; das Gesicht blühend. Der Geist rege und lebhaft.

1. Ihre Augenentzündung als *Conjunctivitis scrophulosa.* S. 269.

Krankheitsbild: Die normalen Augenlieder meistens geschlossen, ohne krampfhaft verschlossen zu seyn. In der Scleroticalbindehaut, dem Sitze der Krankheit, zerstreute rothe Gefäfsbündel; die Sclerotica nicht selten rosenroth durchschimmernd. An der Spitze der Gefäfsbündel ein weifsliches, durchsichtiges, conisches Bläschen, Phlyctaenula, auf der übrigens normalen Hornhaut; nach dessen Bersten ein seichtes ichoröses Geschwürchen mit grauem Grunde. Manchmal zwei bis drei und mehrere solche Bläschen am Rande der Hornhaut, die ohne zu bersten verschwinden. Heftiges Thränen der Augen. Starke Lichtscheue. Häufige kurze Anfälle von flüchtig stechenden Schmerzen. Gegen Abend Erleichterung: Nachlafs der Lichtscheue, des Thränenflusses, des Schmerzes.

Augenentzündung mit vasculösem Augenfell, Pannus. S. 270.

Manchmal spricht sich diese Entzündung mit einem vasculösen Augenfelle, Pannus aus, wobei keine Phlyctänen der Hornhaut vorhanden sind.

2. Augenliederdrüsenentzündung bei reizbarer Körperbeschaffenheit. — *Blepharitis glandulosa scrophulosa.* S. 271.

Krankheitsbild: Die Augenlieder mehr oder weniger geschlossen. Die Ränder der Deckel merkbar, gleichförmig angelaufen, dabei empfindlich, roth, oft excoriirt; Brennen und Jukken derselben mit flüchtigen Stichen. Auf der umstülpten innern Fläche der Augendeckel schimmern die strangartig liegenden Meibomischen Drüsen deutlich oder kaum merkbar entzündet durch; die innere Wand der Augenlieder ist blofs in der nächsten Umgebung ihrer Tarsal-Ränder fein geröthet. Die Absondrung der Drüsen ist etwas vermehrt, daher das Verkleben der Liedränder am Morgen. Scharfer Thränenflufs. Grofse Lichtscheue. Abendliche Remission. Die Augenliedränder schwellen an, werden dicker und fester, oder uneben, knoticht, Augenliedschwiele, Tylosis. Oft ist diese Entzündung mit einem Augenliederkrampfe verbunden; und nicht selten entwickelt sie sich aus einem vorhergehenden catarrhalischen Leiden der Schleimhaut der Augenlieder.

Augenliederkrampf entzündlicher Art bei reizbarer Körperbeschaffenheit. — *Blepharospasmus scrophulosus.* S. 272.

Krankheitsbild: Die Augenlieder krampfhaft verschlossen. Das Kind verhüllt die Augen mit den Händen oder liegt auf denselben vor heftiger Lichtscheue; steckt das Gesicht bohrend in die Betten. Es schreiet oft plötzlich auf, wegen eines heftig stechenden Schmerzes im Auge, der schnell wieder verschwindet. Das Enthüllen des Augapfels unmöglich. Beim gewaltsamen sehr schmerzhaften Lüften der Augenliedspalte ein Strom von scharfen Thränen. Abends grofse Erleichterung und Nachlafs aller Symptome. Geringe entzündliche Affection der Augenliedränder; der Augapfel normal. Der Augenliederkrampf kann sich zu jeder scrophulösen Ophthalmie gesellen.

Körperconstitution der phlegmatischen scrophulösen Kinder: Der Körper phlegmatisch, aufgedunsen; die Muskeln schlaff; das Gesicht blafs, die Nase und Oberlippe an-

gelaufen. Die Drüsen hier und da geschwollen. Die Haut voll Ausschlag. Der Unterleib grofs. Der Kranke schwerfällig, träge, langsam; sein Geist stumpf. Ueberhaupt vorherrschende Productivität mit tief gesunkener Irritabilität und Sensibilität.

Ihre Augenentzündung. S. 274.

Krankheitsbild: Beim Bestehen eines Ausschlages am Kopfe oder an den Augenliedern die letzteren krampfhaft geschlossen. Gewöhnlich die normalen Augenlieder offen. In der Scleroticalbindehaut zerstreute, rothe Gefäfsbündel; die Sclerotica normal, weifs durchschimmernd. An der Spitze der Gefäfsbündel eine kleine, gelbe Pustel auf der übrigens normalen Hornhaut; nach deren Aufbruche ein trichterförmiges, tief eingreifendes Eitergeschwür. Kein Thränen des Auges. Keine oder sehr unbedeutende Lichtscheue. Keine oder sehr unbedeutende Schmerzen. Manchmal ist Pannus damit verbunden, wobei keine Eiterpustel entsteht.

Augenliederdrüsenentzündung bei phlegmatischer Körperbeschaffenheit. S. 274.

Krankheitsbild: Wie bei den reizbaren Individuen; doch gewöhnlich mit chronischem Verlaufe, ohne Geschlossenseyn der Augenlieder, ohne Lichtscheue, ohne Thränenfluss, ohne Schmerz.

Körperconstitution der gemischten Classe der Scrophulösen. Der Habitus der reizbaren mit den Drüsengeschwülsten und den Hautausschlägen der phlegmatischen Individuen.

Art des Erscheinens der scrophulösen Ophthalmie bei Erwachsenen. S. 279.

Ursachen der Scrophelsucht: Ererbte Anlage. Tägliche Uebersättigung der Kinder (das Ueberfüttern) bei, oder ohne der Mutterbrust, mit guten oder unzweckmäfsigen Nahrungsstoffen. Zu frühzeitiger Gebrauch und Mifsbrauch des Bieres, des starken Kaffees. Mifsbrauch der Abführungsmittel und des Mercurs. Acute Exantheme. Unzweckmäfsige Vaccination. Unreinlichkeit. Feuchte Wohnung. Schlechte, durch animalische oder vegetabilische Ausdünstungen verdorbene Zimmerluft. Uebermäfsige Stubenhitze. Zu warme Kleidung und Betten. Nafskalte Witterung. Verkältung, besonders nasse Verkältung der Füfse. Unzulängliche oder schlechte Nahrungsmittel. Unmäfsigkeit im Essen. Vieles Sitzen

und Mangel an Bewegung in freier Luft. Mangelnder Einfluſs des Sonnenlichtes. Verzärtlung der Kinder. Onanie. Den Frohsinn lähmende, harte Behandlung von Stiefeltern und Dienstherren. Uebermäſsige Anstrengung der Geisteskräfte; kurz Einflüsse, welche den naturgemäſsen Gang der Verdauung und Assimilation zu stören im Stande waren.

Vorhersage in Hinsicht der Ophthalmie: Bei zweckmäſsiger Behandlung sehr günstig.

Behandlung: Hohe Wichtigkeit der Diät bei jeder Classe der Scrophulösen, und ihr mächtiger Einfluſs auf Chylification, Sanguification und Assimilation.

Diät in Rücksicht auf Nahrungsmittel: Eine gemischte, leicht verdauliche Nahrung aus Vegetabilien und Fleisch, zu fest bestimmten Zeiten. Strenge Mäſsigkeit. Sorgfältige Vermeidung alles Fetten, alles Sauern, aller groben oder mit Hefen bereiteten Mehlspeisen, aller blähenden Hülsenfrüchte, aller scharfen stark reizenden Gewürze. Nur phlegmatischen Kindern sagen solche Gewürze zu. Zum Frühstück Reizbaren: Eichelkaffee, keinen Thee, keine Chocolade; Phlegmatischen Kaffee. Zum Getränke Wasser; Phlegmatischen mitunter ein leichtes, geistiges Hopfenbier, manchmal nach Umständen etwas echten Wein. Körperbedeckung: Leichte, weite Kleidung, die hinlänglich vor der rauhen Witterung schützt, und keine zu groſse Wärme erregt. Schneller Wechsel der Kleider beim Naſswerden. Nachts eine Matraze, ein derlei Kopfpolster, und eine leichte Decke, im Winter die letztere aus Federn. Pflege der Haut: Reinlichkeit der Kleidung und des Bettzeuges; häufiger Wechsel der Leibwäsche. Tägliches Waschen und Reiben des Körpers mit Flanell; Phlegmatische werden täglich gebadet mit oder ohne Salz, mit oder ohne Lauge, und ebenfalls mit Flanell gerieben, öfters mit geistigen Substanzen. Schlaf; Schlaf- und Wohnzimmer: Das Schlafzimmer sei groſs, von der Sonne beschienen, heiter, trocken, nicht überfüllt mit Betten; die Luft darin wie im Wohnzimmer stets rein, oft erneuert, im Winter nicht zu heiſs. Reizbare können länger, Phlegmatische dürfen nicht zu lange schlafen. Bewegung in freier Luft: Genuſs der freien Luft bei trockener Witterung wo möglich auf dem Lande; täglich fleiſsige Bewegung im Freien, ohne starke Ermüdung. Phlegmatische können bis zur Ermüdung gehen, laufen, oder im Garten arbeiten. Unentbehrlicher Einfluſs des Sonnenlichtes auf den Körper der Kinder. Geistige Thätigkeit: Zu zeitige An-

strengung des Geistes, und unzeitige Uebung der Einbildungskraft mittelst einer unzweckmäfsigen Lectüre stört die physische Entwicklung der reizbaren, geistig begabten Kinder; auf Phlegmatische wirkt geistige Thätigkeit erregend. Bewahrung der Unschuld. Sie gibt im weitern und engern Sinne genommen, Heiterkeit des Gemüthes, Frohsinn, und Frohsinn gibt Gesundheit.

Erfahrungsbeweis der Heilkraft der angegebenen Diät. S. 290.

Behandlung der reizbaren Scrophulösen.

Hauptindication.

Arzneimittel, innere: Nach dem Character des Fiebers. Nöthige Vorsicht und Umsicht bei der Behandlung desselben. Bei aufgeregter Gefäfsthätigkeit: gelinde antiphlogistische, und bei Stuhlverhaltung derlei abführende Mittel. Warnung vor drastischen Purganzen. Nach beschwichtigten Fieberbewegungen, und bei blofser Anlage zur Scrophelsucht: das diätetische Verfahren mit Berücksichtigung der täglichen Stuhlentleerung durch Purgantia antiphlog. Beim Augenliederkrampf innerlich: die Aq. lauroc.; Spir. c. c. succ.; Extr. conii maculati im Wasser, oder mit Aqua lauroc., oder mit Eccoproticis; Sulfas chinini; Flores zinci ohne oder mit Calom.; Extr. bellad.; die Tinct. rhois toxicod.; die Tinct. fab. Ignat. Nachtheilige Wirkung der Narcotica auf das Nerven- besonders das Cerebralsystem und das Ernährungsgeschäft bei Kindern.

Aeufsere: Im gereizten Zustande des Auges: negatives Verfahren; örtliche Beschattung, Verdunklung des Zimmers. Bei sehr gereiztem, sehr schmerzhaftem Zustande des Auges: eiskalte Umschläge; Blutegel. Im entgegengesetzten Falle: ableitende Hautreize im Nacken durch die Brechweinsteinsalbe oder das Brechweinsteinpflaster, auf dem Arme durch Seidelbastrinde. Warme Tücher über das Auge. Aq. Conr. anfangs versuchsweise. Bei bedeutenden Hornhautgeschwüren: eine dem Reizzustande angemessene Auflösung des Lap. divin. mit Laud. liq. Syd. mit warmen trockenen Kräuterkissen. Zur Verhütung der Recidiven: die rothe Präcipitatsalbe. Im Augenliederkrampfe: eiskalte Umschläge bei scrophulösen Ophthalmien mit fast synochösem Character, bei sehr gereiztem, sehr schmerzhaftem Zustande der Augen und vermehrter Wärmeentwicklung. Unter andern Verhältnissen die weifse Präcipitatsalbe mit Extr. bellad. oder Opium; die Tinct. galb. auf die äufsere Fläche der Augenlieder; die Brechweinsteinsalbe in die Gegend der Wirbelsäule. Einwirkung

eines gemäfsigten und allmälich zu steigernden Lichtreizes. Bei der scrophulösen Augenliederdrüsenentzündung ohne Augenliederkrampf: die Aq. Conr.; die rothe Präcipitatsalbe mit Opium. Gegen die Tylosis: die allmälich zu verstärkende rothe Präcipitatsalbe.

Behandlung der phlegmatischen Scrophulösen.

Hauptindication.

Die Cur begünstigende Jahreszeiten.

Arzneimittel, innere: Zuerst ein Purgans drasticum, oder nach Umständen ein Brechmittel. Hierauf bei regulirtem gastrischem System das Hauptmittel gegen die Scrophelsucht, das Quecksilber in kleinen Gaben ohne oder in Verbindung mit Antim.: Calomel; Aeth. miner.; Aeth. antim.; nach Umständen ohne oder mit Rad. rhei, Rad. ipecac., Extr. gratiolae; mit oder ohne Magnes. muriae; Sal sodae; Sal ammon.; Cortex cinnamomi. Früher oder später nach den Verhältnissen Erneuerung des Purgans oder des Brechmittels. Lang fortgesetzter Gebrauch der antiscrophulösen Pulver. Glückliche Crisis durch schleimige und derlei Stuhlentleerungen. Bei, auch ohne offenbaren Crisen eintretender, bedeutender Besserung, und dem Zurücktreten der allgemeinen scrophulösen Erscheinungen nebst den Pulvern tonische Mittel: Rad. gentianae; Rheum refr. dosi; Tinct. rhei Darel. Nach dem völligen Verschwinden der allgemeinen Krankheit, gegen die Erschlaffung: Cort. peruv.; Limat. martis; Tinct. nervinotonica Bestusch.; Vinum martis. Wirksamkeit der sogenannten auflösenden Mineralwässer. Wirksamkeit des Natrum carbonicum. Bei Hautausschlägen dasselbe oben angegebene Verfahren; hier wird oft mit Nutzen der Aeth. miner. mit Aeth. antim. verbunden. Wenn die Verdauung gut ist, nebstdem ein Trank aus Bard., Lap. acut., Led. palust., Stip. dulc., Sarsap. Bei der Crusta lactea: Magnes., Herba jaceae. Bei der Crusta serpiginosa: Calomel; Aeth. antim. und Seifenbäder. Bei flechtenartigen Ausschlägen: Aeth. antim.; Sulf. aur. antim. mit oder ohne Floribus sulf., mit oder ohne Rad. ipecac.; Graphit; Fol. rhois toxicod. mit oder ohne Fol. sennae. Heilung des Augenliederkrampfes bei Ausschlägen ohne narcotische Mittel.

Wichtigkeit der Rücksichtnahme auf die wahr- und nicht wahrnehmbaren Ausschläge beim Augenliederkrampfe. Den Ausschlag befördern: warme Bäder; die Holztränke; das Sulf. aur. antim.; der Campher; äufserlich das Einreiben der Brechweinsteinsalbe. Gegen die Rhachitis: nebst obiger Diät und einem

fast stetem Verweilen im Freien an der Sonne, ein Pulver aus Calomel, Antim. crud. alcoh., Magnesia und Zucker; später ein Pulver aus Magnesia, Rad. rub. tinct.; Cort. peruv., und gegen die aufgetriebenen Handknochen: Handbäder aus Weizenkleien; später aus Spec. arom. Bei gefahrdrohenden Geschwüren der Hornhaut und guter Verdauung: sogleich ein Inf. oder Decoct. cort. mit Volatilibus, und einige Efslöffel Wein.

Oertliche: Vesic. im Nacken lange in Eiterung erhalten. Ueberhaupt örtliche Reize der Haut, und tägliche, Monate lang fortgesetzte allgemeine warme Bäder mit Salz oder Lauge. Einträufeln der Aq. Conr. Die weifse Präcipitatsalbe an die äufsere Fläche der Augenlieder. Bei grofsen gefahrdrohenden Hornhautgeschwüren: warme aromatische Kräuterkissen übers Auge; Einträufeln der Auflösung des Lap. div. mit Laud. liq. Syd. und Aceto lith. Einträufeln der Tinct. opii vinosa oder des Laud. liq. Syd. mit innerlichen tonischen, flüchtig reizenden Mitteln, nahrhafter Diät und etwas Wein. Bei Flecken und maculösen Verdunklungen der Hornhaut: die rothe Präcipitatsalbe. Beim vasculösen Augenfelle: Aq. Conr.; Tinct. opii vinosa; Laud. liq. Syd.; Tinct. galb.; Coll. adstr. lut.; Calomelpulver; Acid. muriat. dilut. Bei der Augenliederdrüsenentzündung: Aq. Conr.; die rothe Präcipitatsalbe. Beim Kopfgrind, Milchschorf: Waschen der Crusten mit lauwarmem Kleienwasser und Einreiben von reinem Schmalz, Milchrahm, Ung. verbasci; Waschen mit Sublimatwasser. Bei den Herpesarten: Waschungen mit Sublimatwasser; Köllnerwasser; mit der Auflösung des Borax; des Chlorkalks; Ung. rosat. mit Mercur. subl. corros.; oder mit Mercur. praec. alb. oder mit Flor. zinci; oder mit Pulv. graphiti. Als Schutzmittel gegen die auf das Augenlied vorrückende Crusta lactea und derlei Ausschläge: die weifse Präcipitatsalbe, das Sublimatwasser.

Behandlung der dritten Classe scrophulöser Individuen. Sie richtet sich nach den vorwaltenden Verhältnissen der Reizbarkeit, des Torpors, der Art des Ausschlages u. s. w.

Heilkraft der aus dem frischen Safte bereiteten Tinct. rhois toxicod. und der Tinct. fabae Ignatii.

Beispiel einer scrophulösen Augenentzündung mit Augenliederkrampf bei einem Kinde von reizbarer Körperconstitution. S. 273.

Beispiel einer scrophulösen Augenentzündung mit Augenliederkrampf bei einem Kinde von torpider Körperconstitution. S. 275.

Beispiel einer besondern Flechte des Augenliedrandes. S. 276.

Zwei Beispiele scrophulöser Augenentzündung bei Kindern, die zu der gemischten Classe der Scrophulösen gehörten. S. 276. 277.

Zwei Beispiele von scrophulöser Ophthalmie ohne Augenliederkrampf, bei Individuen von torpider Körperbeschaffenheit. S. 294. 295.

Beispiel der Wirksamkeit des Kali carbonicum. S. 296.

Beispiel einer Ophthalmie bei einem rhachitischen Kinde. S. 298.

Beispiel der Heilkraft der Holzkohle. S. 299.

Beispiel einer scrophulösen Ophthalmie mit seltenem Verlaufe. S. 301.

Beispiel einer scrophulösen Ophthalmie bei einem Individuum mit undeutlicher Ausprägung der Körperconstitution. S. 304.

Beispiel einer gewöhnlichen Ophthalmia scrophulosa mit Keratoditis ohne Abscefsbildung. S. 306.

3. Selbstständige scrophulöse Hornhautentzündung. — *Keratoditis scrophulosa.* S. 307.

Krankheitsbild der Keratoditis scrophulosa ohne Abscefsbildung.

Zustand des Augapfels mit Ausnahme der Hornhaut. Der Augapfel ganz normal, ohne Schmerz, ohne Lichtscheue, Thränenflufs und ohne die geringste Blutgefäfsentwicklung; oder, und zwar gewöhnlich: In der Sclerotica und meistens auch in der Bindehaut derselben entweder partiell, oder häufiger rings um die Hornhaut, ein feiner, schmaler Gürtel von blafsrothen Gefäfsen; die übrige Scleroticalbindehaut gewöhnlich ohne alle Röthe, zuweilen von einzelnen Blutgefäfsen hier und da durchzogen. Das Thränen und die Lichtscheue der Augen in einzelnen Fällen heftig, selbst bis zum Augenliederkrampf gesteigert, gewöhnlich aber unbedeutend oder gar nicht vorhanden. Bei sehr gereiztem Zustande des Auges abendliche Remission der Symptome. Keine Schmerzen mit Ausnahme einiger Fälle, wo sie stechend, schnell wie Blitze das Auge durchzuckten. Mit, meistens ohne Fieberbewegungen.

Zustand der Hornhaut. — Keratoditis ohne Blutgefäfsentwicklung. Die Substanz, das Bindehautblättchen, häufiger aber blofs die hintere Fläche der Hornhaut ganz oder stellenweise gleichmäfsig grau, mehr oder weniger getrübt; manchmal dem verwitternden Glase ähnlich.

Keratoditis mit Blutgefäfsentwicklung. Der ringförmige, rosenrothe Gefäfssaum der Sclerotica setzt sich auf Linienbreite als ein sehr dichtes, zartes, oft einem Blutstreifen ähnliches Gefäfsnetz auf die ganze Peripherie der hintern Hornhautwand, oder blofs auf ein Segment derselben fort, woraus in einigen Fällen einzelne Gefäfse über die hintere grau getrübte Fläche laufen. Unzählige Ramificationen von hellrothen feinen Blutgefäfsen über die ganze Hornhaut im etwas getrübten Bindehautblättchen derselben verbreitet. Oder ein einzelnes, feines, dünnes, sehr schmales Gefäfsbändchen in der übrigens normalen Bindehaut der gesunden Sclerot., an dessen Spitze ein weifs-graues Bläschen auf der Oberfläche der sonst unversehrten Hornhaut. Dies Bläschen steigt immer an der Spitze des vorrückenden Gefäfsbändchens, allmälich nach aufwärts, macht endlich am obern Segmente der Hornhaut einen kurzen Bogen, und schwindet dann, ohne zu bersten sammt den Gefäfsen, mit Zurücklassung eines grauen maculösen Streifens als Spur seiner Bahn. Oder statt dieses schmalen Gefäfsbändchens ein einziges Gefäfsbündel von conischer Form, mit gleichem Verlaufe, doch ohne einen Bogen zu bilden.

Keratoditis mit Exsudation von Lymphe. Die ganze Hornhaut matt, ohne Feuer und Glanz, wie abgestorben, undurchsichtig. Oder zwischen den Blättern derselben eine gleichmäfsig oder wolkenartig ergossene grau-weifsliche Lymphe ohne Blutgefäfsentwicklung. Oder an der hintern Fläche, oft aber zwischen den Blättern der Hornhaut, stellenweise ergossene Lymphe von verschiedener Dichtheit und Ausdehnung, in mannigfaltiger Form von Puncten, Flecken, Leucomen, Kreisen, und von grauer, weifser oder gelblicher Farbe, mit oder ohne Blutgefäfsentwicklung.

Vorhersage: Günstig.

Behandlung, innere: Nach dem Character des Allgemeinleidens. Oertliche: Aq. Conr.; die weifse Präcipitatsalbe; die Tinct. opii vin.; das Laud. liq. Syd.

Ein Beispiel von scrophulöser Hornhautentzündung in der Form eines isolirten Gefäfsbändchens. S. 307.

Drei Beispiele von scrophulöser Hornhautentzündung. S. 308. 310. 312.

Mehrere derlei Fälle aus meiner Privatpraxis. S. 316.

Complicationen der scrophulösen Ophthalmie.

a. Beispiel einer catarrhalisch-scrophulösen Augenentzündung. S. 321.

b. Beispiel einer rheumatisch-scrophulösen Ophthalmie mit chronischer Augenliedblennorrhoe. S. 322.

c. Beispiel einer scrophulös-rheumatischen Augenentzündung. S. 324.

IX. Variolöse Augenentzündung. — *Ophthalmia variolosa.* S. 325.

Beispiel einer variolösen Ophthalmie mit Regenbogenhautentzündung. S. 325.

X. Eiterauge. — *Hypopium.* S. 327.

Beispiel eines Eiterauges, *Hypopium.* S. 327.

Beispiel eines Blutauges, *Haemophthalmus.* S. 328.

XI. Thränensackentzündung. — *Dacryocystitis.* S. 329.

Krankheitsbild: Im Nasenwinkel eine hochrothe, feste, heifse, schmerzhafte Geschwulst, die am empfindlichsten gegen jede Berührung gerade über dem Thränensacke, dem Herde der Entzündung ist. Die Geschwulst weit über die ganze Gegend ausgebreitet. Die geschlossenen Augenlieder entzündlich ödematös, hoch angeschwollen, gespannt, schmerzlos, unbeweglich. Die Aufsaugung und Leitung der Thränen gehindert, Thränenträufeln. Die Nase an der leidenden Seite trocken. Ein stumpfer, stechender, brennender, anhaltend steigender Schmerz in der Tiefe des Thränensackes. An der leidenden Seite heftige Kopfschmerzen. Der Gesammtorganismus von einem Fieber entzündlicher Art ergriffen. Der Entzündungs- und Eiterungsprocefs hält lange an.

Ursachen, vorbereitende: Vorhergehende Thränensackentzündungen, Schnupfen und Augencatarrh. Gelegenheitliche: Verkältungen.

Vorhersage: Im Allgemeinen günstig.

Behandlung, innere: Das Fieber oder das sonstige Allgemeinleiden nach seinem Character behandeln. Oertliche: Ist die Entzündung nicht mehr zu zertheilen, so wird der Eiterungsprocefs befördert: durch warme Catapl. emoll. bei Tage, und das Auflegen des Empl. diach. c. gummi während der Nacht.

Bei deutlicher Fluctuation und gelbem Eiterpuncte: Eröffnung des Abscesses mittelst der Lancette. Die rückständige Entzündungshärte wird durch die fortgesetzten warmen Breiumschläge geschmolzen. Nachdem der Abscefs eröffnet ist, geht die Heilabsicht dahin; die krankhafte Anwulstung der Schleimhaut im Thränensacke und Nasenschlauche sammt der zurückgebliebenen abnormen Absonderung zu heben, und das Geschwür des Thränensackes zu heilen, welches alles durch Einspritzungen von Solut. lap. div. mit Laud. liq. Syd. oder Tinct. anod. mit Aceto lith. bewerkstelliget wird. Ist dies geschehen, und auf diese Art die Durchgängigkeit wieder hergestellt: dann läfst man die Hautöffnung sich schliefsen.

Einige Beispiele von Thränensackentzündung. S. 331. 332.

XII. Entzündliche Nasenwinkelgeschwulst. — *Ankylops.* S. 333.

Krankheitsbild: Im Nasenwinkel eine hochrothe, feste, heifse, schmerzhafte Geschwulst, die am empfindlichsten gegen jede Berührung über dem, in der äufsern Bedeckung des Thränensackes liegenden Herde der Entzündung ist. Die Geschwulst weit über die ganze Gegend ausgebreitet. Die geschlossenen Augenlieder entzündlich ödematös hoch angeschwollen, gespannt, schmerzlos, unbeweglich. Die Aufsaugung und Leitung der Thränen nicht gehindert; kein Thränenträufeln. Gewöhnlich keine Trockenheit der Nase der leidenden Seite. Der klopfende Schmerz nicht in der Tiefe, sondern in und unter der Haut in der äufsern Bedeckung des Thränensackes. An der leidenden Seite Kopfschmerzen. Mit oder ohne Fieberbewegungen. Sehr rascher Verlauf des Entzündungs- und Eiterungsprocesses.

Ursache: Verkältung.

Vorhersage: Günstig.

Behandlung, innere: Das Fieber nach seinem Character behandeln. Oertliche: Ist der Zeitpunct, die Entzündung zu zertheilen, wie gewöhnlich vorüber: warme Catapl. emoll. und während der Nacht, Empl. diach. c. gummi. Zur Zertheilung der nach dem Aufbruche des Abscesses zurückbleibenden Härte: fortgesetzte Breiumschläge, oder die Einreibung des Ung. neapol. Hat beim complicirten Ankylops der Abscefs auch die

vordere Wand des Thränensackes durchbohrt, und eine sogenannte unechte Thränensackfistel mit Blennorrhoe des Thränensackes erzeugt: so halte man die Hautmündung durch eine mit Laud. liq. Syd. benetzte Charpiewicke offen, bis sich die Oeffnung im Thränensacke geschlossen hat; und hebe die Blennorrhoe durch eine in den innern Augenwinkel eingeträufelte Solut. lap. div. cum laud. liq. Syd. und Aceto lith.

Zwei Beispiele von Ankylops. S. 333.

Beispiel eines Ankylops complicatus mit unechter Thränensackfistel. 334.

XIII. Thränensackfistel. — *Fistula sacci lacrymalis.* S. 335.

Krankheitsbild: Die Gegend um die Fistel eben oder uneben, oder schwammicht, die Fistel selbst ohne oder mit wucherndem wildem Fleische. Ueberall, ein Fall ausgenommen, war eine chronische Blennorrhoe des Thränensackes damit verbunden. Unwegsamkeit des Thränennasencanales, Stenochoria, durch Anwulstung oder Wucherung der schleimhäutigen Wandung. Durchgängigkeit der Thränenröhrchen.

Ursachen: Vernachlässigte acute Thränensackentzündungen, deren Abscesse nicht künstlich geöffnet wurden, sondern sich selbst einen Ausgang durch die Wand des Thränensackes gebahnt hatten.

Vorhersage: Im Allgemeinen und bei beharrlicher Cur günstig.

Behandlung, innere: Nach dem Character des Allgemeinleidens. Oertliche. Der Zweck der Heilung ist dreifach. 1ster Zweck: Die Absonderung der Schleimhaut des Thränensackes zur Normalität zurückzuführen: durch Einspritzungen von Solut. lap. div. mit viel Laud. liq. Syd. oder Tinct. anod.; durch eingebrachte Mercurialsalben. 2ter Zweck: Die Geschwulst oder Wucherung der Schleimhaut zu heben, und dadurch die Durchgängigkeit des Nasencanales herzustellen: durch die eben genannten Mittel und durch mechanischen Druck mittelst der seidenen Schnur; mittelst der Darm-Saiten; und mittelst der eingelegten Stifte. Indicationen für die Einlegung der seidenen Schnur, der Darmsaiten-Rollen oder blofser Stücke von Darmsaiten. Be-

schreibung der Encheiresen. 3ter Zweck: Die Fistelöffnung zu schliefsen: durch erregte adhäsive Entzündung der Fistel. Gegen die Unebenheiten in der Umgebung der Fistel: Ung. neapol. oder die weifse Präcipitatsalbe. Gegen das wuchernde wilde Fleisch der Fistel: das Aetzen mit trockenem Höllensteine oder das Aufstreuen von Alumen ustum.

Zwei Beispiele von Thränensackfistel. S. 341.

XIV. Stagnation des Thränensackschleimes. — *Dacryocystoblennostasis.* S. 342.

Krankheitsbild: Eine Ausdehnung der vordern Wand des Thränensackes in Form einer elastischen, unschmerzhaften, anfangs rundlichen oder bohnenförmigen, der Haut an Farbe gleichen, später sehr grofsen, bläulichen Geschwulst, veranlafst durch eine zu grofse Menge des nicht ausgeführten Thränensackschleimes.

Ursachen: Anwulstung oder wuchernde Ausartung der schleimhäutigen Wandung des Thränenschlauches und dadurch bedingte Unwegsamkeit des Thränennasencanales, gewöhnlich verbunden mit krankhafter Absonderung von Schleim, welcher bei dem durch langwährenden Druck bewirkten Verlust des Wirkungsvermögens der vordern Thränensackwand, später auch durch die Thränenröhrchen keinen Ausweg mehr findet. Lähmung der abführenden Organe des Thränenschlauches bei übrigens normaler Schleimhaut.

Vorhersage: Günstig.

Behandlung: Wie bei der Thränensackfistel nach vorher künstlich eröffnetem Thränensacke. Bei der Atonie der vordern Wand des Thränensackes: tonisch-geistige Einreibungen.

Heilung der chronischen Blennorrhoe des Thränensackes ohne Stagnation durch das in Rede stehende operative Verfahren.

Merkwürdiges Beispiel einer Stagnation des Thränensackschleims durch Stenochorie mit selbstständiger Entleerung durch den Thränennasencanal, welche achtmal in fast genau vierwöchentlichen Perioden erfolgte. S. 342.

Beispiel einer in Folge eines Metaschematismus entstandenen Stagnation des Thränensackschleimes. S. 352.

Beispiel einer Stagnation des Thränensackschleimes mit zeitweiligen selbstständigen theilweisen Entleerungen durch die Thränenpuncte und den Thränennasencanal. S. 352.

Beispiel einer anfangenden Stagnation des Thränensackschleimes. S. 353.

Beispiel einer Stagnation des Thränensackschleimes in Folge einer zu voreilig geschlossenen Thränensackfistel. S. 353.

Beispiel einer zwanzigjährigen Stagnation des Thränensackschleimes, die sich durch eine ungeheuere Gröfse der Geschwulst, feste Consistenz und eine violette Farbe auszeichnete. S. 354.

Beispiel einer durch eine chronische Augenliedblennorrhoe entstandenen Stagnation des Thränensackschleimes und Aeufserung der Bewegungsthätigkeit des Thränenschlauches *). S. 354.

XV. Einwärtskehrung des Augenliedrandes. — *Entropium.* S. 356.

Krankheitsbild: Gewöhnlich ist der ganze Rand des obern, oder des untern Augenliedes, oder beider zugleich gegen den Bulbus gekehrt, der die Spuren der traumatischen Taraxis, pannusartige Trübungen, Geschwüre und Zerstörungen der Hornhaut an sich trägt.

Ursachen: Erschlaffung der äufsern Haut der Augenlieder. Verkürzung der innern Haut der Augenlieder. Verschrumpfung des Augenliedknorpels, gewöhnlich durch acute oder chronische Bindehautblennorrhoe.

Vorhersage: Günstig.

Behandlung: Verkürzung der Hautdecken des Liedes nach Umständen: durch Ausschneidung einer Hautfalte und blutige Naht; oder durch die Aetzung mittelst Schwefelsäure. Abtragung

---

*) Seite 355 sind in Beziehung der Bewegungsthätigkeit des Thränenschlauches die Versuche einzuschalten, welche auf der Klinik bei mehreren Operirten gemacht wurden. Die in den noch verengerten Thränenschlauch eingeführten, und nach aufsen an den Haken nur lose befestigten Saitenstücke wurden oft in sehr kurzer Zeit aus dem Thränenschlauche durch die ihm eigene Kraft entfernt, und von den Patienten aus der Rachenhöhle durch den Mund ausgeworfen. Auf diese Art gelang es uns bei einem Kranken, eine an das Saitenstück befestigte dünne seidene Schnur ohne weiteres Zuthun der Kunst in den Thränennasencanal einzubringen. Nicht jeder Thränenschlauch offenbarte eine gleich starke Bewegungsthätigkeit, und in manchem blieb das eingeführte unbefestigte Saitenstück tagelang ruhig liegen.

des Augenliedrandes mit dem Haarzwiebelboden. Umstände, unter welchen die eine oder die andere Operation zu machen ist.

XVI. Einwärtskehrung der Wimpern. — *Trichiasis.* S. 358.

Krankheitsbild: Verbildung des Randes der Augenlieder. Die Cilien berühren den Bulbus. Der Augapfel ist gewöhnlich entzündet, die Hornhaut trübe, pannusartig verdunkelt oder zerstört.

Ursachen: Augenliederentzündungen verschiedener Art, welche in ihren Folgen Verbildungen des Augenliedrandes hinterlassen.

Vorhersage: Günstig.

Behandlung: Abtragung des Augenliedrandes sammt dem Zwiebelboden.

XVII. Doppelreihe der Wimpern. — *Dysstichiasis.* S. 359.

Krankheitsbild: Nebst den normalen Wimpern sind noch andere, nämlich: Pseudocilien vorhanden, welche den Bulbus berühren, reizen und in Entzündung setzen.

Dysstichiasis eine nicht selten unbeachtete Ursache langwieriger Augenentzündungen.

Ursachen: Unbekannt.

Vorhersage und Behandlung: Wie bei der Trichiasis.

XVIII. Auswärtsstülpung des Augenliedes. — *Ectropium.* S. 360.

Krankheitsbild: Die innere Fläche des obern oder untern Augenliedes steht nach auswärts. Die Bindehaut desselben ist entweder blofs gleichförmig geröthet, oder zugleich angewulstet, wuchernd. Die Hautdecke des Augenliedes normal oder verkürzt, die Commissuren normal oder zerstört.

Ursachen: Wucherungen der Bindehaut des Augenliedes. Verkürzungen der Hautdecke des Augenliedes. Zerstörung der Augenlied-Commissuren.

Vorhersage: Im Ganzen minder günstig, oft bedenklich, oder ungünstig.

Behandlung des wuchernden Ectropium: Wie bei der chronischen Augenliedblennorrhoe, Bestreichen mit Laud.

liq. Syd. oder Tinct. anod., mit Präcipitatsalben, Aetzung mit Höllenstein.

Drei Beispiele von wuchernder Auswärtskehrung des Augenliedes. S. 360. 361.

XIX. Fleischauswuchs. — *Sarcoma.* S. 362.

Krankheitsbild: Ein dunkelrothes, weiches, schwammichtes Aftergebilde der Palpebralbindehaut, das entweder eine breite Basis hat, oder an einem Stiele hängt.

Ursachen: Vorhergehende Entzündungen bei cachectischen Individuen.

Vorhersage: Günstig.

Behandlung: Exstirpation durch das Messer.

Zwei Beispiele von Fleischauswuchs. S. 362. 363.

XX. Balggeschwulst. — *Tumor cysticus.* S. 363.

Krankheitsbild: Eine unschmerzhafte, elastische, verschiebbare Geschwulst von runder oder ovaler Form, in der Gröfse eines Taubeneies oder viel kleiner; der Haut an Farbe gleich.

Ursachen: Unbekannt.

Vorhersage: Günstig.

Behandlung: Ausschälung.

XXI. Hagelkorn. — *Chalazium.* S. 364.

Krankheitsbild: Eine kleine, derbe, unempfindliche Geschwulst.

Ursache: In der Eiterung gestörtes Gerstenkorn.

Vorhersage: Günstig.

Behandlung: Zertheilung durch geistige Einreibungen und durch Auflegen eines Pflasters aus Diach. c. gummi mit Empl. mercur., oder durch Einreibung von Ung. neapol. mit oder ohne Campher; durch Einreibung der Jodsalbe; oder der Calomel-Pulver. Exstirpation durch das Messer.

XXII a. Verwachsung der Augenlieder mit einander. — *Ankyloblepharum.*

b. Verwachsung des Augenliedes mit dem Augapfel. — *Symblepharum.* S. 364.

Krankheitsbild: a. Der Rand beider Augenlieder ist mit einander oder b. das Augenlied ist mit dem Augapfel verwachsen; ganz oder theilweise; unmittelbar oder mittelbar durch sehnichte Fäden.

Ursachen: Aetzung durch ungelöschten Kalk. Verbrennungen. Variolöse Geschwüre.

Vorhersage: Bedenklich, in vielen Fällen ungünstig.

Behandlung: Trennung durch das Messer oder mittelst der Scheere.

Zwei Beispiele von Ankylo- und Symblepharum. S. 364. 365.

XXIII. Scirrhöse Verhärtung und Krebsgeschwür des Augenliedes. — *Scirrhus et Ulcus carcinomatosum palpebrae.* S. 365.

Krankheitsbild der scirrhösen Verhärtung: Die Stelle vergröfsert, uneben, hart, blauroth mit varicösen Gefäfsen besetzt, unempfindlich.

Krankheitsbild des Krebsgeschwüres: Ungleicher, warziger Grund. Absonderung einer scharfen, übelriechenden Jauche. Aufgeworfene, unebene, harte bleifarbige Ränder. Schwammichte Auswüchse. Zeitweilige Blutungen. Allmäliches Schwinden des Augenliedes. Anfälle von schnell vorübergehenden heftigen, stechenden Schmerzen.

Ursachen, vorbereitende: Gewöhnlich Dyscrasieen der Blutmasse. Gelegenheitliche: Unbekannt.

Vorhersage: Ungünstig.

Behandlung: Die Schmerzen lindern oder stillen Blutegel und der innere Gebrauch der Aq. lauroc., des Opiums, des Morph. acet. Bei rein örtlichem Krebs: die Operation.

Krankheits- und Operations-Geschichte einer scirrhösen Verhärtung und eines Krebsgeschwüres am Augenliede. S. 365.

XXIV. Wuchernde Entartung der Scleroticalbindehaut. — *Exophthalmia fungosa.* S. 369.

Krankheitsbild: Die Conj. bulbi stellt eine wuchernde, schwammartig aufgelockerte, weiche, unempfindliche, mehr oder weniger in Lappen getheilte, schlaffe, meistens dunkelrothe Geschwulst dar.

Ursachen: Folge vorausgegangener Entzündungen.

Vorhersage: Nach Beschaffenheit des übrigen Bulbus und der Körperconstitution günstig oder ungünstig.

Behandlung: Bestreichen der wuchernden Geschwulst mit Laud. liq. Syd.; Operation.

Zwei Beispiele von wuchernder Entartung der Scleroticalbindehaut. S. 369. 370.

XXV. Varicosität des Augapfels. — *Cirsophthalmus.* S. 370.

Krankheitsbild: Der Augapfel vergröfsert, conisch vorgetrieben, knoticht, uneben, voll varicöser Gefäfse, hart und schmutzig blauroth, ohne alles Sehvermögen.

Ursachen: Erlittene Entzündungen.

Vorhersage: Unheilbar.

Beispiel einer Varicosität des Augapfels. S. 370.

XXVI. Vorlagerung des Augapfels. — *Exophthalmus.* S. 371.

Krankheitsbild: Der vollkommen gesunde Augapfel steht mehr oder weniger aus der Augengrube hervor.

Ursachen: Oft unbekannt. Tophi in der Augengrube.

Vorhersage: Günstig oder ungünstig nach der Entfernbarkeit der Ursachen.

Behandlung: Verschieden nach dem Character der Ursachen.

Beispiel eines Exophthalmus. S. 371.

XXVII. Vasculöses Augenfell. — *Pannus.* S. 372.

Krankheitsbild: Ein mehr oder weniger dichtes Gewebe von Blutgefäfsen in der etwas verdickten, normal anliegenden Sclerotical- und Cornealbindehaut von braunrother Tünchung.

Ursachen: Augenliedblennorrhöen. Scrophulöse und rheumatische Augenentzündungen.

Vorhersage: Günstig.

Behandlung, innere: Nach dem Character des Allgemeinleidens. Oertliche: Einträufeln des Laud. liq. Syd.; der Solut. lap. div. cum laud. liq. Syd.; des Laud. liq. Syd. mit Bals. vit. Hoffm. oder Aeth. vitr.; des Coll. adstr. lut. Anwendung der Tinct. galb. nach Kopp's Methode. Scarificationen. Ableitende Mittel. Beim Pannus von chronischer Augenliedblennorrhoe die weifse Präcipitatsalbe.

Beispiele vom Pannus. S. 372. 373.

Beispiel einer pannusartigen Verdunklung der Hornhaut, die ihren Ursprung im Unterleibe hatte. S. 373.

XXVIII. Flügelfell. — *Pterygium.* S. 374.

Krankheitsbild des Pterygium tenue: Eine partielle, mehr oder weniger durchsichtige, unempfindliche Entartung der Conj. bulbi, welche mit breiter Grundfläche an der Peripherie meistens im innern Augenwinkel beginnt, conisch zuläuft, und gewöhnlich mit ihrer Spitze auf der Fläche der Hornhaut endiget. Auf der Sclerot. ist es locker, verschiebbar, auf der Hornhaut ziemlich fest anliegend. Manchmal ist es von einzelnen rothen Gefäfsen durchzogen.

Krankheitsbild des Pterygium crassum: Eine ähnliche Mifsbildung, aber dick und fest, mit einer schnichten Endigung.

Ursachen: Meistens unbekannt. Folge rheumatischer oder erysipelatöser und traumatischer Augenentzündung.

Vorhersage: Günstig.

Behandlung: Operation mittelst der Scheere.

Beispiel eines Pterygium crassum. S. 376.

XXIX. Wasserblase. — *Hydatis.* S. 376.

Krankheitsbild: Auf der Sclerotica eine ziemlich grofse längliche, derbe, durchsichtige, unempfindliche Blase, gefüllt mit wasserhellem Serum. Am Augenliedrande ein kleines, rundes, halbdurchsichtiges, unempfindliches, mit Serum gefülltes Bläschen der Epidermis.

Ursachen: Meistens unbekannt. Traumatische Einwirkung.

Vorhersage: Günstig.

Behandlung: Operation.

Zwei Beispiele von Hydatis scleroticae. S. 376. 377.

XXX. Hornhautstaphylom, — *Staphyloma corneae.* S. 378.

Krankheitsbild: Die Hornhaut ragt beim totalen Staphylom in der Form einer Kugel oder eines Kegels hervor, ist vollkommen undurchsichtig, verdichtet, hart, und gewöhnlich von weifslicher Farbe. Das partielle Hornhautstaphylom hat dieselben Eigenschaften, ist aber meistens kegelförmig.

Ursachen: Acute Bindehautblennorrhöen. Variolöse Augenentzündungen.

Vorhersage: Blofs die Form des Auges kann verbessert, das Sehvermögen aber nicht hergestellt werden.

Behandlung: Abtragung der Hervorragung durch Messer und Scheere.

XXXI. Hornhautverdunklungen.

a. Partielle Verdunklungen, als: Fleck — *Macula;* Leucom — *Leucoma;* Narbe — *Cicatrix.* S. 379.

Krankheitsbild *α.* des Fleckes: Ein grauer oder weifslicher, durchsichtiger Fleck, auf der übrigens normalen Hornhaut. *β.* des Leucoms: Ein kreidenweifser, undurchsichtiger Fleck, dessen Ränder sich allmälich verlieren, erzeugt durch ergossenen Faserstoff. *γ.* der Narbe: Ein kreidenweifser, undurchsichtiger Fleck, dessen Ränder scharf abgeschnitten erscheinen. In einigen dieser partiellen Verdunklungen waren kalkartige Puncte oder Streifen, in andern Eiterklümpchen.

Ursache *α.* der Macula: Durch Entzündung der Hornhaut geronnener lymphatischer Dunst. *β.* des Leucoms Er-

gossene in eine Pseudomembran verwandelte Lymphe. γ. der Narbe: Unmittelbar verwachsene Hornhautblätter, veranlafst durch ein Geschwür.

Behandlung α. der Macula: Rothe Präcipitatsalbe. β. des Leucoms: Oleum nuc. jugl. rec. pressum. Nachdem dasselbe ein sulziges Aussehen bekommen: die rothe Präcipitatsalbe. γ. Die Narbe ist unheilbar.

b. Hornhautverdunklung. — *Obscuratio corneae.* S. 380.

Krankheitsbild α. der maculösen Verdunklung: Eine graue, halbdurchsichtige Verdunklung, bedingt durch die Gerinnung des lymphatischen Dunstes, nimmt entweder die ganze Hornhaut, oder einen grofsen Theil derselben ein.

β. Der leucomatösen Verdunklung: Die Verdunklung in derselben Ausdehnung, weifs und undurchsichtig, bedingt durch ergossene in eine Pseudomembran verwandelte Lymphe.

Ursachen: Verlaufene Entzündungen in der Hornhaut.

Vorhersage: Günstig.

Behandlung der maculösen Verdunklung: Aeufsere Anwendung der rothen Präcipitatsalbe, abwechselnd mit einem Gemisch aus Aeth. miner. und Zucker.

XXXII. Vorfall der Regenbogenhaut. — *Prolapsus iridis.* S. 381.

Krankheitsbild: Vorlagerung eines Theils der Iris durch eine Hornhautfistel in der Gestalt eines Fliegenkopfes, oder eines Melon mit mehr oder weniger verzogener Pupille.

Clavus ist ein veralteter, durch die Bewegungen des Augenliedes und durch eine neu gebildete Membran platt gedrückter grofser Vorfall.

Ursachen: In Folge von Entzündungen entstandene Geschwüre, welche die Hornhaut durchbohren.

Vorhersage: Günstig bei beharrlicher Cur.

Behandlung: Betupfen mit Laud. liq. Syd. Zeitweiliges Einträufeln einer Auflösung von Extr. bellad.; Rückenlage.

Beispiel eines Vorfalls der Regenbogenhaut. S. 381.

XXXIII. Pupillensperre. — *Atresia pupillae.* S. 382.

Krankheitsbild: Die sehr enge, winkliche Pupille ist durch ein sichtbares lymphatisches Gewebe geschlossen.

Ursachen: Regenbogenhautentzündungen verschiedener Art mit Exsudation von Lymphe.

Vorhersage: Immer zweifelhaft, meistens ungünstig.

Behandlung: Rothe Präcipitatsalbe mit zeitweiliger Einträuflung einer Belladonna-Auflösung. Anlegung einer künstlichen Pupille.

Beispiel einer Pupillensperre. S. 382.

Einige Beispiele von angelegten künstlichen Pupillen. S. 384.

Beispiel einer merkwürdigen Metamorphose der Regenbogenhaut. S. 384.

XXXIV. Staaroperationen. S. 386.

Erfolg derselben. S. 386.

Krankheitsgeschichte der Staaroperation bei einer Kakerlakin. S. 387.

Beispiel einer Senkung des Staares, und dadurch bedingte Wiederherstellung des Sehvermögens ohne Operation. S. 389.

Das der Klinik eigenthümliche Phantom und künstliche Auge zur Uebung im Operiren. S. 386.

Privat-Operationsanstalt für arme Blinde. S. 387.

Schwarzer Staar. — *Amaurosis.* S. 389.

Vorschlag zur gemeinschaftlichen Cultur dieses segenreichen Zweiges der Heilkunde.

BOSTON MEDICAL
MAY 25 1911
LIBRARY

I.

Traumatische Entzündungsformen.

1. Traumatische Augenentzündung im höhern Grade der Ausbildung. — *Ophthalmitis traumatica, qua Chemosis.*

Die Chemosis, der höchste Grad der äufsern Augapfelentzündung, wurde auf der stabilen Klinik zwar mehrmal ambulatorisch gezeigt, aber nur an einem einzigen Individuum daselbst ärztlich behandelt.

Die mit der Chemosis behaftete Kranke war ein zwanzigjähriges Dienstmädchen von starkem Körperbaue, welche nie an den Augen gelitten, oder sonst eine Krankheit gehabt hatte. Ein kleines Insect war ihr in den linken innern Augenwinkel geflogen, welches sie mit den Fingern zerdrückt, und durch starkes Reiben entfernt hatte. Da ein Brennen zurückgeblieben und das Auge roth war, legte sie ihre eigenen Darmexcremente als Umschlag auf. Zwei Tage darauf wurde sie in die Klinik aufgenommen.

Die unbeweglichen Augenlieder waren entzündlich angeschwollen, und liefsen sich nicht öffnen. Sie klagte über Trockenheit des Augapfels, und einen heftigen, drückenden, spannenden, stets anhaltenden Schmerz in demselben und in der linken Seite des Kopfes. Die Nächte brachte Patientin schlaflos zu; das nicht sehr bedeutende Allgemeinleiden war entzündlicher Art.

Es wurden acht Blutegel in die Gegend des Auges gesetzt; das Auge mittelst eines leichten an die Stirn befestigten Leinwandlappens beschattet, und übrigens der allgemeine gelind antiphlogistische Heilplan befolgt.

Erst am folgenden Tage, nachdem mehrere Stühle erfolgt, und die Geschwulst der Augenlieder abgenommen hatte, war es möglich, den Augapfel zu besichtigen. Er lag starr in der Augengrube, und die Patientin war nicht im Stande, ihn zu bewegen. Die angeschwollene Bindehaut der Sclerotica erschien rings um die Hornhaut in Gestalt eines hochrothen, sehr empfindlichen, gespannten, festen und gleichförmigen Walles; die wie in einer Grube liegende Hornhaut leicht getrübt; das Auge lichtscheu; die Pupille etwas verengt. Der Schmerz und die Trockenheit des Auges hatte sich gemindert.

Auf das Auge wurden Umschläge von kaltem Wasser verordnet, und die innere antiphlogistische Behandlung blieb dieselbe.

Den siebenten Tag der Krankheit hatte die entzündliche Spannung sehr nachgelassen, die Augenlieder waren fast normal, der dunkelgeröthete Wulst der Bindehaut des Augapfels hatte sich vermindert, und liefs nun die bedeutend geschwollene halbmondförmige Falte im inneren Winkel mehr hervortreten; die Hornhaut war noch immer leicht getrübt, das Sehen undeutlich; die gesammte Bindehaut des Auges mit einem dünnen weifsen Schleime bedeckt; die Pupille hatte ihre vormalige Gröfse; die Fieberbewegungen waren gewichen.

Ein leichter, das Auge beschattender Leinwandlappen wurde mit einem dichtern, und dann mit warmen Kräuterkissen gewechselt.

Bei dieser Behandlung erreichte die Krankheit am 17. Tage ihr Ende, und das Sehvermögen war vollkommen hergestellt; doch blieb die halbmondförmige Falte noch etwas geschwollen und empfindlich. Die Kranke wurde am 28. Tage nach ihrer Aufnahme geheilt entlassen *).

Bei zwei ambulatorischen Kranken stand die Chemosis mit eiternder Hornhaut schon am Ende ihres Verlaufes; sie war von den gewöhnlichen Ursachen der äufsern Augapfelentzündung

*) Abbildungen der Chemosis finden sich in Beer's Lehre von den Augenkrankheiten als Leitfaden zu seinen öffentlichen Vorlesungen. Wien, 1813. I. Band, I. Kupfertafel, 4tes Bild; und in Carl Heinrich Weller's praktischem Handbuche: Krankheiten des menschlichen Auges. Berlin. III. Kupfertafel, 6te Figur.

bei dem Einen durch eine Streifverletzung, bei dem Andern durch einen fremden ins Auge gefallenen Körper veranlafst worden. Zerstörung der Organisation des Auges, Phthisis bulbi, war, ungeachtet der innerlich angewandten, tonischen, flüchtig reizenden Mittel, mit stärkender, nahrhafter Diät, der äufserlich gebrauchten warmen Kräutersäckchen, und des Einträufelns von Laud. liqu. Syd. in beiden Fällen die unabwendbare Folge dieser stets sehr gefährlichen Ophthalmie.

Bei einem gesunden dreizehnjährigen Knaben von lebhaftem Temperamente, der die Klinik mehrmal ambulatorisch besuchte, ging die Chemosis in eine allgemeine Augapfelentzündung über.

Dieser Knabe hatte sich beim Holzschneiden die Spitze des Messers ins rechte Auge gestofsen. Die Verletzung war gegen den innern Winkel hin geschehen, und soll, nach der Versicherung seiner Aeltern, nicht bedeutend gewesen seyn. Den Tag darauf traten Symptome einer Chemosis auf. Die gleichförmig und hell geröthete Conjunctiva bulbi hatte sich unter dem Gefühle, als würde das Auge zusammengepreſst, in einen niedrigen, festen Wall erhoben; der spannende, drückende Schmerz im Auge und in seiner Umgebung breitete sich über die Stirne und Schläfegegend nach rückwärts aus; die Lichtscheue nahm bedeutend zu; die vermehrte Thränenabsonderung hörte auf; die geringste Bewegung des Auges wurde schmerzhaft; das obere Augenlied begann vom Rande her ödematös zu schwellen und roth zu werden; die wie in einer Grube liegende Hornhaut war noch ungetrübt, rein; die dunkelbraune Regenbogenhaut normal; die Pupille etwas verengert; der Knabe erkannte alle Gegenstände, nur minder deutlich, als vor der Verletzung. Aufser dem Auge fanden wir die übrigen Organe des Gesammtorganismus in ungestörter Gesundheit.

Acht Blutegel um das Auge beschwichtigten bald den Schmerz, die Geschwulst der Conj. bulbi hingegen blieb, ungeachtet der empfohlenen Ruhe des Körpers, der streng antiphlogistischen Diät, des innerlich gereichten Dec. rad. alth. cum nitro und der über das Auge gelegten kalten Umschläge.

2. Traumatische allgemeine Augapfelentzündung. — *Panophthalmitis traumatica.*

Als am dritten Tage nach entstandener Chemosis die Entzündung bei dem eben erwähnten Knaben noch nicht abnehmen wollte, legten seine Aeltern Abends in der Meinung, das verletzte Auge zu stärken, in Branntwein getauchte Leinwandlappen auf dasselbe. An jenem Abende wurde auch in dem Zimmer, wo der Kranke lag, viel Tabak geraucht.

Schon am Morgen des folgenden Tages offenbarten sich, nebst den steigenden Symptomen der Chemosis, Erscheinungen, welche hinlänglich bewiesen, dafs der bisher an der Oberfläche des Auges befindliche Entzündungsprocefs nun tiefer gedrungen, den ganzen Augapfel in allen seinen Gebilden ergriffen habe; denn der Kleine klagte über einen drückenden, spannenden, brennenden, stechenden Schmerz im Auge, der sich bald über die Stirne, Schläfe und die ganze rechte Seite des Kopfes ausgebreitet hatte; über vermehrte Lichtscheue und feurige Erscheinungen. Das obere Augenlied erschien mehr angelaufen, gespannter, röther, heifser; das Auge trockener; der hellrothe Wall der Scleroticalbindehaut um die Hornhaut gröfser, derber, empfindlicher; die Hornhaut matt, doch durchsichtig; die Pupille verengert, trübe: die Regenbogenhaut entfärbt, röthlich, unbeweglich; das Sehvermögen war ganz aufgehoben.

Alle diese gleichzeitigen Erscheinungen, gepaart mit einem entzündlichen Allgemeinleiden, nahmen wegen Versäumnifs der angeordneten nöthigen Blutentziehungen durch Aderlafs und Blutegel, gleichmäfsig, ohne Unterbrechung, von Stunde zu Stunde an Heftigkeit zu. Die Trockenheit des Auges vermehrte sich; das untere Augenlied fing an, sich nach aufsen umzustülpen; die Hornhaut wurde immer trüber, undurchsichtiger; die Beweglichkeit der dunkelrothen Augenlieder und des Augapfels hörte endlich mit der Zunahme der Geschwulst völlig auf, und der ganze Augapfel schien anzuschwellen. Der Puls war frequent, zusammengezogen, härtlich; die Hautwärme erhöht, die Zunge und das Antlitz ungewöhnlich roth;

der Durst stark, der Stuhl verstopft. Der unglückliche Knabe schrie unaufhörlich über Schmerzen, als wollte ihm der Augapfel zerspringen, als würde er aus der Augengrube gerissen, herausgepreſst; er warf sich höchst unruhig auf seinem Strohbette hin und her; jeden Augenblick stand ein eintretendes Delirium zu erwarten.

Erstes und dringendes Bedürfniſs war hier, das Auge von der seine normalen Functionen unterdrückenden Blutüberfüllung zu befreien; durch Verminderung der Blutmasse den Reiz zu mäſsigen, die gesteigerte Reaction des Herzens und der Arterien zu beschwichtigen, und die Heftigkeit der Blutcirculation zu brechen; die plastische Kraft des Blutes durch Entziehung eines Theils seines Faserstoffes zu lähmen, und so zugleich die an die Irritabilität gebundene und mit ihr erhöhte Sensibilität herabzustimmen.

Ein Aderlaſs von sechs Uncen, zehn Blutegel um das Auge, eiskalte Umschläge über den ganzen Kopf und die Lieder des kranken Auges, und ein ableitendes, den freien Blutumlauf im Unterleibe begünstigendes Purgans antiphlogisticum wirkten auch jetzt noch so vortrefflich, daſs der arme Kleine, der den gröſsten Theil der Nacht schlaflos zugebracht, in einen wohlthätigen Schlaf verfiel.

Nach dem Erwachen klagte er wohl über Schmerz, aber in einem viel geringern Grade; doch gegen Abend stieg derselbe wieder so bedeutend, daſs noch sieben Blutegel gesetzt werden muſsten.

Die folgenden Tage nahm die Trockenheit ab, das Auge und die Augenliedränder fingen an feucht zu werden; es traten Schauer ein; der klopfende Schmerz liefs von Zeit zu Zeit nach und setzte aus; in der gelb werdenden Hornhaut und der verletzten Stelle sprach sich der Eiterungsproceſs immer deutlicher aus.

Unter dem Gebrauche erweichender, warmer Fomente trat der nun ganz offenbar anschwellende Augapfel mit schmerzhafter Spannung aus der Augengrube, und ragte endlich wie ein dunkelrother Fleischklumpen aus den bläulichrothen Augenliedern hervor. Auch die eiternde Hornhaut hob sich durch den hinter ihr befindlichen Abscefs immer höher

und höher; ein Gefühl von Schwere und Kälte in der Augengrube gesellte sich dazu, und da der Knabe zur künstlichen Eröffnung der Cornea durchaus nicht zu bewegen war, barst sie endlich unter einem äufserst heftigen Schmerzanfalle, worauf sich eine Menge Eiter mit Blut und einem Theile des Glaskörpers entleerte.

Diese Berstung des Auges, Rhexis oculi, machte auf einmal den grofsen Leiden des bedauernswürdigen Knaben ein Ende. Der verheerenden Eiterung wurde durch innerlich gereichte stärkende Mittel Schranken gesetzt.

Die Geschwulst sank nun von Tag zu Tag; der zerstörte Augapfel zog sich allmälich in die Augenhöhle zurück, und schrumpfte endlich tief hinten zusammen*).

Ich glaubte die Chemosis, vorzüglich aber die eben angeführte merkwürdige Krankengeschichte, an die Spitze der weiter folgenden stellen zu müssen, erstens: weil sie, was so selten der Fall ist, die echte Augenentzündung in ihrer reinsten Ausprägung, und auf der höchsten erreichbaren Stufe in einem concreten Falle darstellt; zweitens: weil das Wesen derselben allen Ophthalmien, sie mögen in ihren äufsern Erscheinungen auch noch so sehr von einander abweichen, zum Grunde liegt**), und drittens: weil dieselbe einen recht anschaulichen Beweis liefert, dafs die reine, echte Entzündung des Sehorganes von den reinen Entzündungen anderer Organe, z. B. der Lunge, blofs und allein der Form nach verschieden ist.

Diefs Letztere wird eine Parallele der Erscheinungen der Ophthalmitis und jener der Pulmonitis am anschaulichsten darthun.

---

*) Abbildungen der allgemeinen Augapfelentzündung: Beer's Leitfaden I. Band, I. Kupfertafel, 2tes Bild. — Weller's Handbuch IV. Kupfertafel, 2te Figur.

**) Von Walther's Abhandlung über die Augenentzündung, ihr Wesen und ihre Formen in seinen Abhandlungen aus dem Gebiete der praktischen Medicin etc. I. Band, Landshut, bei Philipp Krüll. 1810.

Bild der Augapfelentzündung.

Nach vorausgegangenen Gelegenheitsursachen wird der ganze Augapfel, werden die gesammten Gebilde desselben gleichzeitig von einem Entzündungsprocesse, und der ganze Körper von einem synochösen Gefäfsfieber ergriffen.

Anhaltender, drückender, spannender Schmerz im Auge.

Gefühl des Zusammenpressens an demselben.

Das Auge heifs anzufühlen.

Der Augapfel trocken.

Gestörte Function des Sehens.

Die Bewegungen des Augapfels schmerzhaft.

Der Bulbus schwillt an.

Schmerzhaftes Gefühl von Vollheit, als hätte der Augapfel nicht Raum in der Augenhöhle.

Setzen ärztliche Kunst und günstige Verhältnisse der begonnenen Entzündung bei Zeiten Gränzen, so kehrt im Sehorgane Gesundheit zurück.

Geschieht diefs nicht, so nehmen die Symptome der Entzündung im Auge gleichmäfsig und ohne Unterbrechung an Heftigkeit zu, bis sie den höchsten Gipfel ihrer Ausbildung erreicht haben.

Bild der Lungenentzündung.

Nach vorausgegangenen Gelegenheitsursachen wird die ganze Lunge, werden die gesammten Gebilde derselben gleichzeitig von einem Entzündungsprocesse, und der ganze Körper von einem synochösen Gefäfsfieber ergriffen.

Anhaltender, drückender Schmerz in der Lunge.

Gefühl von Beklemmung in der Brust.

Heifser Athem.

Trockener Husten.

Gestörte Function des Athemholens.

Die Bewegungen der Lunge beim Einathmen schmerzhaft.

Die Lunge schwillt an.

Schmerzhaftes Gefühl von Vollheit und Schwere in der Brust, eine Empfindung, als läge eine Last auf derselben.

Setzen ärztliche Kunst und günstige Verhältnisse der begonnenen Entzündung bei Zeiten Gränzen, so kehrt in der Lunge Gesundheit zurück.

Geschieht diefs nicht, so nehmen die Symptome der Entzündung in der Lunge gleichmäfsig und ohne Unterbrechung an Heftigkeit zu, bis sie den höchsten Gipfel ihrer Ausbildung erreicht haben.

Auf den höchsten Punct gelangt, ändert sich die Entzündung, es tritt das zweite Stadium derselben ein; es beginnt ein Eiterungsprocefs.

Unter Schauern, aussetzenden, klopfenden Schmerzen, unter dem Gefühle von Schwere und Kälte, unter vermehrter Secretion, äufserst schmerzhafter Spannung bildet sich im Auge ein Eitersack, welcher immer gröfser wird, und endlich berstet, Phthisis bulbi.

Wird zufällig, oder auf unkluge Art die ausgebrochene Entzündung des Augapfels durch neue starke Reize schnell bis zur höchsten Flamme angefacht, so entsteht der Brand im Sehorgane, der sich leicht dem nahen Cerebralsysteme tödtlich mittheilt.

Bei scrophulösen Subjecten und andern ungünstigen Verhältnissen kann der entzündlich angeschwollene Augapfel in eine Exophthalmia scirrhosa übergehen.

Auf den höchsten Punct gelangt, ändert sich die Entzündung, es tritt das zweite Stadium derselben ein; es beginnt ein Eiterungsprocefs.

Unter Schauern, aussetzenden, klopfenden Schmerzen, unter dem Gefühle von Schwere und Kälte, unter vermehrter Secretion, äufserst schmerzhafter Spannung bildet sich in der Lunge ein Eitersack, welcher immer gröfser wird, und endlich berstet, Phthisis pulmonis.

Wird zufällig oder auf unkluge Art die ausgebrochene Entzündung der Lunge durch neue starke Reize schnell bis zur höchsten Flamme angefacht, so entsteht tödtender Brand im Respirationsorgane.

Bei scrophulösen Subjecten und andern ungünstigen Verhältnissen kann die entzündlich angeschwollene Lunge in Verhärtung übergehen.

Die Ophthalmitis und Pulmonitis haben eben so, wie ihre Erscheinungen und Ausgänge, auch die Aetiologie und Therapie gemeinschaftlich; fremde Körper, mechanische Verletzungen, scharfe Dünste, heftige und lange Anstrengung der Organe, plötzlicher Wechsel von Hitze und Kälte, lange und schnelle Bewegung gegen trockenen Wind, z. B. beim Schlittschuhfahren, anhaltende Zugluft, unterdrückte Blutflüsse

erwecken im Auge wie in der Lunge, besonders bei jungen, vollsäftigen Menschen, einen reinen Entzündungsprocefs, der auch secundär durch das entzündliche Ergriffenseyn verwandter und naher Organe, z. B. der Hirnhäute, der Luftröhre, im Auge wie in der Lunge entstehen kann.

Ein Fall der letzten Art kam auch auf unserer Klinik vor, und ist zu merkwürdig und zu belehrend, um ihn mit Stillschweigen zu übergehen.

J. S., 27 Jahre alt, ein Schuhmacher, von sensibel erregbarem Temperamente, kräftigem Körperbaue, war dem Trunke leidenschaftlich ergeben. Drei Wochen vor dem Eintritte in unsere Behandlung liefs er sich heftigen Zahnschmerzes wegen einen linken oberen Backenzahn ausziehen, worauf die linke Seite seines Gesichtes anschwoll, und sich röthete; bald darauf zeigte sich unter reifsenden Schmerzen, nach seiner Aussage, eine nufsgrofse Blase an der Stelle des ausgezogenen Zahnes, die wasserhell war. Er nahm sehr fleifsig eiskaltes Wasser in den Mund, weil es ihm Linderung verschaffte; die Schmerzen nahmen ab, auch die Blase schwand, und die Geschwulst des Gesichtes wurde geringer. Einige Tage darauf stellte sich ein häufiges Thränen des linken Auges ein, welches bald wieder nachliefs, und mit einem copiösen, wässerigen Ausflusse aus dem linken Nasenloche abwechselte. Am 17. April 1830 früh war das Thränen sehr häufig, Lichtscheue und drückende, zeitweilig stechende Schmerzen im Kopfe hatten sich hinzugesellt. Gegen Abend ergriff ihn ein heftiger Schüttelfrost, worauf Hitze erfolgte; die Lichtscheue und die Kopfschmerzen stiegen bis ins Unerträgliche, die linke Gesichtshälfte, die Augenlieder schwollen schnell und hoch an, die Geschwulst war gespannt, der Augapfel wurde unbeweglich, der seröse Ausflufs dauerte fort, und es rannen scharfe, brennende Thränen beständig über die Backen. Der Kranke schlief die darauf folgende Nacht nicht, und hatte zuweilen Lichtentwickelungen im Auge.

Am 18. April früh fühlte sich Patient unter abwechselnder Kälte und Hitze sehr matt, klagte über unlöschbaren Durst und Appetitlosigkeit. Die Augenlieder waren so, wie die linke Backe, höher geschwollen, gespannter; die Photopsie

hielt beständig an, und als sich der Kranke dennoch bemühte, die Augenlieder mittelst der Finger zu öffnen, gewahrte er zu seinem Schrecken, dafs dieses Auge völlig erblindet sei. Nun schritt er zu Hausmitteln, legte Bäuschchen, in ein Eibischdecoct getaucht, auf, und liefs sich Räucherungen mit uns unbekannten Kräutern machen; Kaffee und Bier war das Einzige, was ihm diesen Tag behagte. Von Stunde zu Stunde wuchs das Augen- und Allgemeinleiden an In- und Extensität, die Schmerzen waren im Auge und in der entsprechenden Kopfhälfte aufserordentlich heftig, klopfend, die Geschwulst noch mehr gestiegen, die der Augenlieder geröthet. Auch diese Nacht verbrachte Patient schlaflos unter quälenden Schmerzen. Erst am andern Tage Abends, als die angewandten Hausmittel nichts fruchteten, die Krankheit hingegen stets stieg, suchte Patient am 19. April auf der Augenklinik Hilfe, wo er folgende Erscheinungen darbot:

Deutlich ausgesprochene Synocha mit frequentem, hartem, unterdrücktem Pulse und dreitägiger Stuhlverstopfung; das rechte Auge, mit Ausnahme von geringer Lichtscheue, normal. Die Augenlieder des linken Auges enorm geschwollen, elastisch gespannt, dunkelroth, äufserst schmerzhaft; der Bulbus starr, unbeweglich, wegen der zu grofsen und gespannten Geschwulst der Augenlieder nicht sichtbar; zeitweilige Lichtentwickelungen; klopfende und drückende, fast unerträgliche Schmerzen, die sich vorzüglich im Auge concentrirten, mit dem Gefühle, als wenn der Augapfel gröfser geworden wäre, und in der Augenhöhle nicht mehr Platz habe; der Augapfel etwas vorgetrieben; die Augenliedränder mit gelblichem, zähem Schleime verklebt; geringer, seröser Ausflufs. Die Geschwulst der Augenlieder erstreckte sich über den Augenhöhlenrand nach aufwärts, und eben so etwas nach abwärts gegen die Backe.

Wir erklärten die Krankheitsform für eine Ophthalmitis, und ergriffen den antiphlogistischen Heilplan in seiner vollsten Ausdehnung; wir liefsen nämlich einen Aderlafs von zwölf Unzen machen, zwölf Blutegel in die Umgegend des leidenden Auges legen, leichte, kalte Umschläge öfters wechseln, und von einem Eibischwurzeldecocte mit zwei Drachmen Nitr. und sechs Drachmen Tart. tart. alle zwei Stunden zwei

Efslöffel nehmen. Patient fühlte nach dem Aderlasse und den Blutegeln grofse Erleichterung; eben so lobte er die wohlthuende Kälte der Umschläge.

Das Allgemeinleiden zeigte sich Abends gebessert, Stuhl war einmal erfolgt, der Zustand des Auges war noch derselbe, die Schmerzen aber geringer, doch noch immer klopfend, drückend. Es wurden wieder zwölf Blutegel an die linke Augengegend gesetzt, und in der übrigen Behandlung fortgefahren. Der Kranke schlief diese Nacht einige Stunden.

20. April. Der klopfende Schmerz im linken Auge hatte etwas zugenommen, doch war die Geschwulst mehr auf die Augenlieder beschränkt, am Augenhöhlenrande begränzt, dunkelroth, weniger gespannt. Man konnte mit Mühe und unter Schmerz die Augenlieder etwas von einander entfernen, und sah die Conj. sclerot. einen deutlichen, dunklen, ungleichen Wall um die Hornhaut bilden, die letztere unversehrt, die Pupille verengert, starr. Aus der Augenliedspalte quoll ein dünner Schleim sparsam hervor; den Patienten belästigten oft Lichterscheinungen. Das Allgemeinleiden war geringer, er hatte zwei flüssige Stühle. Am Abende desselben Tages mehrten sich die Schmerzen im Kopfe und Auge; daher wurden neuerdings fünfzehn Blutegel gelegt, die kalten Umschläge und das antiphlog. Decoct. fortgesetzt, und zum Getränke eine Limonade angeordnet.

Die zwei darauf folgenden Tage waren die Schmerzen etwas geringer, die nächtliche Ruhe weniger gestört, der Zustand des Auges blieb derselbe; wegen der Geschwulst konnte man den Bulbus noch immer nicht genau untersuchen; die Geschwulst des obern Augenliedes aber erhob sich einseitig mehr gegen den innern Augenwinkel hin, ohne weicher zu werden oder zu fluctuiren. Wir fuhren mit dem antiphlogist. Regimen, mit Ausnahme der Blutentleerungen, fort, legten Cataplasmata emoll. auf die Geschwulst des Liedes, und veränderten, um mehr auf die Darmexcretion zu wirken, das Eibischdecoct in eine Graswurzelabkochung mit sechs Drachmen Arc. dupl. et mell. gramin.

Am 23. April Abends war schon die Fluctuation am innern Augenliedwinkel deutlich; wir eröffneten den Abscefs

mit dem Messer, und es flofs eine grofse Quantität eines eigenthümlich stinkenden, gelb-grünlichen Eiters aus, der beim Druck gegen den innern Augenwinkel reichlicher hervorquoll. Die Geschwulst am innern Augenwinkel sank, die am äufsern und am untern Augenliede blieb dieselbe. Nun konnte man die Augenlieder mit geringerem Schmerze öffnen, und sah die Cornea mit eiterförmigem Schleime bedeckt, die Conj. bulbi fleischartig wuchernd, wulstig, lappig; die Conj. palp. ebenfalls stark angewulstet, so dafs kleine Läppchen am äufsern Winkel aus der Augenliedspalte hervorragten.

Nach Eröffnung des Abscesses wurden die erweichenden Umschläge fortgesetzt, und die innere Behandlung nur in so fern geändert, als, statt des Arc. dupl., das, denselben Indicationen entsprechende Sal. mirabil. Glaub. zu einer Unce gegeben wurde.

Das Allgemeinleiden war nun gänzlich verschwunden, die Zunge rein, der Appetit normal, Brust und Unterleib frei, nur der Stuhlgang träge, weswegen das Decoct. solvens fortgebraucht wurde; der Schmerz in der linken Kopfhälfte gegen den Scheitel war zuweilen heftiger, zuweilen aber schwand er ganz. Die Nächte verbrachte Patient ziemlich ruhig, er schlief und fühlte sich durch den Schlaf erquickt. Seine Geisteskräfte waren ungestört. Die Geschwulst der Augenlieder des linken Auges schwand immer mehr, der Eiterabflufs war sehr copiös, manchmal zeigten sich bedeutende Eiterpfropfe in der Oeffnung, die künstlich herausgefördert werden mufsten; die Eröffnung der Augenlieder ward immer leichter möglich, und es zeigte sich noch immer bei derselben die Conj. palp. et bulbi sehr angewulstet, die Cornea mit eitrigem Schleime bedeckt.

Vom ersten bis zum siebenten Mai befand sich Patient, mit Ausnahme eines oft unwiderstehlichen Hanges zum Schlafe, ganz wohl; das topische Leiden schien ebenfalls abzunehmen, denn die Geschwulst des obern Augenliedes schmolz, die des untern aber blieb sich stets gleich, ödematös, der Bulbus wurde beweglich, die Bewegungen waren unschmerzhaft; an der Cornea zeigte sich nach unten ein schwärzlicher Punct, Prolapsus iridis, die Iris erschien nach vorne gedrängt. Der Kranke sah mit dem kranken Auge gar nichts. Die grofse Menge des

übrigens gutartigen Eiters liefs eine Eiterung in der Tiefe der Augenhöhle vermuthen; wir riethen daher dem Kranken die Lage auf der linken Seite, oder das Sitzen mit nach vorwärts geneigtem Kopfe an, damit der Eiter hinreichenden Abflufs habe.

Den 8. Mai war der Zustand des Allgemein- und topischen Leidens derselbe; nur hatte sich nach dem Essen ein zeitweiliges, saueres Aufstofsen hinzugesellt, welches durch einige Brausepulver gestillt wurde.

Am 9. Mai Abends wurde der Kranke schläfriger als je, er war kaum zu erwecken, die Gesichtszüge waren verändert, er klagte über einen stärkeren Druck in der linken Kopfhälfte, Eckel und Appetitlosigkeit, er erbrach zweimal eine schleimig-biliöse Flüssigkeit, und hatte einige breiige Stuhlentleerungen; übrigens war die Brust und der Unterleib frei, die Haut feucht, der Puls langsamer als im normalen Zustande, weich, voll. Die Geschwulst war sehr gesunken, der Ausflufs aus der Abscefsöffnung geringer.

Wir schlossen aus diesen Erscheinungen auf einen etwaigen Eiterergufs in die Schädelhöhle, und verordneten jede zweite Stunde zwei Gran Calomel und einen halben Gran Digit. purp. innerlich. Nach vier Stunden schon gesellten sich Convulsionen an der rechten obern und untern Extremität, Verdrehen der Augen, Kinnbackenkrampf und beschwerliches, rasselndes Athmen hinzu; der Kranke erkannte Niemanden. Es trat Schaum in die Mundwinkel, die Gesichtsfarbe änderte sich oft plötzlich. Endlich erfolgte Zittern der untern Extremitäten und Sopor. Wir verstärkten die obigen Pulver, liefsen Ung. hydr. cin. im ganzen Umkreise des Kopfes, und besonders in der Nähe der Zitzenfortsätze einreiben, Synapismen auf die Waden und Fufssohlen legen, und Klystiere cum tart. emet. geben. Unter heftigen Convulsionen und apoplectischen Erscheinungen verschied der Kranke am Morgen des andern Tages am 10. Mai 1830.

Sectionsbericht.

Das Cranium war dünner, als gewöhnlich. Die Blutgefäfse der dura mater stark injicirt. Sie selbst in jener Gegend,

wo sie den vordern Lappen der linken Hemisphäre bedeckt, im weiten Umfange mifsfärbig, schmutzig-grau. Der grofse Sichelblutleiter blutvoll, das Blut schwarz und dünnflüssig. Die pia mater, besonders auf der linken Hemisphäre, gleichfalls stark mit Blut injicirt. Der vordere linke Lappen des grofsen Gehirns war mit seinem vordersten Ende unter den rechten gedrängt, von graulichem Ansehen, weich und fluctuirend; beim Einschnitte fand man die Gehirnmasse des ganzen vorderen Theiles dieses Gehirnlappens bis auf eine dünne Hülle vereitert; vielmehr bildete dieser Theil einen Eitersack von der Gröfse eines Hühnereies, der eine grofse Menge Eiters von eigenthümlichem Geruche enthielt, gerade dem Geruche gleich, der bei Eröffnung des äufsern Abscesses am obern Augenliede wahrgenommen ward; dieser Gehirn - Abscefs communicirte durch den vorderen oberen Theil des linken Seitenventrikels mit dessen innerem Raume, indem er ihn zum Theil mit Eiter erfüllte. Der Plexus choroideus dieser Seite war mit schwärzlichem, dünnflüssigem Blute gefüllt, der Sehhügel dieser Seite von graulich nufsfarbigem Ansehen, weicher breiiger Consistenz. Die dritte Hirnhöhle enthielt keinen Eiter; die untere Fläche der linken Hemisphäre, besonders der vordere Theil, ebenfalls von nufsfarbigem, graulichem Ansehen, weicher als im normalen Zustande; die Gefäfse der dura und pia mater auf der Grundfläche des grofsen Gehirnes, so wie auch die Gefäfse des kleinen Gehirns von hier angesammeltem Eiter corrodirt; die Substanz des kleinen Gehirnes weicher als gewöhnlich, aber nicht bemerkbar entfärbt, beim Durchschnitte zeigten sich häufige Blutpuncte auf der Schnittfläche. Die Pons Varoli war ganz mit Eiter bedeckt, ihre Substanz weicher als im natürlichen Zustande. Die vierte Hirnhöhle voll von Eiter; die Wände des Aquaeductus Sylvii von Eiter ganz corrodirt; die gestreiften Körper waren bläulich-grau entfärbt. Das verlängerte Mark normal. Die rechte Hemisphäre des grofsen Gehirns verhielt sich aufser dem Blutreichthum ganz normal. Die Substanz desselben war von gewöhnlicher Consistenz, zeigte beim Durchschnitte häufige Blutpuncte auf der Schnittfläche. Der Plexus choroideus war mit schwärzlichem, dünnem Blute gefüllt; die Seitenventrikel ohne

Eiter; der Sehhügel normal. Auf der Basis des Craniums war eine Quantität von etwa drei Drachmen blutigen Serums angesammelt.

Bei der Untersuchung der Augenhöhle und seiner Contenta zeigte sich Folgendes:

Nach Ausschälung des Bulbus aus seiner Höhle fand man an dem untern Theile der Hornhaut ein kleines Geschwür, die übrige Hornhaut durchsichtig; die Iris gegen die Cornea gedrängt, nicht entfärbt, und nicht verwachsen; die Conj. wenig angelaufen, die Sclerotica, Choroidea, Linse und Glaskörper nicht merkbar verändert. Selbst der Sehnerve zeigte nichts auffallend Krankhaftes; von den Augenmuskeln war nur der obere gerade Augenmuskel in den Proceſs der Vereiterung gezogen, die übrigen weichen Theile waren in ihrer Integrität vorhanden. Desto mehr krankhafte Veränderungen fand man in der knöchernen Augenhöhle; denn das Gewölbe derselben war nach hinten in einem Kreisumfange, dessen Durchmesser einen Zoll betrug, bläulich-grau entfärbt, und so mürbe und brüchig, daſs der leiseste Druck die Knochenlamellen durchbrach; ja in dessen Mitte war der Knochen wirklich durchlöchert, so daſs der Gehirnabsceſs durch diese Oeffnung mit der Augenhöhle communicirte. Eben so war die untere Augenhöhlenwand bläulich-grau entfärbt und durchlöchert, so daſs man mit der Sonde in die Highmor'sche Höhle und bis zum weichen Gaumen eindringen konnte. Die Highmor'sche Höhle war voll Eiter, und dieser hatte daselbst den Körper des Oberkiefers durchfressen; man konnte aus der Highmor'schen Höhle nach rückwärts zu dem weichen Gaumen gelangen.

Burserius erzählt einen ähnlichen Fall*).

*) Interdum oculi ita inflammantur et tument ex hac causa (ex interiorum partium noxa) ut ophthalmiam, et quidem uti primariam repraesentent, quod sequens historia comprobabit. Virgo annorum XXV. mense Novembri anno 1752 dolore acutissimo totam sinistram capitis partem affligente correpta fuit, eoque quindecim ferme continuos dies vehementer ingemuit, quin medicam opem imploraret. Tandem cum ophthalmia oculus sinister rubere et tumere incepisset, nec quiete et patientia quidquam malum remitteret, imo inter paucos dies ita increvisset, ut universa exterior palpebrarum et vicinarum partium facies in ingentem tumorem rubrum et dolentem attolleretur, auxilium tunc

In meiner Privatpraxis sah ich die Panophthalmitis als primäre Krankheit bei einem rüstigen Taglöhner an beiden Augen, bei einem Knechte und bei einer Bäuerin an einem Auge. Der Taglöhner hatte sich, nachdem er wie gewöhnlich Branntwein getrunken, im Freien um die Mittagszeit schlafend dem Sonnenstiche ausgesetzt; das Weib war mit einem

---

primum quaesitum est. Gena praeterea tota intumuerat, et rubore roseo, qui digitis compressus albicaret, undique suffundebatur. Phlegmonen erysipelatodem dixisses. Febris aderat valida admodum; et summa jactatio atque anxietas. Palpebrae autem ob tumorem inflammationemque ita claudebantur, ut oculi bulbus nec detegi nec inspici ullo modo posset. Protenus ea curatio adhibita, quae magnis inflammationibus convenit, extrinsecusque mitissima emollientia imposita sunt. Post aliquot tamen dies phlegmonen suppuratio excepit, et rupto sponte ad angulum oculi externum abscessu, magna scaturiit vis puris foetentissimi, quod non modo ex cavo orbitae et ex circumpositis oculo locis, verum etiam ex potiore genae parte, quando comprimeretur, ubertim effundebatur. Hinc brevi detumuerunt palpebrae et proximae partes, ut oculus detegi et inspici potuerit. Tunc tota adnata oculi membrana ruberrima et tumidissima apparuit, ut corneae planum veluti in chemosi superaret. Cornea nihilominus nitida et pellucida videbatur. At pupilla justo amplior erat, ut in mydriasi, et omnis videndi facultas in eo oculo perierat. Quarto a rupto abscessu die, accessit vehemens universalisque nervorum distentio, quae paulo post in resolutionem desiit, sive paralysim omnium membrorum cum sensuum omnium abolitione, respiratione languida, inaequali et stertorosa, pulsu exiguo, intermittente et deficiente, et sic inter brevissimum tempus diem obiit extremum. Hora post mortem vigesima quarta capitis anatome inita est. Tota adiposa et cellularis tela, quae sub cute ad palpebras, orbitam et genam spectat, usque ad mandibulum inferius corrupta et destructa erat, et ejus loco spatium, quod inter oculi bulbum, musculosque ejus et orbitae ipsius fundum interjacet, pure vero et foeditissimo plenum. Oculus solus illaesus videbatur, itemque contenti in eo humores. Cornea vero lucida, nitorem, pelluciditatemque nonnihil amiserat. Resecto cranio lobus anterior et sinister cerebri usque ad ventriculum ejusdem lateris suppuratione magnam partem absumtus cernebatur. Suppuratio autem totum nervum opticum circumibat, quin tamen ipse nec extrinsecus nec intrinsecus manifesto labem ostenderet, communicabatque extrorsum cum orbitae cavo. Dissectioni, uti morbo, interfuerunt Petrus Paulus Dallarmius et Laurentius Benedictus, qui tunc clinicis tirocinium obibant." (Institutionum medicinae practicae volumen tertium ab Jo. Bapt. Burserio de Kanilfeld. Caput I. pag. 8.)

glimmenden Kienspahn ins Auge gestofsen, das Auge des Knechtes durch einen Peitschenhieb getroffen worden.

Bei reizbaren Kindern, deren einfache scrophulöse Ophthalmie mit Reizmitteln mifshandelt worden war, kam mir diese furchtbare Augenentzündung nicht selten als secundäre Krankheit vor. Auch nach Staaroperationen sah ich die allgemeine Augapfelentzündung verlaufen und mit Phthisis bulbi endigen.

3. Traumatische Augenentzündung im mindern Grade der Ausbildung. — *Ophthalmitis traumatica, qua Taraxis.*

Zum Glück steigen die traumatischen Augenentzündungen nur selten auf jenen hohen Grad der Ausbildung, den man Chemosis nennt; meistens verlaufen sie weniger gefährlich in einem viel niederen Grade, welcher mit dem Namen Taraxis belegt wird. Die Klinik zählt dreizehn solcher Fälle, und sechzehnmal sahen wir die traumatische Taraxis bei Kranken, welche die Schule ambulatorisch besuchten.

a. Traumatische Entzündung der Sclerotical-Bindehaut. — *Conjunctivitis traumatica.*

Bei einem der ambulatorischen Patienten haftete die Entzündung blofs in der Bindehaut des Augapfels, Conjunctivitis traumatica. Sie war vor sechs Tagen durch ein ins Auge gefallenes Stückchen von einer Besenruthe entstanden, und äufserte sich durch Lichtscheue, Thränenflufs, durch ein bewegliches, dichtes, hochrothes Gefäfsnetz in der Bindehaut des Augapfels, unter welchem Netze die gesunde Sclerotica weifs durchschimmerte, und durch einen drückenden Schmerz im Auge. Ruhe des Körpers und der Sehorgane, Bewahrung derselben vor starkem Lichteinflusse, kalte Umschläge auf das kranke Auge, und eine antiphlogistische Diät hoben in kurzer Zeit das Uebel.

b. Traumatische Bindehaut- und Hornhautentzündung. — *Conjunctivitis et Keratoditis traumatica.*

Bei allen übrigen Kranken war nebst der Bindehaut des Augapfels auch die verletzte Hornhaut entzündlich ergriffen, Conjunctivitis et Keratoditis traumatica. Die Entzündung der Hornhaut offenbarte sich durch eine eigenthümliche, schmutzig-graue Trübung derselben, und die verletzte Stelle war überall in ein Geschwür übergegangen.

Die traumatischen Ophthalmien übrigens gesunder Individuen, wenn sie auch ohne oder mit geringer Geschwulst der Conjunctiva bulbi, d. h. als Taraxis, verlaufen, gehören, gleich den Entzündungen anderer Organe, z. B. der mechanisch verletzten Lunge, der Gedärme etc., in die Classe der wahren, reinen, ungemischten Entzündungen, wo die antiphlogistische Methode ganz an ihrem Platze steht, in sehr vielen Fällen, selbst dann noch, wenn sich bereits Abscesse auf der Hornhaut gebildet haben. Ueberhaupt waren wir bei Hornhautgeschwüren, welche aus dieser Ursache ihren Ursprung genommen hatten, mit Reizmitteln, durch die Erfahrung belehrt, äufserst vorsichtig, und wandten sie anfänglich immer nur versuchsweise an; indem bei ihrem unvorsichtigen Gebrauche das Hornhautgeschwür vergröfsert, die Entzündung gesteigert wird, und letztere sich auf die tiefer liegenden feineren Gebilde des Auges leicht fortpflanzt. Hatte aber die traumatische Entzündung schon lange gedauert, trug das ganze Auge deutlich das Gepräge des Torpors, offenbarte nebstdem etwa auch die ganze Körperconstitution Schwäche, dann griffen wir gleich dreist zu der restaurirenden, die Reproductionskraft steigernden Methode, und zwar mit dem glücklichsten Erfolge.

S. E., Weib eines Schuhmachers vom Lande, 42 Jahre alt, von ziemlich guter Körperconstitution, hatte in ihrer Kindheit ihr rechtes Auge durch eine Entzündung verloren. Vor drei Wochen wurde ihr linkes Auge während dem Spalten des Holzes durch einen abgesprungenen Splitter desselben verletzt. Bei ihrer Aufnahme auf die ophthalmiatrische Schule war die Conj. bulbi stark, gleichförmig, aber dunkel geröthet, etwas

aufgelockert, die Cornea matt getrübt, in der Mitte mit einem grofsen Geschwüre versehen; das ganze Auge offenbarte bestimmt den Character der Schlaffheit, obschon die übrigen Gebilde desselben nichts Krankhaftes an sich trugen. Ein Gefühl von Druck und Jucken, und eine geringe Lichtscheue ausgenommen, fühlte sich die erblindete Kranke ganz wohl.

Durch das innerlich gereichte Dect. cort. peruv. und die lauwarm ins Auge geträufelte Solut. lap. divin. mit Laud. liq. Syd. und Acet. lith*): der ebenfalls eingeträufelten, anfangs verdünnten, dann reinen Tinct. opii vinosa **); und durch die Anwendung der gewärmten Kräutersäckchen wurde die starke Entzündung gehoben, und das gefährliche Geschwür zum Schliefsen gebracht. Gegen die zurückgebliebene Macula wandten wir die rothe Präcipitatsalbe an. Diese Macula war schon zur Hälfte verschwunden, und die Kranke konnte bereits im Zimmer allein herumgehen und alle Gegenstände sehen, als sie ihrer vier Kinder wegen auf eigenes Begehren mit dem Rathe entlassen wurde, zu Hause die Salbe bis zur völligen Aufhellung der Hornhaut anzuwenden.

c. Traumatische Entzündung der Sclerotical-bindehaut, der Hornhaut und der Membran der wässerigen Feuchtigkeit. — *Conjunctivitis, Keratoditis et Hydatoditis traumatica.*

Die Hornhaut, diefs ganz eigene, wie es scheint, faserknorplichte Gebilde, in dem ein wunderbar reger Stoffwechsel

---

*) R. Lap. divini (pharm. austr. †) gr. octodecim
solve in
Aq. destill. unc. quatuor
Col. adde
Laud. liq. Syd. dr. unam
Acet. lith. gutt. quatuor.

**) R. Opii electi comminuti unc. unam
Vini Malacensis unc. quinque
inf. et digere frequenter agit. per horas viginti quatuor
tum exprime, cola, post subsidentiam filtra.

†) Aerug. Alum. Nitr. āa unc. tres. In pulverem trita et mixta liquescant in vase murrhino aut porcellaneo; refrigeratis et in pulverem tritis adde sub continua trituratione camph. drachmam unam et semis. Servetur in vase bene clauso.

Statt findet, besteht bekanntlich aus mehreren Platten, welche, wie die Häute einer Zwiebel über einander liegend, durch lockeres, feines Zellgewebe mit einander verbunden sind; in den Zwischenräumen befindet sich ein farbenloser Dunst, der nach dem Tode gerinnt, und sich dann durch Pressen in kleinen Tröpfchen darstellen läfst. An der vordern Fläche ist sie mit dem Hornhautblättchen, der fortgesetzten Conj. bulbi auf das Innigste durch festes Zellgewebe verbunden.

Das entzündliche Leiden der Hornhaut bei traumatischer Ophthalmie theilt sich leicht jener rein serösen Membran mit, welche die hintere Wand der Cornea, dann die vordere und hintere Fläche der Regenbogenhaut umkleidet, und indem sie auf die Kapsel der Linse übergeht, gleich der Arachnoidea das aussondernde und aufsaugende Organ für die wässerige Feuchtigkeit der vordern und hintern Augenkammer bildet, membrana hydatodea*).

Wir machten es uns daher zum Gesetz, bei traumatischen Ophthalmien mit Hornhautgeschwüren auf die Augenkammern, Regenbogenhaut und Pupille stets ein wachsames Auge zu behalten, um der drohenden Gefahr der Erblindung durch innerlich gereichtes Calomel mit Nitro oder Calomel mit Belladonna**), oder durch Eröffnung der Hornhaut sogleich vorzubeugen.

B. E., eine 45jährige Dienstmagd, welche schon mehrmal an einer catarrhalischen Ophthalmie gelitten hatte, verletzte vor vier Wochen mit einem Halme beim Schneiden des Getreides ihr rechtes Auge, worauf sogleich eine heftige Entzündung entstand. Mancherlei reizende Hausmittel wurden, wie natürlich, mit Schaden angewendet, da zu jener Zeit blofs antiphlogistische Mittel und Ruhe des Körpers und der Augen hätten heilbringend seyn können.

---

*) Von ὑδατοειδης oder ὑδατωδης, dem Wasser ähnlich, im Gegensatze zu der membrana hyalodea von ὑαλοειδης oder ὑαλωδης, dem Glase ähnlich. — Beiträge zur Anatomie des Auges von Dr. Salomon, in von Graefe's und von Walther's Journal für Chirurgie und Augenheilkunde VII. B. 3. St. S. 437.

De tunica serosa humoris aquei in oculo humano, ejusque inflammatione. Dissert. inaug. auctore Francisco Xav. Kammerer. Pragae, 1828.

**) „Ueber die Entzündung der Iris und die Wirkung des Extr. bellad., die Schliefsung der Pupille zu verhüten," in Langenbeck's neuer Bibliothek für die Chirurgie und Ophthalmologie. 1819, II. Bd. 2. St. S. 211.

Bei ihrer Aufnahme am Ende des Schuljahres fanden wir das linke Auge gesund, am rechten aber folgende Erscheinungen; Die Augenliedränder roth; in der Conj. des Auges und der Lieder ein dichtes, bewegliches Blutgefäfsnetz, durch welches die Sclerotica blofs um die Hornhaut rosenroth durchschimmerte, in der Mitte der Cornea ein grofses, offenes Geschwür, der untere Rand desselben sulzartig aufgelockert; ein Theil des flüssigen Eiters hatte sich in dem Parenchym zwischen den Blättern der Hornhaut herabgesenkt, und am untern Segmente der Cornea eine sehr bedeutende Eitersammlung (Unguis *)) veranlafst. Die vordere Augenkammer, die Regenbogenhaut und die Pupille, schief von oben angesehen, zeigten sich normal, das Sehfeld war sehr beschränkt, nur nach oben frei; die Schmerzen im Auge waren mehr drückend, als stechend, bei dem Erguſse von Thränen brennend. Die Verdauungsorgane fanden wir gesund, den Gesammtorganismus fieberlos.

Den folgenden Tag bemerkten wir auch in der vordern Augenkammer und in der Pupille bei normaler Regenbogenhaut eine dünne, gelbe, eiterartige Materie, ohne irgend einen Durchbruch der Hornhaut wahrnehmen zu können; die Entzündung hatte sich schleichend und verborgen einem Theile der serösen Umkleidung der Augenkammern mitgetheilt. Dergleichen pathologische Secrete von trüber, von heller Flüssigkeit oder puriformer Lymphe zeigen sich auch bei Entzündungen seröser Gebilde in andern Theilen des Körpers, z. B. beim Ascites purulentus puerperarum, oder in der Brust, im Herzbeutel, in Gelenken, u. s. w.

Ungesäumt wurde nun die Paracenthese der Hornhaut am untersten Segmente mittelst eines Staarmessers unternommen. Unmittelbar nach dem Schnitte drang sogleich der zähe, dickliche, gelbe Eiter des Unguis, sammt der wässerigen, mit puriformer Lymphe vermengten Feuchtigkeit der vordern Augenkammer hervor, und die Hornhaut und Pupille erschienen augenblicklich rein. Der grofse Umfang, die Tiefe und das speckartige Aussehen des Geschwüres auf der Hornhaut liefs

---

*) Beer's Leitfaden I. Band. II. Tafel. 3. Bild.

wenig Hoffnung zur Heilung übrig. Die Augenlieder wurden durch einen Streifen englischen Heftpflasters geschlossen, und folgendes Abführungsmittel gegeben.

R. Aq. laxat. Viennensis, unc. tres
Elect. lenitivi, drach. duas,
Mellag. graminis
Oxymelis simpl.
aa unciam semis.

Alle zwei Stunden einen Eslöffel voll zu nehmen.

Den dritten Tag. Die Kranke war seit der Operation von allen Schmerzen befreit, und hatte die Nacht über zum ersten Male ruhig geschlafen; ein Beweis, dafs die drückenden, stechenden Schmerzen von der entzündlich afficirten serösen Membran der vordern Augenkammer ausgegangen waren, wozu noch der Druck und die Spannung durch die wahrscheinlich auch krankhaft vermehrte wässerige Feuchtigkeit beigetragen haben mochten. Die Wunde der Hornhaut schien noch nicht geschlossen zu seyn, da die Iris an der hintern Fläche der Cornea noch anlag. Zwischen der Schnittwunde sahen wir etwas puriforme Lymphe liegen. Das dichte Blutgefäfsnetz in der Conjunctiva scleroticae erschien wie vor der Operation. Die Rosenröthe der Sclerotica um die Hornhaut war vergangen, manchmal thränte das Auge, wobei die Patientin jedesmal ein Drücken und Brennen fühlte.

Es wurde ein Dect. cort. peruv. mit Tinct. polyg. seneg. verordnet, und ins Auge die Auflösung des Lap. divin. mit Laud. liq. Syd. und Aceto lith. versuchsweise geträufelt.

Den vierten Tag. Die Patientin hatte die Solut. lap. divin. gut vertragen, die vordere Augenkammer fing an sich zu bilden, an dem untersten Segmente der bereits geschlossenen Hornhaut zeigte sich ein kleiner Unguis, das Geschwür hatte das vorige Aussehen beibehalten, die übrige Cornea war matt, ohne Glanz, aber durchsichtig.

Nebst dem dreimaligen Einträufeln der obigen Mischung wurde täglich ein Tropfen Laud. liq. Syd. mittelst eines Haarpinsels auf das Geschwür gelassen, der Gebrauch der Kräuterkissen verordnet, und mit dem Dect. cort. peruv. fortgefahren.

Den sechsten Tag. Die vordere Augenkammer war wieder

hergestellt, das Geschwür nahm ein besseres Aussehen an, und die Hoffnung zur Heilung dieses Auges stieg immer höher. Beim Eintritte der Ferien wurde die Kranke auf die Abtheilungen des Spitals transferirt *).

K. F., ein Holzhauer, 65 Jahre alt, von robustem Baue und trägem Temperamente, verletzte sich beim Holzspalten durch einen Splitter das rechte Auge vier Wochen vor seinem Eintritte in die Klinik. Es erfolgte Schmerz und Röthe desselben. Acht Tage darauf sollen ihm Sägespäne in dasselbe Auge gefallen seyn, worauf das Augenleiden sich vergröfserte. Er kam in folgendem Zustande auf die Klinik:

Ein reifsend klopfender Schmerz im rechten Auge und der ganzen entsprechenden Kopfhälfte; etwas vermehrte Thränensecretion, keine Lichtscheue; die Conj. palpebr. fast gleichförmig geröthet, die Conjunctiva des Augapfels nach unten etwas ödematös, beweglich, stark und gleichförmig roth, nach oben ein dichtes Gefäfsnetz bildend; am untern Segmente der Cornea ein linsengrofses, stark eiterndes, offenes Geschwür. Iris und Pupille, so viel von ihnen gesehen werden konnte, schienen normal zu seyn. Patient sah wie durch einen Nebel.

Es wurde innerlich ein Infus. calam. aromat. cum tinct. polyg. seneg. et syrupo simpl., später ein Decoct. chin. fusc. in derselben Verbindung gereicht, das Auge mit warmen Kräuterkissen bedeckt, und täglich zweimal die Solut. lap. divin. eingeträufelt, das Geschwür eben so oft mit dem Laud. liq. Syd. betupft.

Am 26. März, also sechzehn Tage nach der klinischen Behandlung, in welcher Zeit sich das Geschwür um ein Bedeutendes verkleinert hatte, und reiner geworden war, bemerkten wir, von oben in die vordere Augenkammer gesehen, deutlich am untern Rande der Pupille ein grau-weifses Gewebe, das sich in der Form eines Halbringes an der untern Hälfte des Pupillarrandes der normal gefärbten Iris herumgelegt; sie selbst war beim Lichtreiz unbeweglich. Hier hatte also die trau-

*) Nach einer spätern sehr zweckmäfsigen Anordnung des Löbl. medic. Studiendirectorates bleiben die Augenkranken nun bis zu ihrem Austritte, das ganze Jahr hindurch, unter der Aufsicht und Leitung des klinischen Professors der Augenheilkunde.

matische Hornhautentzündung den serösen Ueberzug der Iris in eine entzündliche Reizung versetzt, welche die Ausschwitzung der plastischen Lymphe am Pupillarrande zur Folge hatte; ein Phänomen, welches wir, wie bekannt, auch bei andern entzündlich leidenden serösen Häuten häufig beobachten.

Wir verordneten nun mit Beibehaltung der frühern Therapie:

R. Calomel. grana sex
Pulv. extr. bellad.
gran. unum et semis
Sacch. albi drach. unam,
M. f. p. divid. in part. aeq. Nro. sex
D. S. täglich zwei Pulver.

Ferner:

R. Extr. belladon. grana quinque
Aquae comm. destil. unc. semis
S. d.

Vom Letztern träufelten wir jeden vierten Tag einmal ins kranke Auge.

Am 10. April war das Geschwür in beginnender Vernarbung, das Exsudat um ein Bedeutendes verringert. Um eine entstellende Vernarbung zu verhindern, und die Resorption noch kräftiger zu befördern, liefsen wir, bei Fortsetzung alles Uebrigen, von folgender Salbe:

R. Butyr. recent. insuls. drachm. unam
Merc. praecip. rubr. gran. unum
M. f. ung. ophthalmicum

täglich einmal die Quantität einer kleinen Linse in die Augenliedränder sanft einreiben.

Am 29. Mai, als von dem ehemaligen Geschwür kaum eine Spur, vom lymphatischen Concrement aber nur ein kleines weifses Streifchen am untern Rande der Pupille zurückgeblieben waren, wurde der Kranke mit vollkommen hergestelltem Sehvermögen des erkrankt gewesenen Auges entlassen.

Der vierte klinische, mit Taraxis behaftete Kranke war der sechzehnjährige Schlosserlehrjunge L. T. Das heftige

Anprellen eines glühenden Eisenstückes hatte sein Auge sehr stark und durchdringend verletzt. Die Entzündung und der Schmerz wurden zwar durch die antiphlogistische Methode gehoben, doch konnte die phthisische Verbildung der Hornhaut und des Augapfels nicht verhindert werden. Der Knabe trat also ungeheilt aus der Schule.

Dem fünften klinischen Kranken, dem neunjährigen Knaben T. J. war die stumpfe Klinge eines Taschenmessers ins rechte Auge geschleudert worden. Vier Tage darauf wurde der Verletzte in die Klinik gebracht. Wir fanden eine drei Linien lange eiternde Wunde am untern und äufsern Rande der Cornea, einen Theil der Regenbogenhaut in der Wunde eingeklemmt, und eine heftige traumatische Entzündung des Auges, doch ohne Allgemeinleiden. Eine antiphlogistisch abführende Mixtur gleich nach seinem Eintritte gereicht, mehrere Tage hindurch kalte Umschläge über das Auge gelegt, Ruhe des Körpers bei antiphlogistischer Diät, später die Anwendung der Solut. lap. div. cum laud. liq. Syd. et aceto lith. und der noch spätere Gebrauch der Tinct. opii vinosa als Einträuflungen verscheuchten alle Spuren der Entzündung, beschränkten die Eiterung, begünstigten die Vernarbung der Wunde, und verkleinerten die Einklemmung der Iris. Um die letztere Absicht auch durch Contraction der Iris noch sicherer zu erreichen, wurden anfänglich auch einige Tropfen von einer Auflösung des Extr. bellad. ins Auge geträufelt. Nach sieben und dreifsigtägiger Behandlung entliefsen wir den Knaben zwar mit einer vordern Synechie und winklichter Pupille, aber mit vollkommen hergestelltem Sehvermögen des verletzten Auges.

Die übrigen Patienten der Klinik boten nichts dar, was eine Erwähnung verdient; mehrere davon wurden in kurzer Zeit geheilt, einige ungeheilt entlassen, da sie schon mit zerstörter Hornhaut aufgenommen worden waren.

Bei mehreren der ambulatorischen Patienten war die traumatische Entzündung durch in die Hornhaut eingekeilte fremde Körper, bei andern durch die Hornhaut durchdringende Schnittwunden veranlafst worden. Einem derselben war beim Holzspalten ein zwei Linien langer und drei Viertel Linien breiter

Splitter bis in die vordere Augenkammer gedrungen; ein zweiter ganz kleiner Splitter haftete fest in der nach dem innern Augenwinkel hin zerrissenen Regenbogenhaut. Die Hornhautwunde erstreckte sich am untern Segmente von einem Rande der Hornhaut bis zum andern. Der gröfsere Splitter wurde leicht entfernt, der kleinere mufste sammt dem anhängenden Theile der zerrissenen Iris mit der Scheere weggenommen werden. Dafs das schon verlorene Sehvermögen, ungeachtet der angewandten Mittel, der kalten Umschläge und der antiphlogistischen Diät, nicht hergestellt werden konnte, ist leicht begreiflich.

Einem Hufschmiedgesellen sprang beim Hämmern des kalten Eisens ein drei Linien langer Eisensplitter ins Auge, welcher die Hornhaut und Iris durchbohrte, und bis in die Linsenkapsel drang, die sich sogleich verdunkelte.

Bei zwei der ambulatorischen Kranken war die Taraxis mit rheumatischer Entzündung des Auges complicirt, und trat also als traumatisch-rheumatische Ophthalmie in die Erscheinung.

d. Traumatische Entzündung der Membran der wässerigen Feuchtigkeit. — *Hydatoditis traumatica.*

Bei einem 22jährigen Schneidergesellen von guter Körperconstitution zeigte sich die traumatische Augenentzündung nicht in der gewöhnlichen Form, sondern fast ausschliefslich auf die Hornhaut beschränkt, als Keratoditis traumatica, oder vielmehr als Entzündung der Membran der wässerigen Feuchtigkeit Hydatoditis. Derselbe war von seinem Nebengesellen aus Unvorsichtigkeit mit dem Nagel des Zeigefingers ins rechte Auge gestofsen worden. Der nicht sehr bedeutende Schmerz soll nach einer Weile gänzlich vergangen seyn. Der Verletzte hatte die Nacht gut geschlafen, und den folgenden Tag, statt das ein wenig geröthete Auge geschlossen ruhen zu lassen, und kaltes Wasser überzuschlagen, wie gewöhnlich, ohne alle Beschwerde gearbeitet. In der folgenden Nacht fühlte Patient einen drückenden, spannenden

Schmerz bei jeder Bewegung des Auges, der den Tag darauf anhielt, aber sogleich aufhörte, wenn er den Augapfel ruhig hielt; früh sah er mit dem verletzten Auge wie durch den dichtesten Nebel, und kam um Hilfe.

Wir fanden das Bindehautblättchen der Hornhaut, gerade der Pupille gegenüber, verletzt, in Läppchen zerrissen; die Hornhaut, besonders nach abwärts, an der hintern, serösen Fläche etwas matt, graulich getrübt, wie ein in der Kälte angehauchtes Glas, doch ziemlich durchsichtig; die schöne, blaue Iris etwas grünlich, unbeweglich; die Pupille normal erweitert, wie die des andern Auges; einen rosenrothen Gefäfskranz in der Sclerotica rings um die Hornhaut; die Conjunctiva hie und da leicht netzartig geröthet. Das Auge war lichtscheu, ohne viel zu thränen, das Sehen sehr undeutlich, wie durch einen dichten Nebel. Alle übrigen Functionen des Körpers gingen ordentlich von Statten.

Die seröse Membran der wässerigen Feuchtigkeit, die Hydatoidea, war hier sowohl an der Hornhaut, als an der Iris, offenbar in einem beginnenden Entzündungszustande, veranlafst durch den Stofs ins Auge, und erinnert an die Entzündung der serösen Gebilde des Gehirns bei Kindern, welche nach einem Falle auf den Kopf einzutreten pflegt. Der schmale, feine Gefäfskranz der Sclerotica rings um die Hornhaut war höchst wahrscheinlich dadurch entstanden, dafs sich der Entzündungsprocefs aus der Hydatodea dem Ciliarbande mitgetheilt hatte. Dieses schmale und platte Band, bestehend aus festem Zellengewebe und feinen Gefäfsen, befestiget das vordere Ende der Choroidea an der Gränze des beginnenden Ciliarkörpers mit der Sclerotica da, wo die letztere sich nach aufsen etwas über den verdünnten Rand der Hornhaut bergend, zieht, und steht auch mit der Hornhaut und Regenbogenhaut in der innigsten Verbindung, indem der etwas vorspringende Rand des Ciliarbandes sich in die schmale Kreisfurche, welche die Anatomie am Umfange der innern Fläche der Hornhaut zeigt, hineinlegt, und an derselben Stelle zugleich auch den Ciliarrand der Iris festhält. Das Ciliarband ist aber nicht blofs wegen seiner Angränzung an die Hornhaut und Iris, sondern auch wegen des grofsen Reichthumes an Nerven und

Gefäfsen, die von hier aus zur Iris strömen, für die Aufnahme benachbarter Entzündung sehr empfänglich und geeignet, da die Ciliarblutgefäfse, vorzüglich die langen und vordern, auch alle Ciliarnerven, gegen zwanzig an der Zahl, sich hier versammeln und verzweigen, ehe sie ihren weiteren Verlauf in die Iris und Hornhaut *) fortsetzen.

Die verborgene Entzündung des Ciliarbandes offenbart sich, wie die oft lange verborgene Entzündung einer serösen Gelenkkapsel, die äufserlich in die Erscheinung tritt, indem sie sich der fibrösen Umgebung, dann dem darüber liegenden Zellgewebe, und endlich der Haut dieser Gegend mittheilt.

Wir verordneten bei dem in Rede stehenden Schneidergesellen sechs Blutegel um das Auge; kalte Umschläge; nach vorhergegangenem Purgans, Calomel mit Nitrum; magere Diät; Wasser zum Getränk; Ruhe der Augen und des ganzen Körpers.

Auf die Blutegel hatten die Schmerzen sammt der Lichtscheue sogleich aufgehört. Schon am dritten Tage der Cur sahen wir die Iris weit weniger entfärbt, deutlich beweglich, die verletzte Stelle der Hornhaut reiner, die kreisförmige Rosenröthe der Sclerotica viel geringer. Auf diese Art wurde die Gefahr beschwichtiget, wie sie durch die nämliche Methode bei der beginnenden Entzündung der Gehirnhäute beschwichtiget wird; denn das zweite Stadium der Entzündung mit seinen pathologischen Secreten von Flüssigkeiten oder von adhärirender plastischer Lymphe kam hier nicht zum Vorscheine.

Am sechsten Tage war das ganze Auge vollkommen normal und auch von dem zerrissenen Bindehautblättchen keine Spur mehr vorhanden.

Aus der grofsen Menge der Verletzungen aller Art, die mir in meiner Privatpraxis vorkamen, will ich nur einer ein-

---

*) Prof. Schlemm über die Nerven der Cornea im encyclopädischen Wörterbuche der medic. Wissenschaften. Berlin 1830 IV. Bd. S. 22.

zigen und zwar chemischen erwähnen, die mir besonders merkwürdig zu seyn scheint. Einem fünf und zwanzigjährigen, vollkommen gesunden Dienstmädchen spritzte beim Auspressen einer Citrone sehr viel Saft derselben in das rechte Auge. Die ersten drei Tage flofsen viel Thränen, dann verschwand die Röthe, und das Auge blieb schmerzlos, aber das Sehen nahm ab, und wurde immer dunkler. Vierzehn Tage nach der Verletzung kam das trostlose Mädchen zu mir; ich fand das Auge ohne alle Entzündung, die sonst blaue Regenbogenhaut grün entfärbt, unbeweglich, die Pupille etwas erweitert, den Hintergrund des Auges grünlich, wie beim beginnenden Glaucom; die Linse fing an sich zu verdunkeln. Da das Mädchen nicht wieder kam, so blieb mir der fernere Vorgang der Entmischung in den Gebilden des Auges unbekannt.

Active Blutcongestion im Auge durch fremde, dasselbe mechanisch oder chemisch reizende oder verletzende Körper.

Die fünf und zwanzig Personen, denen in dieser Art auf der Klinik Hilfe geleistet wurde, gehörten alle, mit Ausnahme eines einzigen, zu den ambulatorischen Augenkranken.

Die fremden, das Auge verletzenden Körper erregten bei erwähnten Patienten keine eigentliche Entzündung im Auge, sondern blofs eine active Blutcongestion mit Schmerz, Röthe, Thränenflufs, Lichtscheue; scheinbar entzündliche Erscheinungen, welche aber insgesammt nach Entfernung der das Auge reizenden Körper entweder sogleich, oder in sehr kurzer Zeit verschwanden.

Die fremden Körper waren namentlich: Kalk und Mörtel, Asche, Staub, Tabak, ausgefallene Augenwimper, Eisen-, Knochen- und Holzsplitter, eingelegte Krebsaugen, Plattläuse.

Bei jenen Kranken, denen ungelöschter Kalk, Mörtel, oder Asche ins Auge gefallen war, wurde etwas ungesalzene Butter, reines Oel, oder reines Fett zwischen die geschlossenen Augenlieder auf den Bulbus gebracht, und

dann die fremden Körper theils mittelst der Pincette, theils mittelst eines in Oel oder Butter getauchten Pinsels entfernt.

Staub und Tabak wurden durch kalte, schleimige Augenwässer, Milch oder Milchrahm eingehüllt, und aus dem Auge gespült.

Ins Auge gefallene Cilien wurden mit der Pincette herausgenommen, so wie der kleine, in der Hornhaut festsitzende Knochensplitter.

Hafteten die fremden, ins Auge geflogenen Körper auf der innern Fläche des obern Augenliedes, so wurde dasselbe sogleich umstülpt, der Körper durch eine Pincette gefafst und weggenommen.

Die in die Hornhaut eingekeilten Eisen- und Stahlsplitter wurden mittelst einer Staarnadel vorsichtig herausgehoben, der Rost in den Grübchen der Cornea mittelst der Schneide der Nadel durch behutsames Schaben entfernt, und darauf Ruhe des Auges nebst Umschlägen von kaltem Wasser empfohlen.

Das eingelegte Krebsauge, welches in einem Falle von der partiell angeschwollenen Conjunctiva bulbi ringsum gefafst und festgehalten wurde, entfernte der Daviel'sche Löffel; in andern Fällen das Umstülpen des Augenliedes, oder das Abziehen desselben vom Augapfel.

Die Plattläuse, welche an den Augenliedrändern zwischen den Cilien safsen, tödtete bald das mehrmalige Einreiben des Ungu. neapol., dem einige Tropfen vom Oleo spicae beigemischt worden waren.

Einem Knaben, bei dem sich ein kleiner Theil der Regenbogenhaut durch die mit einem Federmesser verletzte Hornhaut vorgelagert hatte, wurden kalte Umschläge nach folgender Verordnung aufgelegt, wodurch sich die blofs gelegte Iris in Kurzem aus der Hornhautwunde zog, welche letztere hierauf ohne wahrnehmbare Entzündungsphänomene und ohne alle Störung des Sehvermögens, unter Ruhe des Körpers und einer sparsamen Diät, schnell verheilte:

R. Herb. hyosc. unc. unam
F. inf. ferv. p. mediam h. v. c.
Col. fortiter expressae unc. octo
adde
Extr. saturni dr. unam.
M. d.

Einem Thürsteher von robustem, athletischem Körperbaue spritzte geschmolzenes Blei ins Auge, während er dasselbe ins Wasser gofs. Die ganze Hornhaut und ein Theil der Sclerotica war davon bedeckt. Nach kunstmäfsiger Entfernung der dünnen Bleiplatte, welche vollkommen die Form der vordern Hälfte des Augapfels angenommen hatte, zeigte sich das Bindehautblättchen der Hornhaut weifslich und undurchsichtig. Durch einige Bewegungen des obern Augenliedes trennte es sich dann von der Hornhaut, und bildete mehrere kleine Röllchen, die hie und da an der Cornea hafteten, und sich durch neue Bewegungen des Augenliedes ganz lostrennten, worauf dieselbe wieder ganz rein erschien. Durch fleifsig gebrauchte kalte Umschläge und das gehörige diätetische Verhalten wurde der Entzündung und andern üblen Folgen vorgebeugt und das Auge gegen alle Erwartung vollkommen gesund erhalten.

4. Traumatische Augenliedentzündung. — *Blepharitis traumatica.*

Die traumatische Augenliedentzündung wurde an drei Individuen auf der Klinik behandelt, und vier andere damit behaftete besuchten die Schule blofs ambulatorisch.

Ueberall zeigten sich die Symptome einer mehr oder weniger synochösen Entzündung an dem verletzten Augenliede, nämlich: Geschwulst, Röthe, Schmerz u. s. w. mit oder ohne Wunde, mit oder ohne Geschwür, mit oder ohne Blutaustretung.

Bei einem der klinischen Patienten war auch Sugillation der Bindehaut des Augapfels vorhanden. Diese Augenliedentzündung war nach einem Falle von der Stiege entstanden, und wurde durch kalte Umschläge, die später mit trockenen, lauwarmen Tüchern, und endlich mit warmen Kräuterkissen

gewechselt wurden, gehoben. Die Blutaustretung in der Scleroticalbindehaut wich den warmen Fomenten aus einem mit rothem Wein bereiteten Infuso fol. rorismarini.

Bei dem zweiten klinischen Kranken war keine derlei Blutaustretung, und die Heilung erfolgte ebenfalls ohne Substanzverlust und Nachkrankheit.

Die Geschichte der dritten klinischen traumatischen Augenliedentzündung verdient umständlicher erzählt zu werden. Auch der Augapfel und ein Theil der Augenhöhle waren dabei in entzündliche Mitleidenschaft gezogen.

I. Z., ein ein und fünfzigjähriger, grofser und rüstiger Taglöhner, am Morgen des zweiten Aprils im Walde mit Holzfällen beschäftiget, rannte sich bei einem gewaltigen Sturze über eine Baumwurzel mit der ganzen Last seines schweren Körpers eine stumpf-spitzige Feile, die er eben aufrecht in der Hand hielt, gegen sein linkes Auge. Besinnungslos trug man den Unglücklichen nach dem einige Stunden weit entlegenen Städtchen, um Hilfe zu suchen; das verwundete Auge blutete stark; an der zurückgebliebenen Feile fehlte ein Stück. Drei Wundärzte bemühten sich abwechselnd fruchtlos, einen in der Wunde unter der Mitte des linken Augenbraunbogens befindlichen fremden Körper, den man mit der Sonde und Zange deutlich wahrnahm, auszuziehen. Man erweiterte die Hautwunde auf dem oberen Augenliede, und wiederholte den Versuch der Ausziehung durch drei auf einander folgende Tage; doch der zu sehr eingekeilte Körper blieb unbeweglich.

Am vierten Tage, den 5. April, wurde Patient nach einer Reise von mehreren Meilen auf das chirurgische Klinikum nach Prag gebracht. Hoch geschwollen war sein linkes Augenlied bei seiner Ankunft, über dessen Mitte sich die dreieckige, mit schwarzen Blutkrusten bedeckte Wunde befand, die Ränder der letzteren waren eingezogen; der starre Augapfel, der unterhalb der Geschwulst des unbeweglichen Augenliedes hervorblickte, war so nach unten und aufsen aus seiner Lage verrückt, dafs er beinahe auf dem oberen Theile der Wange auflag und das untere Augenlied ganz zurückgedrängt hatte; seine Hornhaut glänzte widernatürlich. Der Kranke lag in einem fast soporösen Zustande. Nach der Entfernung des

vertrockneten Blutes, welches die Wunde deckte, zeigte sich deutlich, dafs der untere Winkel derselben, der fast bis an die Mitte des untern Randes des obern Augenliedes herabreichte, und der innere durch das Messer künstlich erweitert worden waren. Die dick angeschwollenen Ränder der Wunde klafften nun, und aus ihrem Grunde quoll hochrothes Blut. Die Sonde liefs in ihrer Tiefe einen unbeweglichen, harten Körper erkennen, welcher länglich von vorne nach hinten und etwas nach innen und aufwärts, unter der Mitte des obern Randes der Augenhöhle, über dem Augapfel, in den hintern Theil des knöchernen Gewölbes der Augenhöhle eingedrungen und eingekeilt war.

Professor Fritz, der sehr erfahrene Vorstand des genannten Klinikum, schritt zur Entfernung desselben. Eine starke Kornzange und eine Polypenzange gröfserer Art verbogen sich, nach mehrmaligem Eingehen und Fassen des Körpers, an Schenkeln und Griffen; aber der fremde Körper blieb unbeweglich stecken. Es wurde eine schmale aber sehr starke Steinzange zur Hand genommen und damit förderte endlich der kühne Operateur, die Kraft beider Hände verwendend, unter drehenden Bewegungen und unter einem knarrenden Geräusche, zum Staunen aller Anwesenden, das ein und einen halben Zoll lange, abgebrochene Stück der stählernen, dreiseitigen Feile aus der Tiefe der knöchernen Augengrube, welches stumpf zugespitzt, und bis an sein oberstes Ende mit Kerben und Zähnen versehen war. Die Blutung war nicht bedeutend, und Patient wurde sogleich der ophtalmiatrischen Klinik zur fernern Behandlung übergeben.

Bei der Uebernahme war der Kopf des Verletzten so sehr afficirt, dafs er nur äufserst langsam, und auch wohl gar nicht auf die ihm gegebenen Fragen antwortete; er lag mit blassem, eingefallenem Gesichte, geschlossenen Augen, regungslos auf seinem Lager, nur griff er öfter mit der linken Hand gegen seine linke Kopfhälfte. Zunge und Haut waren trocken, letztere überdies kühl; der Stuhl soll schon mehrere Tage nicht erfolgt seyn; das Athmen war träge; der Puls fast völlig unterdrückt und hart. Die Wunde klaffte weit, blutete etwas, und die Geschwulst des bis auf einen kleinen Theil von oben nach unten in seiner Mitte gespaltenen linken obern

Augenliedes überragte hoch den Nasenrücken, war heifs und dunkelroth, sie bedeckte den ganzen, nach vorne und abwärts verdrängten Augapfel so weit, dafs nur nach unten ein schmaler Theil des unbeweglichen Augapfels zu sehen war, dessen gespannte Cornea widernatürlich glänzte.

Es konnte uns in diesem Falle wohl nicht mehr darum zu thun seyn, das Sehvermögen eines auf diese Weise verwundeten Auges wieder herzustellen, als vielmehr das durch diese Verletzung bedrängte Leben zu retten, für das wir mit vollem Rechte in Sorge standen.

Wir entzogen dem Kranken, einige Stunden nach Entfernung des fremden Körpers, durch einen Aderlafs zehn Uncen Blut; liefsen acht grofse Blutegel, theils in die Schläfegegend, theils hinter das Ohr der linken Seite setzen und eine lange Nachblutung unterhalten; liefsen die ganze linke Kopfhälfte sammt der Umgebung des linken Auges mit eiskalten Umschlägen belegen, und diese sehr fleifsig wechseln; und gaben innerlich ein Decoct. rad. gram. mit zwei Drachmen Nitrum, sechs Drachmen Arc. dupl. und einer halben Unce Mellag. gram.

Am andern Tage war die Betäubung geringer, der Schmerz in der Tiefe des Kopfes sehr heftig; die Wunde brannte, war mit etwas Eiter leicht bedeckt; die Zunge feucht; der Durst sehr grofs; der Stuhl war mehrmal erfolgt; der Urin dunkelroth; die Haut weich und warm; der Puls gehoben und frequenter.

Wir nahmen am Abende dieses Tages abermals zehn Uncen Blut aus dem Arm; wiederholten das Anlegen von eben so vielen Blutegeln und fuhren mit Weglassung des Arc. dupl. in allem Uebrigen fort. Zum Getränke gaben wir eine dünne Mandelemulsion.

Am Abende des dritten Tages war eine dritte Venäsection von acht Uncen nothwendig; das Nitrum und die kalten Umschläge wurden fortgegeben.

Von nun an besserte sich das Allgemeinleiden, so wie das örtliche von Tag zu Tag mit schnellen Schritten; die Betäubung und der tiefe Kopfschmerz liefsen immer mehr nach, der Kranke wurde regsam und lebhafter; seine Gesichtsfarbe verlor die anfängliche Blässe, die Züge wurden freundlich;

die Geschwulst des verletzten Augenliedes sank, ward faltig; der Augapfel trat in die Augenhöhle zurück, wurde beweglich; die Cornea verlor ihre Spannung, fing aber an, sich gelblich zu trüben; die Wunde eiterte stark; das Athmen und die Excretionen gingen regelmäfsig von Statten; der Puls wurde normal.

Am achten Tage der Behandlung liefsen wir die kalten Umschläge weg, und es war der Zeitpunkt vorhanden, von der antiphlogistischen Methode abzustehen; da das allgemeine und örtliche entzündliche Leiden gebrochen, alle Kopfzufälle verschwunden waren, und eine starke Eiterung in der Wunde und Cornea eintrat.

Wir bedeckten, vom neunten Tage anzufangen, das Auge mit leichten, erweichenden, warmen Breiumschlägen, und gaben innerlich das Decoct. cort. chin. reg. mit der Tinct. polyg. seneg.; später betupften wir, nachdem sich das gelähmte obere Augenlied öffnen liefs, die eiternde Cornea mit der Tinct. opii vinosa.

Am 16ten April bemerkten wir, als das obere Augenlied nun schon weit genug aufgehoben werden konnte, am obern Theile der Cornea ein Traubenstaphylom; in den stark eiternden Wundkanal konnten wir, nach hinten und etwas nach einwärts, unter und durch den Augenhöhlentheil des Stirnbeins, eine Sonde fünf Zoll weit behutsam einführen, ehe sie dem Kranken Schmerzen verursachte. Wir betupften das Staphyloma racemosum mit Laud. liq. Syd. und fuhren in Allem fort.

Zu Ende April war eine kleine Fistelmündung unter der Mitte der linken Augenbraune zurückgeblieben, aus der sich beständig Eiter tropfenweis entleerte; man konnte die Sonde jetzt nur ungefähr einen Zoll tief einbringen; die übrige Wunde war vernarbt; das obere Augenlied gelähmt; die Cornea phthisisch.

Am 17ten Mai entliefsen wir den Patienten mit Phthisis corneae, Lähmung des obern linken Augenliedes und einer kleinen Fistelmündung auf der schon bezeichneten Stelle, übrigens aber vollkommen gesund auf sein Verlangen zu den Seinigen, mit dem Rathe, sich die Fistel noch einige Zeit nicht verheilen zu lassen.

Im Monat August zeigte sich der Mann weider auf der Klinik; die Fistelmündung war schon lange verheilt, die Wunde fest vernarbt; das obere Augenlied deckte den phthisischen Augapfel vollkommen. Der Gerettete war gesund, rüstig und lebensfroh.

II.

Phlegmonöse Entzündungsformen.

---

1. Phlegmonöse Augenliedentzündung. — *Blepharitis phlegmonosa.*

Zu den reinen, echten, ungemischten Entzündungen gehört auch gewöhnlich diejenige, welche alle Gebilde des Augenliedes zu gleicher Zeit ergreift, und meistens in einen Abscefs endet, die phlegmonöse Augenliedentzündung. Sie entsteht leicht nach mechanischen Verletzungen, ist aber nicht immer traumatischer Natur; einen Fall letzterer Art sahen wir bei einem ambulatorischen Patienten, und einen hatten wir auf der Klinik zu behandeln.

K. J., 20 Jahre alt, von guter Körperconstitution, litt seit acht Tagen an einer Entzündung des rechten obern Augenliedes, deren Gelegenheitsursache durchaus nicht entdeckt werden konnte. Der im ganzen Augendeckel verbreitete Entzündungsprocefs hatte sich unter einem leichten entzündlichen Fieber durch eine am Augengrubenrande beschränkte hohe Röthe, durch eine grofse, gespannte, heifse, feste Geschwulst, durch Schmerz und Empfindlichkeit gegen jede leise Berührung, Trockenheit des Augapfels, der Augenliedränder und der Nase der leidenden Seite, und durch eine gleichmäfsige und gleichzeitige Steigerung aller entzündlichen Erscheinungen ausgezeichnet. Da der Uebergang in Eiterung bereits begonnen hatte, so wurde dieselbe durch das Auflegen der warmen Breiumschläge befördert, und innerlich ein Decoct. alth. mit einem eröffnenden Mittelsalze gegeben. Die Geschwulst erhob sich immer mehr, wurde

endlich blauroth, weicher, kegelförmig; es trat ein Frösteln ein; der Schmerz setzte aus und wurde klopfend; die Empfindlichkeit nahm bedeutend ab; der Patient hatte das Gefühl von Schwere und Kälte im Augenliede; die Secretionen geschahen reichlicher, als sie im gesunden Zustande zu seyn pflegen; endlich nahm die Spitze der kegelförmigen fluctuirenden Geschwulst gegen die Nase zu eine gelbe Farbe an, worauf der Abscefs mit dem Messer geöffnet wurde. Unter dem fortgesetzten Gebrauche der erweichenden Breiumschläge, welche bei der Nacht mit einem Empl. diach. c. gummi gewechselt wurde, verlor sich bald die noch übrige Härte des Augenliedes, und die Heilung erfolgte sehr schnell, ohne irgend eine Nachkrankheit zu hinterlassen.

2. Gerstenkorn. — *Hordeolum.*

Das Gerstenkorn, eine nur auf eine kleine Parthie des Augenliedes beschränkte Entzündungsbeule, erscheint seltener von rein entzündlicher Natur, als die phlegmonöse Augenliedentzündung.

Das Gerstenkorn kam im linken obern ödematös angelaufenen Augenliede an der äufsern Fläche bei einem fünfzehnjährigen Studenten, J. W., vor, gab sich durch Härte und Empfindlichkeit der leidenden, kleinen Stelle kund, und wurde, um die Eiterung zu befördern, mit warmen Breiumschlägen, die man des Nachts mit dem Empl. diach. c. gummi wechselte, so lange behandelt, bis der Eiter entleert, und alle Härte verschwunden war. Nach fünf Tagen war die Cur beendet.

Bei einem fünf und zwanzigjährigen Schuhmachergesellen, F. W., safs das Hordeolum am obern Augenliede des rechten Auges, ebenfalls nach aufsen, erreichte die Gröfse einer Haselnufs, und wurde auf dieselbe Art in Kürze geheilt.

Das Hordeolum des dritten Patienten hatte seinen Sitz an der innern Fläche, auch hier war die Heilung bald vollendet.

Siebzehnmal kam das Hordeolum ambulatorisch vor; dreimal darunter verlief das an der innern Augenliedfläche sitzende Gerstenkorn mit einem Oedem der Scleroticalbindehaut, das einem Erysipelas bulbi sehr ähnlich sah.

Die ursächlichen Momente der Krankheit liefsen sich nicht immer ausmitteln; Verkältung, vorzüglich aber scrophulöse Anlage, schien bei den meisten Patienten als Hauptursache gewirkt zu haben.

Die Cur der Gerstenkörner ging leicht und gut von Statten, obschon besonders jene scrophulösen Ursprungs eine grofse Neigung zur Stockung des Eiterungsprocesses und zur Verhärtung zeigten, und mehrere davon durch Vernachlässigung bereits auf dem Puncte standen, sich in Hagelkörner, Chalazion, zu umwandeln.

Die scrophulöse Anlage zur Entwickelung von Gerstenkörnern suchten wir durch eine antiscrophulöse Diät, durch zweckmäfsige innere Behandlung, und äufserlich durch die Anwendnng einer Salbe aus rothem Quecksilberpräcipitat zu heben.

Die eben erwähnte Neigung zur Stockung des Eiterungsprocesses zeigte sich auf eine recht auffallende Art bei zwei Patienten der Klinik, vorzüglich bei dem siebenjährigen Mädchen K. G., welche häufig und lange an scrophulösen Ophthalmien, und vor einem halben Jahre an einer scrophulösen Augenliederdrüsenentzündung gelitten hatte. In Folge der Vernachlässigung der letztern Krankheit entstanden zwei Gerstenkörner, eines am obern, das andere am untern linken Augenliede von ungewöhnlicher Gröfse. Auch diese wurden vernachlässiget, und boten der Klinik zwei grofse verhärtete Augenliedabscesse dar. Wir trachteten durch stets warme Breiumschläge aus Spec. emoll. Pulv. herb. sapon. herb. cicut. und Camphor den unterbrochenen Eiterungsprocefs von neuem zu wecken; dies gelang zwar nicht; doch führten die genannten Umschläge, das zur Nachtszeit aufgelegte Empl. mercur., der innerlich gereichte Aeth. antim. cum magnesia mit einem von Zeit zu Zeit wiederholten Purgans, nebst zweckmäfsiger Diät, binnen vier Wochen eine solche bedeutende Besserung herbei, dafs die Kleine das Auge wieder gehörig öffnen konnte. Die verhärteten Stellen hatten schon über zwei Drittheile ihrer Gröfse verloren, und gaben die sichere Hoffnung zur vollständigen Schmelzung, als das Mädchen von ihrer Mutter, ungeachtet unserer Gegenvorstellungen, nach Hause genommen wurde.

III.

Catarrhalische Entzündungsformen.

1. Catarrhalische Augenentzündung. — *Ophthalmia catarrhalis.*

Mit dem Augencatarrhe beginnt nun eine Reihe von behandelten Ophthalmien, welche alle aus einer und derselben Quelle entsprangen, obschon sie unter ganz verschiedenen Formen in die Erscheinung traten, je nachdem in diesem oder jenem Gebilde des Augenliedes oder des Augapfels die Krankheit ihren Sitz aufschlug. Diese Quelle heifst: Verkältung der Haut.

Die Ernährung des Körpers geschieht, wie bekannt, durch genossene Nahrungsmittel, oder durch mittelst der Lungen, vorzüglich aber mittelst der Haut aus der Luft eingesaugten Stoffen. Das, was an diesen Stoffen für die Oekonomie des thierischen Lebens brauchbar ist, wird vom Organismus verarbeitet, assimilirt, in Fleisch und Blut verwandelt; der Rest, das Caput mortuum der verbrauchten Materien, wird als unnütz und schädlich durch den Darmkanal, oder aus der Blutmasse durch die Lungen, durch die Nieren, der ungleich gröfsere Theil des Restes aber durch das weite Gebiet der Haut in Gas-, Dunst- oder flüssiger Gestalt aus dem Körper geschafft; ein Procefs, der für das Gesundheitswohl unentbehrlich, zu allen Zeiten ohne Unterbrechung Statt findet, und Statt finden mufs.

Diesen Auswurfsstoff nennt Professor Dzondi Thierasche, Thier- oder Hautschlacke, und belegt die daher rührenden Krankheiten von dem griechischen Worte σκωρια, Schlacken, mit dem gemeinschaftlichen Namen: skorische Reizungen und Entzündungen *).

*) Was ist Rheumatismus und Gicht? von Dr. H. Dzondi, Professor in Halle. Halle 1829.

Die Hautausdünstung geschieht nach Dzondi durch besondere organische Vorrichtungen, die in der Haut ihren Sitz haben, und mit den Pulsadern mittelst einer unzähligen Menge äufserst feiner Haargefäfse in Verbindung stehen, welche letztere eine helle, durchsichtige, vom Blute abgesonderte Flüssigkeit, Serum, führen. Diese mit dem aushauchenden Organe der äufsern Fläche des Körpers verbundenen Haargefäfse liegen im Zellengewebe unter der Haut; andere derlei Haargefäfse vereinigen sich mit den Blutadern, und ein grofser Theil derselben geht zu den innern und äufsern Organen und Systemen des Körpers; alle zusammen aber verschlingen und verästeln sich mit und unter einander auf das Innigste, und bilden gleich den mit einander communicirenden Poren des Schwammes ein ununterbrochenes tausendfach nach allen Richtungen verbundenes Netz, ein durch den ganzen Körper hindurch innig zusammenhängendes Gefäfsgewebe.

Durch Verkältung der Haut werden die aushauchenden Organe in ihrer Function, das dem Körper Fremdartige auszustofsen, gehemmt. Die dadurch in den Haargefäfsen des Zellengewebes unter der Haut zurückgehaltenen Ausscheidungsstoffe verweilen daselbst ohne Schmerz, und ohne viel Beschwerde, oder sie treten noch weiter zurück, und werfen sich, da die Haargefäfse des Zellengewebes, wie gesagt, nicht allein unter sich, sondern auch unmittelbar mit den Haargefäfsen der benachbarten Organe, und mittelbar mit den Haargefäfsen des ganzen Körpers zusammenhängen, auf tiefer liegende, selbst innere Organe des Körpers, wodurch die regelmäfsigen Thätigkeiten dieser Theile gestört, ihre Nerven mehr oder weniger gelähmt, und sie selbst in eine entzündliche Reizung oder wirkliche Entzündung versetzt werden.

Der Augencatarrh, nach Dzondi, skorisch-mucöse acute oder chronische Reizung, kommt zum Vorschein, wenn der in der Haut durch Verkältung unterdrückte Ausdünstungsstoff sich auf die Schleimhaut der Augenlieder geworfen, diese in ihrer normalen Thätigkeit gestört, und in eine entzündliche Reaction versetzt hat.

Diese sehr gewöhnliche, im Ganzen mehr lästige, als gefährliche Augenkrankheit, welche die häusliche Beschäftigung

wohl beschränkt, aber nicht aufhebt, zwingt verhältnifsmäfsig zu ihrem äufserst häufigen Vorkommen, die Kranken nur selten, die Hilfe der stabilen Augenheilanstalt anzusprechen.

Von vier und zwanzig damit Behafteten traten zwei ungeheilt wegen Ungeduld, sechs im gebesserten Zustande ihres inveterirten Augencatarrhes aus der Anstalt.

Sechs und siebzig am Augencatarrh leidende Individuen wurden in der Klinik ambulatorisch gezeigt und behandelt.

Sie klagten alle über ein sehr lästiges Jucken an den Augenliedrändern, dem sie, ohne zu reiben, gewöhnlich nicht widerstehen konnten, und welches mit einem heftigen Beifsen und Brennen in den Winkeln und Rändern der Augendeckel wechselte. Sie hatten, besonders im Anfange der Krankheit, das Gefühl, als läge ein fremder Körper bald da, bald dort unter dem obern Augenliede, und zwar auf eine so täuschende Art, dafs mehrere darunter baten, den vermeintlich ins Auge gefallenen Staub, Sand und dergleichen zu entfernen. Andere klagten blofs über Drücken im Auge. Wie bei allen Catarrhen des menschlichen Körpers, war auch hier beim Auge der Sitz der Entzündung in der Schleimhaut desselben, nämlich in jener Fortsetzung der allgemeinen Decke, welche die Ränder und die innere Fläche der Augenlieder unter dem Namen Bindehaut umkleidet, und den Meibomischen Talgdrüsenapparat der Augenliedknorpel bedeckt. Diese Augenliedschleimhaut, meistens stark geröthet, sonderte anfangs etwas Serum, dann einen dünnen, weifsen Schleim in geringer Menge aus, der im Verlaufe der Krankheit dick und gelb wurde, und in Verbindung mit der vermehrten Absonderung der Meibomischen Drüsen die Augenliedränder gewöhnlich sehr bald und so stark mit einander verklebte, dafs sie ohne Waschen nicht auseinander gebracht werden konnten. Bei andern Patienten erschienen die Ränder Morgens nur lose verklebt, die Augenliedhaare mit schmutzig gelben Crusten besetzt und der innere Winkel voll weifslichen oder eiterförmigen Schleimes. Thränenfluſs war selten zugegen. Der Augapfel selbst nahm in den meisten Fällen keinen Antheil an der Entzündung, und wo es geschah, war blofs seine Bindehaut, als Fortsetzung der Augenliedschleimhaut, in Form eines leicht beweglichen Gefäfsnetzes geröthet, unter welchem

sich die unergriffene Sclerotica in ihrer normalen weifsen Farbe offenbarte. Die Ränder der Augendeckel zeigten sich, oft kaum merkbar, entzündlich angelaufen, immer roth und meistens excoriirt, wie aufgeätzt, entweder ihrer ganzen Länge nach, oder blofs an ihrem innern und äufsern Winkel. Waren manche der mit Augencatarrh Behafteten auch bei Tage ziemlich unempfindlich gegen die Einwirkungen des Lichts, so konnten sie doch durchaus alle Abends das Kerzenlicht nicht gut vertragen. Die Flamme der Kerze erschien ihnen in einem grauen oder vielfarbigen Dunstkreise. Einige der ambulatorischen Kranken blieben den Tag über, aufser einer geringen Röthe der Schleimhaut, ohne alles catarrhöse Leiden der Augen, und nur Abends wurden sie damit, und zwar sehr stark, belästiget. Ueberhaupt war abendliche Exacerbation bei allen Patienten vorhanden.

Bei gesammten Individuen waren zugleich auch andere Gebilde des Schleimhautsystems ergriffen, z. B. jenes der Nase, des Rachens, der Respirationsorgane u. s. w. Nur selten fehlte, wenigstens anfänglich, ein catarrhöses Allgemeinleiden, das sich nach häufigem Urinabgange in öftern Frösteln, Schauern mit wechselnder Hitze, Empfindlichkeit gegen äufsere Kälte, abendliche Exacerbation, Gefühl von Abgeschlagenheit in den Gliedern, Eingenommenheit des Kopfes, und mit den übrigen bekannten Erscheinungen aussprach.

Aus dieser Symptomengruppe erhellet, dafs der Augencatarrh die meisten seiner Erscheinungen mit den Catarrhen anderer Organe gemein habe und haben müsse, indem sie insgesammt in einem und demselben schleimhäutigen Systeme wurzeln, welches als ein zusammenhängendes Ganze die Augenlieder sammt dem Auge, den Thränensack mit seinem Thränennasenschlauche, die Nasen- und Ohrhöhle, den Mund, die Zunge, den Schlund, die Speiseröhre, die Luftröhre sammt ihren Aesten, die Gallenblase, Magen, Gedärme und Geschlechtswerkzeuge, eben so nach innen umkleidet, wie die Haut den ganzen Körper nach aufsen einhüllt. Der ganze Unterschied der catarrhösen Zustände aller dieser gleichartigen Gebilde liegt blofs und allein in dem örtlichen Verhältnisse und der verschiedenen Function derselben. So hat der Augencatarrh

z. B. die unterbrochene Hautabsonderung, den Verlauf mit oder ohne Fieber, das Aufhören des catarrhösen Allgemeinleidens bei fortwährender Localaffection, die abendliche Exacerbation, die scharfe, seröse, dann milde, schleimige und endlich die critische eiterartige Absonderung mit allen übrigen Catarrhen gemein; das Jucken und Brennen mit dem Catarrh der Rachenhöhle; das Gefühl eines Druckes von einem fremden Körper mit dem Luftröhren- oder Lungencatarrhe; die erhöhte Empfindlichkeit und das krampfhafte Verschliefsen der Augenlieder sensibler Subjecte, mit dem Blasencatarrhe, und jenem der dicken Gedärme als Tenesmus. Die Entzündungsröthe und ihre nicht seltene Verbreitung auf die Conj. bulbi sehen wir ebenfalls in der Angina serosa faucium, die sich auch manchmal auf die Schleimhaut des Kehlkopfs fortpflanzt; und die Excoriation des feinen Oberhäutchens der Augenliedränder wiederholt sich an der Mündung der catarrhalisch leidenden Nase u. s. w.

Der Nasencatarrh pflanzt sich öfters auf die Organe des Schlingens fort; auf gleiche Art theilt sich auch das catarrhalische Leiden des Auges in seltenen Fällen der fortgesetzten Schleimhaut des Thränensackes mit. So geschieht es auch, obwohl noch seltener, dafs der langwierige Augencatarrh gänzlich verschwindet, und kurz darauf im Thränensacke als metastatische Thätigkeit, nach Art anderer Catarrhe, auftritt.

Die Entzündungen des Auges entwickeln sich, wie die Entzündungen anderer Organe des Körpers, aus der eben herrschenden Krankheits-Constitution; und wie es Epidemien catarrhalischer Entzündung der Schleimhaut der Nase gibt, so erscheint auch der Augencatarrh epidemisch. In dem Zeitraume der letzten zehn Jahre herrschte zu Prag, meines Wissens, keine bedeutende derlei Epidemie, desto auffallender war aber die Erscheinung, dafs im Jahre 1825 von 48 Zöglingen der militärischen Erziehungsanstalt des Infanterie-Regiments Erzherzog Rainer zu Prag 34 Knaben binnen sieben Tagen von einem leichten Augencatarrh befallen wurden, welcher blofs bei einigen Individuen schnell in eine acute Blennorrhoe überging, deren Schleimhaut der Augenlieder

noch lange nachher sarcomatös entartet blieb. Die Zöglinge der zweiten Erziehungsanstalt, welche in dem nämlichen Hause, und unter ganz gleichen Verhältnissen lebten, blieben dabei durchaus verschont. Obschon die Kranken in der ersten Anstalt schnell von den Gesunden abgesondert wurden, so entsteht doch, da die Ursachen der so schnellen Verbreitung dieses catarrhösen Augenleidens, ungeachtet der sorgfältigsten Nachforschung, unentdeckt blieb, die unentschiedene Frage: ob hier nicht doch Ansteckung, wie es manchmal beim heftigen Schnupfen geschieht, etwa durch ein gemeinschaftliches Waschbecken und Handtuch Statt gefunden habe? In meiner Privatpraxis sehe ich nicht selten ganze Familien von einem schnell verlaufenden Augencatarrh ergriffen, ohne dafs die übrigen Einwohner des Hauses daran leiden.

Die Schädlichkeiten, welche bei den obigen Patienten der Klinik den Augencatarrh hervorgebracht, waren ganz dieselben, welche andere Catarrhe verursachen: eine anomale, uns unbekannte Mischung oder Entmischung der atmosphärischen Luft; nafskalte Witterung, besonders im Frühlinge und Herbste, Verkältung, schnelle Abwechslung von Wärme und Kälte u. s. w.

Die Prognose war, gleich jener der übrigen Catarrhe, im Allgemeinen günstig.

Das Heilverfahren, welches dem catarrhalischen Fieber entgegen gesetzt wurde, richtete sich, wie überall bei Catarrhen, jedesmal nach dem dynamischen Character. Gelinde schweifstreibende Mittel reichten bei zweckmäfsigem Verhalten gewöhnlich hin, die gestörte Hautfunction herzustellen, wenn die Gelegenheitsursachen sorgfältig gemieden wurden.

Ein vier und zwanzigjähriges Dienstmädchen von starker Körperbeschaffenheit litt nach glücklich überstandenen natürlichen Blattern, zuerst in ihrem 16ten und dann in ihrem zwanzigsten Jahre, jedesmal durch mehrere Wochen an heftigem Gliederreifsen, wobei das letztemal alle Gelenke der Extremitäten etwas angelaufen gewesen seyn sollen. Die übrige Zeit ihres Lebens versichert sie, eine stete vollkommene Gesundheit

genossen zu haben. Acht Tage nach ihrer Niederkunft im hiesigen Gebärhause, wo sie ihr Kind selbst stillte, fühlte sie den 17ten November Vormittags, bei nafskalter Witterung, plötzlich ein Jucken an beiden Augen, das immer heftiger wurde, und später mit einem Brennen abwechselnd, den ganzen Tag anhielt. Abends konnte sie das Kerzenlicht nicht mehr vertragen, und die Augen fingen an zu thränen. Den andern Tag früh waren die Augenlieder verklebt; zu dem Jucken und Brennen gesellte sich das Gefühl von Druck in beiden Augen; der Thränenflufs hatte stark zugenommen, und Patientin konnte das Tageslicht nicht vertragen. Den 19ten November früh wurde die Kranke der Augenklinik übergeben.

Nebst den erwähnten Erscheinungen zeigten sich in der Bindehaut der Augenlieder unzählige Verzweigungen von Blutgefäfsen, die Ränder derselben gleichmäfsig geröthet und kaum merkbar angelaufen; in der Conj. bulbi sah man ein aus rothen geschlängelten Gefäfschen gewebtes Netz. Die Kranke fühlte sich übrigens, ein unbedeutendes Kitzeln in der Nase ausgenommen, das sie zum Niesen reizte, vollkommen wohl.

Es wurde ihr, da kein Fieber zugegen war, nebst der Beschattung der Augen blofs die Aqua Conradi verordnet:

R. Merc. subl. corros. gr. semis.
Aqu. destil. unc. quatuor.
Mucil. g. arab. dr. unam.
Laud. liq. Syd. gutt. decem,
M. d. s. coll.

dreimal des Tages die Augenliedränder lauwarm damit zu waschen.

Den 20. November früh waren die Augenliedränder verklebt; der Druck in beiden Augen, die Röthe, das Jucken und Brennen wie gestern; die Lichtscheue und der Thränenflufs etwas geringer.

Der 21. November brachte keine merkliche Veränderung; nur Abends fühlte sie bei der Exacerbation den Kopf etwas eingenommen.

Den 22. November. Die Augenlieder waren weit weniger verklebt, die Lichtscheue sehr gering, und das Auge thränte höchst selten. Das Gefäfsnetz in der Bindehaut des Augapfels war verschwunden, die Röthe der innern Fläche der Augen-

lieder und ihrer Ränder hatte sehr abgenommen. Das Laud. liq. Syd. wurde im Augenwasser um einige Tropfen vermehrt. Abends trat keine Exacerbation ein.

Den 24. November erschienen die Augenliedränder nur an ihren Winkeln noch etwas geröthet, sehr wenig verklebt; das Jucken und Brennen hatte gänzlich aufgehört.

Den 27. November war die Patientin schon von allen Anomalien vollkommen befreit, und wurde am folgenden Tage geheilt entlassen.

Die in der Schleimhaut des Augenliedes entstehende Entzündung gehört, wie fast alle übrigen in dem Werke noch vorkommenden Ophthalmien, zu der Classe der unechten, unreinen, gemischten, specifischen Entzündungen. Denn sie erleidet in der Schleimhaut, theils durch die Einwirkung des Ausdünstungsstoffes, theils durch den Bau und den Reichthum des Gebildes an Nerven, an venösen und lymphatischen Gefäfsen, und bei dem innigen Wechselverhältnisse mit einem so sensiblen Organe als das Auge ist, eine solche Modification, dafs sie hier nur höchst selten den synochösen, sondern gleich anfänglich mehr einen erethischen Character annimmt, welcher im Verlaufe der Krankheit gewöhnlich in den torpiden übergeht; daher erklärt sich auch bei der eben erwähnten und den übrigen Augenkranken die ausgezeichnet gute Wirkung der gleich im Anfange der Entzündung angewandten Aqua Conr., welche die krankhaft gesteigerte Sensibilität herabstimmt, und das leicht erschlaffende, schleimhäutige Gebilde neu belebt. Der Augencatarrh ist nach Dzondi gar keine Entzündung, sondern ein Zustand von Gebundenheit und Schwäche, blos eine skorisch-mucöse Reizung mit mehr oder weniger Lähmung der Schleimhautnerven, welche Lähmung theils durch den Schlackenstoff, theils als eine unmittelbare Folge der Verkältung eintritt. Nach dieser Ansicht läfst sich die vortreffliche Wirkung des Opiums, namentlich des Laud. liq. Syd., in Augencatarrhen noch leichter erklären. Die Grundwirkung des Opiums ist, wie einer der ehrwürdigsten Matatoren der Medicin, Hufeland, lehrt *): Steigerung des Blutlebens, Vermehrung, Beschleunigung des

*) Hufeland's Journal d. pr. H. 1829, 7. St. S. 7, das Opium.

ganzen innern Lebensprocesses, und zugleich Herabstimmung der Sensibilität des Nervenlebens. — Das Opium vermehrt also durch seine excitirende Kraft, wie die Erfahrung lehrt, den Ausdünstungsprocefs; entbindet und befreit auf diese Art die Schleimhaut von dem an ihr haftenden Schlackenstoff; stimmt die krankhaft gesteigerte Sensibilität ihrer Nerven herab, hebt somit den Krampf und Schmerz, und führt dadurch die krankhafte Secretion zur Norm zurück.

Trockene, leichte, matratzenartig durchnähte, mit Fliederblüthen, Chamillenblumen und Bohnenmehl gefüllte Kräuterkissen fleifsig gewärmt, von der Stirn herab über die Augenlieder gehängt, wurden vorzüglich dann in Gebrauch gezogen, wenn der Augencatarrh mit einer mehr oder weniger bedeutenden ödematösen Geschwulst der Augenlieder verlief. Rothmachende, spanische Fliegenpflaster leisteten als Ableitungsmittel oft gute Dienste.

Bei Individuen mit im Gesammtorganismus vorwaltendem Torpor oder Anlage zu einem allgemeinen Status pituitosus, bei Patienten, wo ein dicker, eiterartiger Schleim abgesondert wurde, der ein starkes Verkleben der Augenlieder veranlafste, wo schon bedeutende Excoriation an den Rändern oder Winkeln der Augendeckel zu sehen war, oder wo der catarrhöse Zustand schon lange Zeit gedauert hatte, war die Solut. lap. div. *) mit Laud. liq. Syd., oder der Tinct. anod. und Acet. lith. **), womit drei- bis viermal täglich die Augenliedränder lauwarm benetzt wurden, von auffallend guter Wirkung.

Fast in allen catarrhösen Augenentzündungen, denen Erschlaffung zum Grunde lag, hob dies herrliche Mittel die krankhaft gesteigerte Absonderung der Schleimhaut, und die darin obwaltende Trägheit der überfüllten venösen Blutgefäfse.

Ueberhaupt ging unser Augenmerk bei Behandlung des Augencatarrhs vorzüglich dahin, die besonders bei schlaffer Körperconstitution so leicht zu erschöpfende Kraft der Schleim-

---

**) Reihen von Krankheitsformen, deren Substrat die Conjunctiva des menschlichen Auges ist. Vom Prof. Joh. Ad. Schmidt; im III. Bande 1sten Stücke S. 69. der ophthalmologischen Bibliothek von Himly, Jena bei Frommann 1805.

**) Seite 19.

haut auf ihrer gehörigen Höhe zu erhalten, und die geschwächte durch tonische Mittel zu stärken, damit sie gehörig reagiren könne, die Krankheit als ein in sich abgeschlossener Processs nicht die Oberhand erhalte, oder in eine andere Krankheitsform, z. B. in chronische Augenliedblennorrhoe, übergehe, sich dann in dem ergriffenen Gebilde festsetze, und es nach den ihr eigenthümlichen Gesetzen beherrsche.

V. Z., eine vierzigjährige Taglöhnerin von starkem Körperbaue, sprang vor ungefähr vier Jahren bei erhitztem Körper in einen tiefen Wassergraben. Die Folgen davon waren reifsende, stechende Schmerzen in allen Gliedern und eine Entzündung beider Augen. Nach dem Gebrauche mancherlei Hausmittel verschwanden die rheumatischen Schmerzen des Körpers und die Entzündung der Augäpfel, doch blieben von dieser Zeit an ihre Augenlieder immer bald mehr, bald weniger krank.

Bei ihrer Aufnahme in der Augenklinik fanden wir den Rand der untern Augendeckel excoriirt, und die Schleimhaut desselben roth. Diese hatte ein fast sammtartiges, den Uebergang in eine chronische Augenliedblennorrhoe drohendes Aussehen. Nebstdem waren alle, einen Augencatarrh characterisirende Symptome zugegen.

Die örtliche Anwendung der Solut. lap. divin. cum laud. liq. Syd. et aceto lith. mit gewärmten Kräuterkissen, und um auch antagonistisch zu wirken, und die Schleimhaut des Darmkanals in eine erhöhte, ableitende Thätigkeit zu bringen, ein Abführungsmittel aus Decoct. gram. mit Arcano duplic. wirkten so vortrefflich, dafs das vierjährige Augenübel in dem kurzen Zeitraume von zehn Tagen vollkommen gehoben war.

Freilich ging die Heilung beim inveterirten Augencatarrh nicht immer so schnell, wie bei der eben erwähnten Patientin; wir hatten oft lange, sehr lange zu thun.

In solchen hartnäckigen, inveterirten Augencatarrhen, wo das genannte Augenwasser keine Besserung bewirkte, oder, was sehr selten geschieht, gar nicht vertragen wurde, so wie überhaupt im Zustande grofser reiner Erschlaffung, die bei torpiden Individuen sehr leicht eintritt; oder bei sehr heftigem Brennen der Augenliedränder brachte folgendes Collyrium adstringens luteum oft sehr schnelle Heilung:

R. Salis ammon. depur. gr. quindecim
Sulfatis Zinci puri dr. semis.
Solut. in aqu. com. destill. unc. quinque.
adde.
Camph. in unc. una alcoh. gr. s. 0,850 solut. gr. novem
Croci austr. min. consc. gr. duo.
Mixt. diger. l. artis calore therm. Reaum. + 30° — 35° *) saepe agitando ad perfectam croci extractionem. Refrig. filtretur et exhib. usui.

Ein vierzigjähriger Mann von starker Körperconstitution wurde seit sechs Wochen nach einem vorhergegangenen Schnupfen von einer Augenliedentzündung belästiget, welche alle Zeichen eines Augencatarrhs an sich trug. Aus allen Symptomen war ihm das Brennen das peinlichste; es hatte die letzte Zeit einen so hohen Grad erstiegen, dafs er mich bat, ihn nur wenigstens von diesem zu befreien, indem es ihn Tag und Nacht quäle. Umschläge von kaltem Wasser mit und ohne Acet. lith., lauwarme, schleimige Augenwässer mit und ohne Tinct. opii und mehrere andere Mittel hatte er schon fruchtlos angewendet. Ich fand die Liedränder beider Augen sehr roth, stark excoriirt, und gab ihm daher die Solut. lap. div. mit Laud. liq. Syd. und Aceto lith. Ein achttägiger Gebrauch derselben brachte aber weder Verschlimmerung noch Besserung zu Wege. Ich verordnete nun:

---

*) Einen höheren Wärmegrad anzuwenden ist nicht räthlich, weil der Campher sich verflüchtiget, und an den obern freien Glaswänden sich ansetzt, ohne mehr von der Flüssigkeit aufgenommen zu werden.

Eben so zweckmäfsig ist es, nicht viel von diesem Mittel auf einmal zu bereiten, weil es sich entfärbt, der Campher in zarten, sternförmigen Krystallen sich ausscheidet, und die Flüssigkeit daher unwirksamer wird, welches um so schneller erfolgt, wenn man sie nicht vor der Einwirkung des Lichtes sorgfältig bewahret.

Dieses ehemalige Geheimmittel, welches von Seiner Excellenz dem Herrn Grafen Karl Clam Martinitz für das allgemeine Beste grofsmüthig erkauft, und der medic. Facultät in Prag zur Untersuchung und Bekanntmachung mitgetheilt wurde, wirkt auch sehr heilsam in andern chronischen, sogenannten passiven Entzündungen der Schleimhäute, die mit dem Character des Torpors verlaufen, und auf Erschlaffung beruhen, z. B. in derlei langwierigen Entzündungen des Halses.

R. Collyr. adstr. lut.
Aquae destill.
āā unc. duas.
M. d. s. dreimal des Tages die Augenliedränder damit zu befeuchten.

Schon den andern Tag stattete mir der Patient den frohen Bericht ab, das qualvolle Brennen habe auf dieses Mittel bedeutend nachgelassen. In acht Tagen war damit die ganze Augenkrankheit gehoben.

Ein siebzigjähriges decrepites Weib litt schon seit zwei Jahren an einer inveterirten catarrhalischen Ophthalmie. Ihre Augenliedränder waren stark excoriirt, triefend; die untern Augenlieder etwas nach aufsen gekehrt; die Schleimhaut derselben zeigte sich gleichförmig geröthet, doch nicht angewulstet. Beide Bulbi befanden sich im gesunden Zustande. Das arme Weib hatte schon sehr viele Augenwässer und Salben ohne allen Nutzen gebraucht. Ich verordnete den 12. Mai

R. Collyr. adstr. lutei unc. tres
Aquae destill. unc. unam.
M. d. sig. dreimal des Tages einen damit befeuchteten Leinwandlappen über die Augenlieder zu legen.

Den 22. Mai fand ich auffallende Besserung; und den 25. Juni waren die Augenlieder des Weibes rein und gesund, bis auf die Auswärtsstülpung, die sich jedoch sehr vermindert hatte.

In hartnäckigen Fällen zeichnete sich auch die rothe oder weifse Präcipitatsalbe, ein Gran auf eine Drachme frischer Butter, und folgende Mischung aus, deren Bestandtheile nach Umständen vermehrt oder vermindert wurden:

R. Butyr. rec. insuls. dr. unam
Merc. praec. rubr. gr. unum
Lap. div. alcoh. pharm. austr.
gr. sex — decem
Laud. liq. Syd. gutt. sexdecim.
Acet. litharg. gutt. quatuor.
M. exactiss. Sig. davon die Quantität einer Linse beim Schlafengehen in die Augenliedränder einzureiben.

Unter den sogenannten Volks- oder Hausmitteln gegen langwierigen Augencatarrh sah ich nicht selten das an die

BOSTON MEDICAL
MAY 25 1911
LIBRARY

Augenliedränder gestrichene empyrheumatische, aus verbranntem Papier erhaltene Oel von überraschend schneller Wirksamkeit; ein Oel, das auch gegen Flechten und gegen Zahnschmerzen sehr wirksam seyn soll.

Die Heilung der gegen die Wangen hin weit ausgebreiteten Excoriationen, welche in dieser Ausdehnung in seltenen Fällen bei inveterirten Augencatarrhen vorkommen, wird befördert, wenn man diese Stellen nebst der Anwendung der Solut. lap. div. cum laud. liq. Syd. et aceto lith. öfters des Tages mit Laud. liq. Syd. mittelst eines Haarpinsels bestreicht.

Nicht selten ist Unreinlichkeit der Zimmerluft, oder des Körpers, feuchte Wohnung, die Art des Berufes, z. B. das Arbeiten in der Zugluft, oder eine unmäfsige oder unzweckmäfsige Diät die Hauptursache der Langwierigkeit des Augencatarrhs. Offenbar schädlich wirken in dieser Hinsicht der Genufs von Branntwein; sehr fette, oder stark gesalzene Nahrungsmittel, Häringe; alter, scharfer Käse; das Fleisch von Schweinen, Gänsen u. s. w.

So wie die Neigung zum Schnupfen, oder zum Lungencatarrh in einer Abnormität des Hautorgans und diese häufig durch eine krankhafte Beschaffenheit des Unterleibes bewirkt wird; eben so verhält es sich bei mancher habituellen Anlage zur catarrhalischen Augenentzündung und ihren häufigen Recidiven. In solchen Fällen bleibt die örtliche Behandlung blofs palliativ, und die radicale Cur hängt allein von der richtigen Diagnose und Therapie der Krankheit im Unterleibe, der Wurzel des Localübels, ab.

Sehr erhöhte Erregbarkeit und Schmerzhaftigkeit der Augenliedränder bei reizbaren Individuen, oder nach der catarrhalischen Ophthalmie zurückgebliebene grofse Sensibilität des Auges, und die mancherlei daraus entspringenden krampfhaften Zustände der Augenlieder, Zusammenziehen, lästige Schwere, mühsames Oeffnen derselben, zu grofse Reizbarkeit des Auges gegen natürliches und Kerzenlicht, besonders früh beim Erwachen und Abends u. s. w. hoben die Aqua opii *);

*) Opii puri pulv. unc. duas
Aquae communis unc. duodecim
Abstrahantur illico ex retorta vitrea l. a. unc. octo.

die Flores zinci mit oder ohne Zusatz von Aq. opii; die Aqu. laurocerasi; das Ol. anim. Dippelii zweimal des Tages, oder ein Gran Opium eben so oft mittelst des eigenen Speichels oberhalb der Augenbraunen eingerieben; oder die Tinct. galbani *). Mit der letztern wird nach Kopp's Methode **) die Mitte eines achtfach gelegten Leinwandbäuschchens benetzt, dasselbe zwei- bis dreimal des Tages auf das geschlossene Augenlied gelegt, und durch eine halbe Stunde liegen gelassen. Auch zeigte sich unter diesen Umständen das Extr. bellad. in kleinen Gaben, und die Tinct. stram. tropfenweise innerlich gegeben, von heilsamer Wirkung.

R. Flor. zinci gr. quatuor — octo,
Aquae destill. unc. quatuor,
Mucil. gum. arab. dr. semis,
Aq. opii dr. unam.

M. F. coll. Sig. dreimal des Tages damit lauwarm die Augenliedränder zu waschen.

R. Aquae destill.
Aquae laurocer.
aa unc. unam.

M. d. sig. coll. eben so, oder als Foment anzuwenden.

Ein Kaufmann von guter Körperconstitution hatte sich beim Bau in seinem Hause einen Augencatarrh zugezogen. Die Entzündung verschwand zwar nach einigen Monaten, doch konnte Patient früh beim Aufstehen die nicht verklebten, ganz reinen Augenlieder, selbst mit angestrengter Willenskraft, nicht öffnen; er mufste sie jedesmal mit den Fingern aufziehen; dabei hatte er das Gefühl einer Schwere in denselben. Beim Schreiben mufste Patient immer in sehr kurzen Zwischenräumen die Augen reiben, um fortfahren zu können. Die Anwendung der gewöhnlichen Mittel brachte nicht einmal

---

*) Tinct. galbani secundum disp. Fuldense. Galbani in massis sicci unc. unam, Spir. vini rectificatiss. unc. decem. Digere per quatuor dies vase clauso, saepius agitando, ultima vero die in quiete relinquatur, dum liquor supernatans pellucidus et aurei coloris sit, quo dein tinct. provide decantetur.

**) Beobachtungen im Gebiete der ausübenden Heilkunde von Joh. Heinr. Kopp. Frankfurt am M. 1821, bei Herrmann.

Erleichterung. Ein Laie rieth ihm, die Augenliedränder mehrmal des Tages mit dem grünlichen Baumöl zu bestreichen. Er that es, und in Kurzem war die lästige Trockenheit der Augen, das krampfartige Verschliefsen der Lieder, und das ganze Leiden verschwunden.

Ich habe seitdem mehrmal das Baumöl, auch Mandelöl unter gleichen Verhältnissen mit gutem Erfolge angewendet.

Mehrere der von mir in meiner Privatpraxis behandelten Individuen wurden nach gehobenem einfachen Augencatarrh doch noch fortwährend früh und Abends von dem natürlichen und künstlichen Lichte auf eine unleidentliche Art belästiget. Alle örtlich angewandten Mittel blieben fruchtlos. Diese Patienten litten häufig an rheumatischen Kopfschmerzen; ich rieth ihnen daher, alle localen Mittel auszusetzen, und in die warmen Bäder von Teplitz zu gehen. Es geschah, und bei allen verschwand in kurzer Zeit die belästigende Nachkrankheit des Augencatarrhs.

Zwei dreizehnjährige Patienten der stabilen Augenklinik blieben während der langen Dauer ihres einfachen Augencatarrhs doch von jeder am kranken Auge sich sonst leicht einfindenden Complication verschont, ungeachtet beide zuvor, in Folge allgemeiner noch gegenwärtiger Scrophelsucht, schon mehrmal an scrophulösen Ophthalmien gelitten hatten.

Manchmal treten bei Augencatarrhen die Folgen ehemals überstandener Ophthalmien als Complicationen und Erscheinungen auf, welche der catarrhalischen Entzündung nicht eigenthümlich zukommen, und nach ihrer Natur eine eigene Behandlungsart fordern.

P. B., ein zwölfjähriges Bauernmädchen, gut genährt und ziemlich entwickelt, welches in seiner frühesten Kindheit am Kopfgrinde, an Drüsenanschwellungen, und seit seinem siebenten Lebensjahre oft und viel an scrophulösen Augenentzündungen litt, die trotz ärztlicher und abergläubischer Mittel immer wiederkehrten, und die Spuren ihrer Bösartigkeit und langwierigen Dauer noch heut zu Tage an einem veralteten Vorfalle der Regenbogenhaut auf der rechten Hornhaut, und an einer knotigen Entartung der obern Augenliedränder erkennen

lassen, wurde zu Ende des Monats December, nach einer Verkühlung in nafskalter Luft, von Schwindel, drückendem Stirnschmerz, Schnupfen und einem Augencatarrh befallen.

Fünf Wochen darauf, den achten Februar, kam die Kranke auf die Klinik, mit folgenden Symptomen: Drücken und Brennen der etwas angelaufenen, dabei tylösen, gerötheten, aufgeätzten, theilweise mit gelben Crusten bedeckten Augenliedränder; Gefühl von fremden Körpern in den Augen; die Bindehaut der Augenlieder fast gleichförmig geröthet; an der innern Fläche des obern rechten Augenliedes ganz kleine, hervorragende Wärzchen, entwickelter Papillarkörper der Schleimhaut; die Absonderung der Thränen und des Meibomischen Schmeeres vermehrt; ziemliche Lichtscheue. Auf der Hornhaut des linken, übrigens normalen Auges befinden sich drei alte, kleine, maculöse Trübungen; auf der des rechten Auges zeigt sich nach aufsen und unten, als Nachkrankheit einer ehemaligen scrophulösen Ophthalmie, ein Vorfall der Iris, von der Gröfse einer kleinen Linse, dadurch ist die Pupille selbst, unbeschadet dem Sehvermögen, nach aufsen und unten verzogen.

Die örtliche Anwendung der Solut. lap. div. cum laud. liq. Syd., der Tylosis wegen ohne Acet. lith., und der Gebrauch der warmen Kräuterkissen brachten den so lang bestehenden Augencatarrh in einem Zeitraum von drei Wochen zur Heilung. Die Kranke sollte entlassen werden, als sich plötzlich die Vorboten des zu der Zeit epidemisch herrschenden Masernfiebers an ihr bemerkbar machten. Sie wurde daher am ersten März der ersten Internisten-Abtheilung übergeben.

Am 24. März, also beinahe vier Wochen nach ihrer Transferirung, mufste Patientin nach überstandenen Masern vonNeuem auf die ophthalmiatrische Klinik aufgenommen werden. Durch die allgemeine Reizung der Schleimhäute während des Fiebers bekam der Augencatarrh einen neuen starken Impuls, und der heftige Husten, besonders im Stadio reconvalescentiae febris, hatte nicht blofs den mit einer zarten Membran bedeckten Prolapsus iridis, nach vorhergegangenen mehrtägigen stechenden Schmerzen im rechten Auge, von Neuem hervorgetrieben, sondern auch jene Parthie der Hornhaut, welche

den Prolapsus am nächsten umgab. Die abermals in Anwendung gebrachte Solut. lap. div., sammt den warmen Kräuterkissen, verringerten in wenigen Tagen die Symptome des Augencatarrhs an Zahl und Heftigkeit. Die durch die geborstene, den Prolapsus bedeckende, Membran, in Gestalt drei kleiner, neben einander liegender Mückenköpfe vorgetretene Iris aber mufste, da sie von selbst durchaus nicht wieder zurücktreten wollte, mit einem zugespitzten Stückchen Lap. infern. vorsichtig betupft werden, worauf die Mückenköpfe verschwanden. Die Kranke wurde mit einer kleinen kegelförmigen Hervortreibung der Cornea an der Stelle des Prolapsus, einem partiellen Staphylom, mit vollkommenem Sehvermögen auf beiden Augen, von ihrem langwierigen Augencatarrh geheilt, am siebenten Mai aus der Anstalt entlassen.

Es ist bekannt, dafs gelinde catarrhalische Augenentzündungen mitunter gern als Amblyopia amaurotica täuschen, und dafs solche Patienten, besonders wenn ihnen nur ein Auge zu Gebote steht, durch ein Trübesehen, das sich sehr häufig des Tages einstellt, in leere Angst und Schrecken gesetzt werden. Dies Trübesehen ist blofs eine Wirkung äufserst zarter, die Hornhaut momentan bedeckender Schleimflocken und von keiner Bedeutung.

Weit bedenklicher ist eine wirkliche amaurotische torpide Gesichtsschwäche, welche sich manchmal bei inveterirten Augencatarrhen einfindet, und woran einer der obigen Patienten litt, der bei vollkommen normaler Hornhaut und Pupille nicht zeitweilig, sondern immerwährend, wie durch einen Nebel sah. Dieser wahrhaft amblyopische Zustand wurde, wie ich auch sonst mehrmal in meiner Praxis zu beobachten Gelegenheit hatte, durch den fortgesetzten Gebrauch der obigen Auflösung des Lap. div. mit Laud. liq. Syd. und Aceto lith. mit der Augenkrankheit leicht und gründlich gehoben.

Manchmal liegt dem mit der catarrhalischen Ophthalmie verbundenen amblyopischen Zustande eine verborgene Blutströmung nach dem Kopfe und den Augen, oder locale Vollblütigkeit zum Grunde, die erst beseitiget werden mufs, um den Augencatarrh heben zu können.

Erst unlängst behandelte ich eine wohlhabende und wohlgenährte Patientin meiner Privatpraxis, welche seit noch nicht langer Zeit an einem einfachen Augencatarrh, erethischen Characters, litt; sie sah alle Gegenstände stets wie in Nebel gehüllt und krumm, z. B. die auf der Gasse gehenden Männer mit vorsetzenden krummen Knien.

Nachdem ich wegen vermutheter Congestion des Blutes gegen den Kopf und das Auge einigemal Abführungsmittel und Blutegel an die Gegend der Zitzenfortsätze mit passender Diät verordnet hatte, schwand der amblyopische, die Patientin äufserst beunruhigende Zustand ihrer Augen. Die catarrhalische Entzündung wich nun bald und leicht den gewöhnlichen Mitteln, welche früher fruchtlos angewandt worden waren.

Ich kann nicht umhin, noch zweier merkwürdiger Fälle aus meiner Privatpraxis zu erwähnen, als warnende Beispiele, dafs auch bei dem so leicht zu erkennenden Augencatarrhe Täuschungen mancherlei Art Statt finden können.

Eine vierzigjährige Frau von starkem Körperbaue, die nie krank gewesen war, aber seit vier Monaten einen lästigen, oft Tage, ja Wochen lang aussetzenden Druck am rechten Auge gefühlt hatte, bekam, nachdem sie einer Schlittenfahrt und einem Balle beigewohnt, an dem genannten Auge einen äufserst heftigen, stechenden Schmerz mit Thränenfluſs. Sie hatte die ganze Nacht schlaflos zugebracht, klagte bei normalem Pulse über Kopfschmerzen, abwechselnden Schauer und Hitze, und über Stuhlverstopfung. Das Auge war in einem solchen Grade lichtscheu, dafs an eine Untersuchung desselben, selbst in dem verdunkelten Zimmer, nicht zu denken war. Ich verordnete sechs Blutegel um das Auge und ein Abführungsmittel. Den andern Tag fand ich das Sehorgan gegen den Lichtreiz weit weniger empfindlich; an der Peripherie des Bulbus einzelne Gefäfsverzweigungen; die innere Fläche der Augenlieder von netzförmiger, hellrother Tünchung; die rothen Ränder derselben waren früh sehr stark verklebt gewesen; der stechende Schmerz war gewichen und an seiner Stelle ein lästiger Druck unter dem obern Deckel und abwechselndes Jucken und Brennen bei geringem Thränenflusse getreten.

Von einem fremden Körper war keine Rede und auch keine Spur. Die Aq. Conr. und die trockenen, warmen Kräutersäckchen wurden gut vertragen, blieben aber ohne Wirkung.

Am achten Tage sah die Patientin mit dem leidenden Auge Alles vierfach, die darauf folgenden Tage aber alle Gegenstände anhaltend zweifach und schief.

Die ins Auge geträufelte Aq. opii leistete nichts gegen die aufgeregte Sensibilität mit abendlicher Exacerbation.

Nach vierzehn Tagen fand sich plötzlich ohne Allgemeinleiden und ohne bekannte Veranlassung wieder ein äufserst heftiges Stechen mit starkem Thränenflusse und Lichtscheue ein. Diese plötzliche Verschlimmerung, das einseitige Vorwalten der eben genannten Symptome, ohne ihnen entsprechende Röthe, und der vorhergehende ungewöhnliche Verlauf machte die Gegenwart eines fremden Körpers höchst wahrscheinlich; ich umstülpte also, ungeachtet der stark vermehrten Lichtscheue und des Gegenstrebens der Patientin, das obere Augenlied, und entdeckte an dessen innerer Fläche einen kaum merkbaren Theil einer mit Blut überzogenen Samenhülse.

Nach der Entfernung fühlte sich die Kranke sogleich ungemein erleichtert, und ohne alles Stechen; doch blieb das Auge noch lichtscheu; ich liefs es blofs bedecken und gar nichts mehr anwenden. Früh Morgens waren die Augenliedränder nicht mehr verklebt; der Druck, das Jucken, die Lichtscheue hatten aufgehört, alle Röthe war verschwunden; nur sah die Patientin noch alle Gegenstände doppelt und schief. Dieser Fehler im Sehen verlor sich erst gegen Mittag auf immer, und nun war und blieb das Auge vollkommen gesund, und auch von dem viermonatlichen Drucke befreit.

Ein Dienstmädchen eines Wirthshauses belästigte ein heftiges Jucken der gerötheten Augenliedränder mit Verklebtseyn derselben am Morgen und häufigem Thränen der Augen bei Tage; Abends konnte sie das Kerzenlicht nicht gut vertragen. Die von mir gegen den vermeinten Augencatarrh angewandten gewöhnlichen Mittel blieben ohne alle Wirkung. Dadurch auf einen möglichen diagnostischen Irrthum aufmerksam gemacht, entdeckte ich bei genauerer Untersuchung des Uebels kaum merkbare Filzläuse an den Wimpern der obern

Augendeckel. Ein verordnetes Ung. neapol. mit Oleo spicae befreite nun das Mädchen von ihrem langwierigen beschwerlichen Augenübel.

2. Chronische Augenliedblennorrhoe. — *Blepharoblennorrhoea chronica.*

Wir sehen den Catarrh der Respirationsorgane oft in eine chronische Lungenblennorrhoe übergehen, und langwierigen Husten, Knotenbildungen, schleichende Entzündungen, Eiterung und Lungenschwindsucht veranlassen.

Einen ganz ähnlichen Vorgang beobachten wir beim Augencatarrh, wenn er unter dem Einflusse ungünstiger Verhältnisse oder einer falschen Behandlung sehr lange anhält. Er artet dann nicht selten unter Verbildung der Schleimhaut der Augenlieder in einen gelinden Grad der blennorrhoischen Entzündung, in eine schleichende, chronische Augenliedblennorrhoe aus, welche dem Auge auf mancherlei Art Gefahr bringt, und nach den nämlichen pathologischen Gesetzen, wie die chronischen Schleimflüsse in andern Theilen des Körpers, und mit den nämlichen Kennzeichen verläuft, als: mit reichlichererAbsonderung, erhöhter, gleichförmiger, dunkler Röthe, Auflockerung und Anwulstung des Gewebes und unebener Oberfläche desselben.

Dies veränderte organische Leben der Schleimhaut ist überall gleich, weil der organische Bau des gesammten Schleimhautsystems, wenn auch nicht überall ein und derselbe, doch gleichartig ist. Die Conjunctiva der Augenlieder besteht nach Eble *) wie die andern Schleimhäute aus zwei Lagen, aus einer untern verdichteten, durchsichtigen Zellstofflage, dem Chorion, und aus einer obern, dem eigends modificirten Warzengebilde, oder Papillarkörper. Jedes dieser unzählbaren Wärzchen ist mit äufserst feinen Blutadern, Nerven, und höchst wahrscheinlich auch mit Saugadern versehen, welche

*) Ueber den Bau und die Krankheiten der Bindehaut des Auges von Burkhard Eble, Doctor der Medicin etc. Mit drei illuminirten Kupfertafeln. Wien 1828 bei Heubner.

alle durch das Chorion gehen, ehe sie die einzelnen Schleimpapillen durchdringen.

Von fünfzig an der chronischen Augenliedblennorrhoe Leidenden verliefsen zwei und zwanzig Individuen vollkommen geheilt, sechzehn in sehr gebessertem Zustande *), zwei ungeheilt die stabile Augenklinik; die übrigen Kranken wurden zu Ende des Schuljahres theils den Abtheilungen des Spitals, theils der ständischen Augenheilanstalt übergeben.

Fünf und fünfzig derlei Augenkranke kamen auf der Klinik ambulatorisch vor.

War die catarrhalische Augenentzündung in eine chronische Augenliedblennorrhoe übergegangen, so erschien die Bindehaut des untern Augenliedes etwas angelaufen, hatte ein schwammiges, mattes, sammtartiges Aussehen, die Gefäfsverästlungen waren verschwunden, und an ihre Stelle war eine gleichförmig verbreitete dunkle Röthe mit einem Stich ins Blaue getreten; lauter Eigenschaften, die auch der Leucorrhoe zukommen, und welche z. B. der bei langwierigen Darmblennorrhöen vorgefallene Mastdarm ebenfalls an den Tag legt. Auf der flach und schwammig angewulsteten dunkelrothen innern Fläche des obern, seltener auf der des untern Augenliedes, sah man kleine, runde Fleischhügelchen, feine Granulationen, wie weiche Körner oder Wärzchen entwickelter Papillarkörper, in unzähliger Menge; diese ganze Fläche war eine ähnliche Umwandlung und Verbildung eingegangen, wie man sie auch anderwärts, z. B. als Anwulstung und Verdickung der Wände in langwierigen Blasen- und Darmblennorrhöen, als Verengerung, Stricturen, im chronischen Schleimflusse der Harnröhre, des Thränen-Nasenschlauches, als Granulationen, Körner und Warzen bei mancher chronischen Entzündung des Magens auf der innern Fläche desselben und noch an andern Orten antrifft.

In einigen Fällen fanden wir blofs das untere Augenlied allein von einer flachen Wucherung ergriffen. Die eiterartige

---

*) Der oft sehr langwierige Verlauf dieser Krankheitsform macht die Entlassung solcher Patienten aus der Klinik in die ständische Augenheilanstalt vor der völligen Herstellung der Augenliedschleimhaut nothwendig, um andern acuten Fällen Platz zu machen und dem Unterrichte keinen Eintrag zu thun.

Absonderung war an Quantität und Qualität von der beim Augencatarrh nicht verschieden, oft sehr gering wie bei der Leucorrhoea, oder Gonorrhoea secundaria und bei der chronischen Thränensackblennorrhoe. Bei zwei Patienten hatte sie sogar ganz aufgehört. Das Wundseyn der Augenliedränder dauerte gewöhnlich fort, wie an der Mündung der auf gleiche Art leidenden Harnröhre, Mutterscheide, Nase, Mastdarm. In mehreren Fällen behielt der chronische Augenliedschleimfluſs auch die dem Augencatarrh eigene, abendliche Verschlimmerung bei; eine Eigenschaft, die dem Schleimflusse der Respirationsorgane ebenfalls zukommt. Am Morgen waren die Augenlieder gewöhnlich durch Crusten verklebt; eine Erscheinung, die man auch bei der catarrhalisch leidenden Nase und Harnröhre an den Mündungen derselben beobachtet. Wirklicher Schmerz war nicht vorhanden, wohl aber ein Gefühl von Druck, wie im Nasen- und Magenschleimflusse, ein Gefühl von Jucken oder Brennen, wie in der Gonnorrhoe, Leucorrhoe, im Lungen-, im Mastdarmschleimflusse u. s. w. Die äuſsere Oberfläche der Augenlieder erschien weder in Hinsicht der Gestalt, noch der Farbe verändert; doch hing der obere Augendeckel gewöhnlich oft kaum merkbar etwas herab, und konnte nicht vollständig gehoben werden.

In dieser flach wuchernden Schleimhaut der Augenlieder entwickelte sich von Zeit zu Zeit unter Catarrhe überhaupt begünstigenden Einflüssen, mit oder ohne Fieber eine verschärfte Entzündung, die sich gewöhnlich dem Augapfel mittheilte, nach kurzer oder längerer Dauer wieder verschwand, oder in dem fest anliegenden Bindehautblättchen der Hornhaut, und jenem locker anliegenden der Sclerot. einen ähnlichen Wucherungszustand veranlafste, der blofs darin bestand, dafs die äufserst zarte Sclerotical- und Corneal-Conj. sich etwas verdickte, schwammiger, trübe, undurchsichtig wurde, und in ihr sich eine Menge von Blutgefäfsen entwickelte, deren zahllose Verzweigungen nach und nach ein dichtes Gewebe von schmutzig rothbrauner Farbe, ein vasculöses Augenfell, Pannus *), bildeten. Auch während dem Bestehen der chronischen Lungen-

*) Beer's Leitfaden, II. Band. IV. Tafel. 3. Bild. — Weller's Handbuch I. Tafel. 5. Figur.

und Nasenblennorrhoe u. s. w. unterlaufen zeitweilig echt catarrhalische Entzündungen in diesen Gebilden, wobei die krankhafte Metamorphose der Schleimhaut in die Stirn-, Keilbeins- und Oberkieferhöhlen vorgreift.

J. A., 28 Jahre alt, ein Bedienter von laxer Constitution, der schon in seiner frühesten Jugend beinahe jedes Frühjahr augenkrank war, kam mit folgendem Leiden, das er im geringern Grade schon drei Jahre hindurch ununterbrochen trägt, am ersten Mai in die Anstalt.

Beständiges Jucken und Brennen der dick angewulsteten, dunkelrothen, excoriirten, etwas nach auswärts stehenden Augenliedränder, die hie und da mit gelben Crusten bedeckt sind; die Augenlieder umstülpt zeigen eine allgemein und gleichförmig aufgelockerte, wulstige, dunkelrothe, sammtartige Bindehaut, in der, genau besehen, kleine Zotten in Unzahl und an manchen Stellen etwas heller gefärbte, äufserst zarte Häufchen von Körnern zum Vorschein kommen; die Conj. des Augapfels am Uebertritte der Augenliedbindehaut in die Scleroticalbindehaut ebenfalls angewulstet, doch geht von hier aus die Auflockerung gegen die Cornea zu allmälich in einen vasculösen Pannus über, der die rechte Cornea ganz, die linke nur in ihrer obern Hälfte deckt; an der untern Hälfte der letztern befinden sich zwei kleine maculöse Trübungen. Der Kranke sieht die Gegenstände nur wie durch den stärksten Nebel, und ist lichtscheu bei vermehrter Thränen- und Schleimabsonderung.

Wir strichen eine Salbe aus zwei Gran weifsem Präcipitat und einer Drachme Fett einmal des Tages auf die umstülpte innere Fläche der Augenlieder; binnen vier Tagen schon war der Pannus verschwunden; nicht minder die Lichtscheue und der Thränenflufs. Zur gänzlichen Behebung aber des tief gewurzelten Uebels in den Augenliedern selbst, bedurften wir einen Zeitraum von mehreren Wochen.

Wir kamen mit der Dosis des weifsen Präcipitats steigend bis zu vier Gran auf eine Drachme Fett. In der letzten Zeit wurden auch der Excoriationen halber die Augenlieder an ihren Rändern mehrmals des Tages mit der Solut. lap. div. cum laud. liq. Syd. et aceto lith. benetzt.

Am 8. Juli wurde der Kranke gesund entlassen.

Bei einem rüstigen, zwei und fünfzigjährigen Dorfrichter, Z. M., war die Oberfläche der wuchernden, schwammartig angelaufenen Augenlied-Bindehaut nicht wie gewöhnlich weich, sondern hart; eine Erscheinung, die wir ebenfalls, z. B. an den hart und körnig anzufühlenden Zottenhäuten wahrnehmen, wenn ihre wuchernden Erhabenheiten veralten, und ihre Schleimbälge verschwinden. Dieser Mann bekam nach mehrmal überstandenem rheumatischem Fieber eine catarrhalisch-rheumatische Entzündung beider Augen, die er bei zeitweilig eintretender Besserung vernachlässigte, bis sie endlich nach zwei Jahren in ein vasculöses Augenfell überging, das ihn zwang, die Hilfe der Klinik anzusprechen. Bei der Untersuchung zeigten sich die Augenliedränder etwas excoriirt, der Patient klagte über Jucken und Brennen an denselben; die Augen waren ein wenig lichtscheu, leicht thränend, die Hornhäute und Sclerotica mit einem dichten Pannus überzogen. Der Kranke konnte kaum die Bewegung der Hand erkennen, und mufste geführt werden. An den umstülpten obern Augenliedern erschien die sehr dunkelrothe Schleimhaut hoch aufgelockert, aber trocken, wie erstarrt; sie war fast knorpelicht anzufühlen, und bildete eine ebene, aber mit vielen Rissen und Einkerbungen versehene Fläche. Aufser einigen gelben Crusten an den Cilien, war keine Schleimsecretion vorhanden. Uebrigens befand sich der Mann ganz wohl.

Die weifse Präcipitatsalbe, zwei Gran auf eine Drachme Schweinfett, einmal täglich an die umstülpten Augenlieder mittelst eines Haarpinsels eingerieben, brachte anfänglich einige Verschlimmerung hervor, und mufste durch zwei Tage ausgesetzt werden; neuerdings angewendet, trat auffallende Besserung ein. Die Hornhäute wurden immer reiner und heller, und die nach und nach weich gewordene Wucherung der Schleimhaut schmolz zusammen. Nach drei Monaten war der Patient völlig hergestellt. Sechs Wochen darauf besuchte er mich aus dankbarer Freude über den glücklichen Erfolg der Cur.

So wie es zur glücklichen Heilung der chronischen Krankheiten überhaupt äufserst wichtig ist, den Entwickelungsgang,

die Stufenleiter der Krankheiten, genau zu kennen: so ist dies auch der Fall beim Pannus, der sich aus der chronischen Blennorrhoe der Augenliedschleimhaut entwickelt, wie die erwähnten Beispiele zeigen. Mehrmal war die chronische Augenliedblennorrhoe schon vorhanden, und wir glaubten noch immer, es mit der ursprünglichen Krankheit der catarrhalischen Entzündung zu thun zu haben. So mag es wohl aufser uns manchem andern Arzte auch gegangen seyn! In dieser Hinsicht kann man den chronischen Augenliedschleimflufs unter die verborgenen, schleichenden Entzündungen zählen. So wie diese sich erst in ihrem spätern Verlaufe deutlich zu erkennen geben, eben so offenbart sich auch die Gegenwart der chronischen Augenliedblennorrhoe erst durch ihre gesteigerten Entzündungsanfälle und ihren Uebergang auf die Hornhaut. Nur durch die Umstülpung der Augenlieder und die Untersuchung der innern Fläche derselben kann man sich von dem Vorhandenseyn der schleichenden blennorrhoischen Augenliedentzündung überzeugen.

Wir umstülpen das obere Augenlied, indem wir dasselbe, nachdem es an seinen Wimpern mit dem Daumen und Zeigefinger gefafst worden, etwas vom Augapfel abziehen und in die Höhe heben, und zu gleicher Zeit mit dem kleinen Finger der andern Hand oder einem Federkiele an dem hintern Rande des Augenliedknorpels, während der Patient nach unten sieht, einen Druck nach abwärts anbringen.

Da das vasculöse Augenfell eine der gewöhnlichsten Folgen der chronischen Augenliedblennorrhoe ist, so haben wir es uns zur Regel gemacht, bei jedem vorkommenden Pannus die untern und obern Augendeckel zu umstülpen, und ihre innern Flächen genau zu untersuchen, um den etwaigen anomalen Vegetationsprocefs in der Schleimhaut derselben zu entdecken; und dies thun wir selbst in jenen Fällen des Pannus, wo keine Spur einer schleimigen oder eiterartigen Absonderung erscheint.

Ueberhaupt ist es am rathsamsten, bei jedem einfachen oder complicirten Augencatarrh, der sich in die Länge zieht, diese Untersuchung vorzunehmen; wenn auch kein Pannus oder eine sonstige Entzündung des Augapfels auf die in Rede

stehende Augenkrankheit hindeutet. Wie wichtig dies sey, beweist unter andern ein junger Mann aus meiner Privatpraxis, der die Güte hatte, sich mehrmal meinen Zuhörern zu zeigen und dessen Krankheitsgeschichte auch in anderer Hinsicht sehr merkwürdig ist.

Er war damals, als ich ihn zu behandeln anfing, 21 Jahre alt, und erfreute sich von jeher, aufser dem Uebel seines rechten Auges, einer vollkommenen Gesundheit. Das obere Augenlied desselben hing etwas tiefer als gewöhnlich herab, doch ohne die Pupille zu erreichen; er sah mit diesem Auge so wenig, dafs er die ihm nahe gebrachte Hand kaum erkennen konnte. Ob er damit jemals besser gesehen, wufste er sich nicht zu erinnern. Der Augapfel war ganz normal, nur die Pupille schien etwas erweitert, und die Regenbogenhaut starr; beim Schliefsen des linken gesunden Auges aber trat Beweglichkeit in die Iris, und die Pupille erweiterte sich noch mehr. Seit ungefähr zehn bis eilf Jahren litt Patient nebst häufigem Schnupfen an Jucken, Brennen, Röthe und Excoriation der Augenliedränder des rechten Auges, mit Verklebtseyn derselben am Morgen, und mit abendlicher Exacerbation. Diese sehr lästigen Erscheinungen verschwanden oft bis auf unbedeutende Spuren, kehrten aber immer wieder. Die innere Fläche des untern Augenliedes erschien etwas sammtartig und gleichmäfsig geröthet. Ohne weiter zu untersuchen, zweifelte ich nicht daran, dafs ich eine von jenen inveterirten catarrhalischen Ophthalmien mit einem ungewöhnlich starken amaurotischen Zustande des Auges vor mir habe, welcher letztere entweder in Folge des Augencatarrhs, oder ohne ursächlichen Zusammenhang mit demselben als eigene Krankheit auftrete.

Nachdem ich das Augenleiden des jungen Mannes durch drei Monate fruchtlos, wie alle meine Vorgänger, behandelt hatte, wurde es mir deutlich, dafs ich die wahre Natur desselben verkannt haben müsse. Ich umstülpte nun seine Augenlieder, was, wie er versicherte, noch von keinem seiner Aerzte geschehen war, und fanddie innere Oberfläche des obern Deckels in einer furchtbaren Entartung; die ganze Bindehaut desselben sah einem Stücke rohen, kirschrothen, weichen Fleisches ähnlich, das aufser den zahlreichen, ziemlich tiefen Spalten

oder Einkerbungen, keine Unebenheiten zeigte. Die Bindehaut des untern Augenliedes glich an jener Stelle, wo sie an den Augapfel gränzt, einer den Fischeiern ähnlichen Masse, deren Körner erst dann recht zum Vorschein kamen und hervortraten, wenn dieser Theil beim Umstülpen des Augenliedes angespannt wurde. Ich erstaunte eben so über meine unerwartete Entdeckung, wie jene Aerzte beschämt staunen, welche ein allgemeines Nervenleiden jahrelang mit allen möglichen Remediis nervinis umsonst bestürmen, dann erst den Unterleib untersuchen, und hier handgreifliche Anomalien entdecken, die schon längst Solventia und auflösende Mineralquellen gefordert hätten.

Ich liefs nun mit den vorigen Arzneimitteln aussetzen, und bestrich die innere Fläche der Augenlieder täglich mit der weifsen Präcipitatsalbe.

Erst nach vier Monaten trat kaum merkbare Besserung ein, doch einmal begonnen, machte sie merklichere Fortschritte; und mit dem allmälichen Schwinden der sarcomatösen Entartung der Augenliedbindehaut fing auch die amaurotische Amblyopie, doch nicht in gleichem Verhältnisse, zu schwinden an.

Nach fünfzehn Monaten war das enorm dicke, schwammige Aftergebilde des obern Augenliedes bis auf eine dünne Lage geschmolzen, und man sah den Knorpel schon deutlich zum Vorschein kommen. Das Sehvermögen hatte sich so weit gebessert, dafs der Kranke Menschen, Thiere und Wägen, wie in einen starken Nebel gehüllt, auf der Strafse in ziemlicher Entfernung erkannte, und nahe Gegenstände ihm im Zimmer wie umdämmert erschienen. Er versicherte, entferntere Objecte besser zu sehen, als nahe.

In dieser Zeit mufste er eine Reise nach Illyrien machen, und ich trug ihm auf, von Zeit zu Zeit die Salbe zu gebrauchen, und das Sehvermögen des sich erholenden Auges, zu Hause und im Freien, fleifsig zu üben.

Als er nach fünf Monaten zurückkehrte, war er schon im Stande, sich des ehemals blinden Auges auf der Jagd zu bedienen, sich der Gemälde auf den Wänden zu erfreuen, und gröfseren Druck zu lesen. Er erzählte mir, er habe das Auge sehr fleifsig im Freien an weiten Gegenständen geübt; durch einen Zeitraum von drei Monaten täglich zweimal in offener

See gebadet, dabei jedesmal mit geöffneten Augen untertaucht, und seit dieser Zeit sehr bedeutende Fortschritte im Sehen, vorzüglich im Sehen in die Ferne gemacht. Beim Lesen kleiner Schrift wankten und schwammen die Buchstaben hin und her. Von der ehemaligen Wucherung der Augenliedbindehaut war noch eine kleine Spur in beiden Winkeln des obern Augenliedes übrig, und der Knorpel desselben vollkommen rein. Die innere Fläche des untern Augenliedes hatte noch immer etwas Sammtartiges beibehalten; die untere körnerartige Masse aber hatte sich schon ganz aufgelöst. Unter dem Gebrauche der Solut. lap. div. cum laud. liq. Syd. et aceto lith. kehrten die Augenlieder zur vollkommenen Normalität zurück, und das Sehen wurde immer schärfer, das Hin- und Herwanken der kleinen Buchstaben geringer. Die sonst so lästigen Symptome des Augencatarrhs, das Jucken, Brennen, die Röthe und Excoriation der Augenliedränder mit Verklebtseyn derselben am Morgen und abendlicher Exacerbation blieben ganz aus.

Bei zwei Israëliten, wovon der eine zehn, der andere schon vierzehn Jahre an den Augen litt, hatte die flach wuchernde sarcomartige Mifsbildung der Augenliedschleimhaut so überhand genommen, dafs sie die innere Kante des untern und obern Augenliedrandes überragte; eine Erscheinung, die auf den übrigen Zustand der innern Augenliedfläche schon vor der Untersuchung schliefsen liefs.

Mehrmal fanden wir blofs und allein die untere Fläche der Augenlieder in einem villösen entarteten Zustande, wie folgendes Beispiel zeigt:

S. K., eine stupide Bauernmagd, 27 Jahre alt, von äufserst schlaffem Körperbaue und sehr cachectischem Aussehen, hatte ihr ganzes Leben hindurch mit der Scrophelsucht zu kämpfen. Jedes Jahr, besonders im Frühlinge, entstanden scrophulöse Geschwüre, blieben den ganzen Sommer offen, und schlossen sich im Herbste. Die Spuren davon trug sie noch am Körper. Ihre monatliche Reinigung war sehr frühzeitig unter heftigen Schmerzen eingetreten, und kehrte sehr unordentlich nach einem Viertel-, oft erst nach einem halben Jahre und immer sehr sparsam zurück. Vor drei Jahren litt sie an einer Augenentzündung; verflossenes Jahr lag sie durch volle zehn

Wochen an einem Nervenfieber darnieder. Die gegenwärtige Augenkrankheit hatte sie sich nach einer Verkältung vor längerer Zeit zugezogen, und bis jetzt gänzlich vernachlässiget.

Bei dem Examen auf der Klinik fanden wir den Unterleib der Patientin aufgetrieben; die Füfse sehr stark ödematös angeschwollen; die Haut trocken; Hitze, Durst, Abgeschlagenheit der Glieder; ziehende Schmerzen in den Schultern und den untern Extremitäten, reifsende Kopfschmerzen; den Puls frequenter als im normalen Zustande. An ihrem aufgedunsenen, blassen Gesichte waren die Lippen stark geschwollen, mit kleinen, seichten, speckichten Geschwürchen besetzt. Sie salivirte, doch läugnete sie standhaft jede syphilitische Ansteckung. Auch sprach sie eine genaue Untersuchung von diesem Verdachte frei. Eine Ophthalmia catarrhalis-rheumatica inveterata mit Pannus und einer Vorlagerung der rechten Regenbogenhaut gegen die Mitte der Hornhaut, hatte die Unglückliche an beiden Augen blind gemacht. An der innern Fläche der obern Augenlieder befand sich aufser häufigen Gefäfsramificationen keine Wucherung; die Schleimhaut der untern Augendeckel hingegen zeigte sich gleichförmig dunkelroth, sammtartig, ziemlich hoch angelaufen, doch ohne Granulation. Jeden Morgen waren die Augenlieder stark verklebt, voll gelber Crusten.

Nachdem durch innere Mittel die unterdrückte Transpiration der Haut wieder hergestellt, den übrigen Indicationen Genüge geleistet worden, und die vorgefallene Partie der Iris durch Betupfen mit Laud. liq. Syd. zum Theil zurückgetreten war: wurde die weifse Präcipitatsalbe einmal des Tages auf die innere Fläche des untern Augenliedes mittelst eines Miniaturpinsels aufgetragen. Von dieser Zeit an machte die Besserung auffallend rasche Fortschritte.

Nach dem Verlaufe eines Monats war vom Pannus kaum noch eine Spur übrig; besonders war die Hornhaut des linken Auges rein und glänzend, und das Sehvermögen auf derselben schon vollkommen hergestellt.

Zu Anfange des dritten Monats war die Patientin, nach vollständigem Rücktritt der Regenbogenhaut, auch im Stande, mit dem rechten Auge die kleinsten Gegenstände zu sehen.

In diesem Zustande wurde sie zu Ende des Schuljahres der Internistenabtheilung des Spitals übergeben.

Fast durchgängig sind Blennorrhöen der Luftröhre, der Lunge, des Darmkanals u. s. w. secundäre, eigene Krankheiten, Folgen acuter, catarrhalischer Entzündungen. Dasselbe findet auch beim Auge Statt. Vernachlässigte catarrhalische, catarrhalisch-rheumatische oder rheumatisch-catarrhalische Ophthalmien waren bei unsern Kranken gewöhnlich der Grund und Boden, aus dem sich die chronische Augenliedblennorrhoe unter dem gemischten und gleichzeitigen Einflusse mehrerer disponirenden und Gelegenheitsursachen, einer schlaffen Körperconstitution, eines allgemeinen Status pituitosus, einer herrschenden catarrhalischen Krankheitsconstitution, einer feuchten Witterung, dumpfiger Wohnung u. s. w. entwickelt hatte. Dieser Uebergang in chronische Blennorrhoe offenbarte sich bei mehreren Patienten der Klinik gleichsam unter unsern Augen mit einer Deutlichkeit, die keinen Zweifel über die Art ihrer Entstehung übrig liefs.

Oft waren aber die der chronischen Blennorrhoe zum Grunde liegenden catarrhalischen Entzündungen der Augen wieder nur Folge anderweitiger Störungen im Körper, wovon ich nur ein Beispiel anführe.

T. A., ein Dienstmädchen, 29 Jahre alt, hatte in ihrer Kindheit an mehreren scrophulösen Krankheitsformen gelitten. Vor mehreren Jahren war dieselbe an einem veralteten Pannus beider Augen auf der Klinik behandelt, und ohne Untersuchung und Berücksichtigung der Palpebralschleimhaut sehend entlassen worden. Kaum hatte sie sich aber einige Wochen auf dem Lande in verdorbener Stallluft aufgehalten, als sich die Verdunklung der Hornhäute, mit starker Beeinträchtigung des Sehvermögens neuerdings einstellte. Da sich mit Anfang des Winters ein catarrhalisches Allgemeinleiden dazu gesellte, wurde das Uebel an den Augen so arg, dafs sie zum zweitenmale auf der Klinik Hilfe suchen mufste. Sie klagte damals über einen reifsenden Schmerz in der Schläfegegend; die Augenliedränder waren jeden Morgen verklebt, geröthet, sie brannten und juckten; die etwas lichtscheuen Augen thränten; die Hornhäute erschienen trüb, matt und glanzlos. Unzählige

mehr oder weniger von Blut strotzende Gefäfse bildeten auf derselben von oben nach abwärts ein ziemlich dichtes Gefäfsnetz. Die Kranke erkannte nur grofse Gegenstände, und diese wie in einen starken Nebel gehüllt. Die nun zum erstenmale umstülpten obern Augenlieder brachten die höchst wahrscheinliche Grundursache der Recidive zum Vorschein; denn die ganze innere Fläche derselben befand sich in einem flachen, sammtartigen Wucherungszustande, und war mit dunkelrothen rundlichen Fleischhügelchen wie besäet. Nachdem die catarrhalischen Symptome und das Fieber beschwichtigt worden waren, wurde zum Gebrauche der weifsen Präcipitatsalbe mit sehr glücklichem Erfolge geschritten. Dessen ungeachtet verdunkelten sich die schon ganz reinen Hornhäute von neuem; und nachdem die Wucherungen der Schleimhaut zerstört waren, und die Kranke zum drittenmale ihr Sehvermögen wieder erhalten hatte, wurde sie 1826 mit folgendem Briefe nach Marienbad geschickt:

„Schon dreimal lag die Unglückliche, wegen pannöser Blindheit durch chronische Augenliedblennorrhoe, auf der Prager ophthalmiatrischen Klinik; die örtliche Krankheit wurde zwar jedesmal nach langer Zeit gehoben; aber die eigentliche Wurzel des Augenübels, welche auch die Recidiven bedingt, kann, wie ich glaube, nur der Kreuzbrunn von Marienbad zerstören. Für Unterleibsvollblütigkeit und venöse Stockungen bei gegenwärtiger Patientin sprechen: ihr einstiges scrophulöses Leiden; ihre Fettheit; ihr manchmal flechtenartiger, manchmal pustulöser Ausschlag am Körper, der sich seit ihrem vierzehnten Jahre sehr oft einstellt; ihre häufige catarrhalische und rheumatische Affection; ihr nicht seltenes Sodbrennen; ihre Blähungen und Hämorrhoidalbeschwerden; die Unregelmäfsigkeit ihres Stuhles; und endlich der auffallend gute Erfolg der auf der Augenklinik innerlich angewandten auflösenden Mittel. Ohne den Gebrauch Ihrer vortrefflichen Quellen fürchte ich mit Grund neue Rückfälle der Entzündung, wobei das Sehorgan leicht zerstört werden könnte. Ich mache daher von E. W. gütigem Anerbieten Gebrauch, die Arme ins Marienbader Armenhaus aufnehmen zu wollen, und benütze die erst unlängst eingetretene Heilung der Augen des

Mädchens, um, wie ich hoffe, sie für immer von einer Krankheit zu befreien, die das Unglück ihres Lebens ausmacht."

Im Jahre 1830 sah ich das Mädchen wieder; sie erzählte, sie habe seit der Cur in Marienbad, also seit vier Jahren, immer gesunde Augen gehabt.

Die in Rede stehende sporadisch vorkommende chronische Augenliedblennorhoe scheint auch unter gewissen Verhältnissen Ansteckungsfähigkeit zu besitzen, worauf die Anamnese bei einigen von unsern ambulatorischen Augenkranken hindeutete; und wie mich mehrere Fälle in meiner Privatpraxis mit grofser Wahrscheinlichkeit vermuthen lassen. Ich kenne Familien, wo alle, und andere, wo die meisten Mitglieder an diesem schleichenden, in das Lebensglück der Menschen äufserst feindlich eingreifenden Uebel leiden. Doch sehe ich diese umgeänderte, krankhaft wuchernde Vegetation der Augenliedschleimhaut auch häufig isolirt in zahlreicher Familie an einem Individuum jahrelang ohne Mittheilung haften.

Erst unlängst wurde auf die Augenklinik ein mit einer dreijährigen chronischen Augenliedblennorrhoe behaftetes Bauernmädchen aufgenommen, welche bei der ersten Untersuchung erzählte, dafs in ihrem kleinen Dorfe nebst ihrem Vater noch über dreifsig Personen schon seit sehr langer Zeit an dem nämlichen Augenübel, wie sie, leiden.

In der erwähnten und in mehreren andern Hinsichten verdienen von Walther's gehaltvolle Abhandlungen über die contagiöse Augenentzündung am Niederrhein *); Mueller's beachtungswerthe Beobachtungen **), und die Actenstücke über die contagiöse Augenentzündung ***) gelesen zu werden.

Die Prognose ist bei der chronischen Augenliedblennorrhoe im Allgemeinen nicht ungünstig, wenn das Uebel bald erkannt und zweckmäfsig behandelt wird. Schlaffer Körperbau,

---

*) Journal für Chirurgie und Augenheilkunde von Graefe und Walther, 2. Band, 1. St.

**) Die neuesten Resultate über das Vorkommen, die Form und Behandlung einer ansteckenden Augenliedkrankheit etc. von I. B. Mueller, Dr. der Med. und Chirurgie etc. Leipzig bei Hartmann, 1823.

***) Berlin, 1822 bei Reiner.

ein allgemeiner Status pituitosus, vorhergegangene erschöpfende allgemeine Krankheiten, Anlage zum Scorbut, Scrophelsucht, verjährte Unordnungen im Unterleibe, verdorbene Zimmerluft, schlechte Nahrung, Kummer und Sorgen, deprimirende Leidenschaften u. s. w. machen die Vorhersage minder günstig.

Chronische Augenliedblennorrhöen, bei denen die angewulstete Schleimhaut keine Granulationen, kein sammtartiges Gewebe, sondern ein gar nicht, oder nicht sehr, oder nur hie und da geröthetes, weifsliches, glattes, sehr dichtes, beinahe sehnichtes Gewebe zeigt, gleich dem durch chronische Entzündung manchmal knorpelartig verhärteten Zellgewebe des Magens, scheinen keine günstige Prognose zuzulassen. Zum Glück ist diese Entartung der Palpebralconjunctiva sehr selten. Wir hatten davon nur drei Fälle auf der Augenklinik; die örtliche Anwendung der Scarificationen, der weifsen und rothen Quecksilbersalbe, der brenzlichen Holzsäure, der Auflösung des salpetersauren Silbers; Alles blieb fruchtlos, und brachte nicht die geringste Veränderung in der kranken Schleimhaut hervor; nur das theilweise leichte und sehr vorsichtige Aetzen mit Lap. infern. schien in einem Falle auf diese Art Entartung sehr heilsam einzuwirken; aber leider verliefs der Patient die Klinik zu zeitig, um ein vollständiges Resultat dieses Curversuches angeben zu können.

Blofs nach meiner, eines Einzelnen bisherigen Erfahrung zu urtheilen, dauert der chronische Augenliedschleimfluss, einmal begonnen, jahrelang fort, und heilt nie ohne ärztliche Hilfe. Wenigstens ist mir kein einziges Beispiel vorgekommen, wo die Natura medicatrix geholfen, was beim Augencatarrh sehr häufig der Fall ist; eine Hartnäckigkeit, welche die chronische Augenliedblennorrhoe z. B. auch mit den Lungen-Blasen-Intestinalblennorrhöen gemein hat.

Wo Dyscrasien mit im Spiele waren, ging die Besserung, was bei allen Arten der Blennorrhoe der Fall ist, sehr langsam und nie ohne den Gebrauch innerer Mittel von Statten; indem das Dyscrasische des Gesammtorganismus sich auf das innigste mit der örtlichen Entzündung verbindet, sie verunreinigend, verschlechternd, mit ihr in ein Ganzes verschmilzt, und so den eigentlichen Grund ihrer hartnäckigen Dauer bildet.

Die chronische Augenliedblennorrhoe wird manchmal Monate-, Jahrelang ohne nachtheilige Folgen getragen; eben so wie chronische Blennorrhoe der Lunge, des Darmkanals, der Harnröhre. Doch ist häufig die chronische Augenliedblennorrhoe, ungeachtet ihres milden Verlaufes, äufserst gefährlich, wenn sie lange Zeit hindurch ohne zweckmäfsige Behandlung bleibt; eine Gefahr, welche das Auge mit andern ähnlich leidenden Organen theilt. Wie oft geht nicht ein Lungenschleimfluſs in eine Peripneumonia notha oder in wirkliche Lungensucht über! ein Blasenschleimfluſs in Vereiterung der Blase! der Nasenschleimfluſs in Ozaena! u. s. w.

Wir hatten im verflossenen Schuljahre einen solchen traurigen Fall auf der stabilen Klinik.

W. R., ein fünf und zwanzigjähriger, ziemlich robuster Pferdeknecht vom Lande, zog sich schon in seinem siebzehnten Lebensjahre als Schlosserlehrling durch den häufigen Wechsel von Hitze und Kälte und den Einfluſs des vielen Staubes in einer dunklen, schmutzigen Werkstätte ein Augenleiden zu, das ihn seitdem nie wieder verliefs, und der Angabe der Erscheinungen nach, eine chronische Augenliedblennorrhoe nicht verkennen läfst. Durch sieben Jahre machte dieses Leiden alle Frühlinge und Herbste, also zu einer Jahrszeit, in der catarrhalische oder rheumatische Krankheiten zu herrschen pflegen, heftige Exacerbationen, die oft so stark waren, dafs bei ärztlicher Behandlung allgemeine und örtliche Blutentziehungen angestellt wurden. Auf die Wurzel des Uebels selbst wurde aber nie Rücksicht genommen.

Im Winter des Jahres 1830 erfolgte nach einem mehrtägigen Aufenthalte in freier Luft, bei sehr strenger Kälte, eine neue Verschlimmerung, welche aber, da sie einige Tage nicht geachtet wurde, schnell in eine heftige, acute Bindehautblennorrhoe überschlug. Am neunten Tage nach dem Auftreten der letzteren, nachdem beide Hornhäute durch den Eiterungsprocefs schon zerstört waren, brachte man den Unglücklichen auf die Klinik.

Theils bei den obigen, theils bei andern chronischen Augenliedblennorrhöen meiner Privatpraxis sah ich in ihrem Verlaufe noch andere sie begleitende Anomalien, wie sie

nicht auffallender als Nachkrankheiten der furchtbaren, rasch verlaufenden acuten Bindehautblennorrhoe zum Vorschein kommen, und zwar namentlich folgende:

Wirkten auf das, mit der chronischen Augenliedblennorrhoe behaftete Individuum solche Schädlichkeiten ein, welche die acute Bindehautblennorrhoe bedingen, so entwickelte sich die acute Form mit äufserst gefährlichem Verlaufe.

Wurde durch die lange Dauer der catarrhalischen Excoriation und während der blennorrhoischen Entzündung die Fläche des Augenliedrandes zerstört; ging seine innere Kante durch Abrundung verloren: so bekamen die Augenliedhaare eine falsche Richtung nach einwärts, und legten sich an den Augapfel an, Trichiasis.

War die schleichende Entzündung der Augenliedschleimhaut bis auf den Tarsus durch die Knorpelhaut eingedrungen, so entstand, in Folge krankhafter Veränderungen desselben, entweder am obern oder untern Augendeckel, oder an beiden zugleich eine Einwärtskehrung der Augenliedränder, Entropium. Dieses Mittheilen und Vorgreifen der chronischen Entzündung aus der Sphäre der Schleimhaut sehen wir auch bei andern Organen; Sectionen zeigen uns z. B. bis auf das Muskellager eingedrungene Entzündung der Blasenschleimhaut. So fand Gendrin die Knorpelringe der Bronchien mit der chronisch entzündeten, violetten, deutlich verdickten Schleimhaut verschmolzen; diese Knorpel schienen in ein faseriges Gewebe verwandelt zu seyn, welches man durch die Zergliederung nicht mehr von der Schleimhaut trennen konnte *).

Die stark überhand nehmende Wucherung der Bindehaut des untern Augenliedes verursachte öfters eine Umstülpung desselben, Ectropium palpebrae inferioris sarcomatosum **).

Das obere Augenlied konnte bisweilen wegen Anwulstung seiner innern Fläche von dem Levator palp. nicht gehörig

*) Dr. Gendrin's anatomische Beschreibung der Entzündung und ihrer Folgen in den verschiedenen Geweben des menschlichen Körpers, übersetzt von Dr. Julius Radius etc. Leipzig, bei Hartmann, 1828, I. B. S. 514.

**) Ein Ectropium ohne sarcomatöser Entartung. (Siehe Weller's Handbuch, I. Taf. 1. Fig.)

gehoben werden und hing etwas tiefer herab, Vorfall des obern Augenliedes, Ptosis palp. superioris.

Hatte die schleichende Entzündung in der Augenliedschleimhaut durch catarrhalische oder anderartige Einflüsse plötzlich gesteigert, sich dem Augapfel mitgetheilt, so entstanden nach Verschiedenheit der sich dazu gesellenden Complicationen wie an den Darmzottenhäuten, Geschwüre und Fisteln der Hornhaut; Vorfälle der Regenbogenhaut; Ausschwitzungen von plastischer Lymphe zwischen die Blätter der Hornhaut; eiteriger Schwund der Cornea; Atrophie des Augapfels.

Wurde im Verlaufe solcher Entzündungen die Capsel der wässerigen Feuchtigkeit consensuell ergriffen, und in eine erhöhte krankhafte Thätigkeit versetzt, so war eine Wassersucht der Augenkammer und eine Ausdehnung der Hornhaut die Folge, Hydrops camerae oculi anterioris *); wie Ascites in der Ruhr, Brustwassersucht in Lungenblennorrhöen die Folge eines consensuellen, entzündlichen Zustandes des Darm- und Rippenfelles ist. Diese durch die chronische Augenliedblennorrhoe verursachte Augenwassersucht erschien uns immer mit einem dichten Pannus gepaart, niemals als reines Extensionsstaphylom, Staphyloma corneae pellucidum **).

Bei einem alten Weibe vom Lande, das später, des ausgebrochenen Wahnsinnes wegen, auf die Abtheilung der Irren transferirt wurde, kam eine, vielleicht blofs durch das Alter bedingte Cataracta capsul.-lenticularis am linken Auge zum Vorschein, nachdem die Hornhäute vom Pannus befreiet, ihre Durchsichtigkeit wieder erhalten hatten.

So wie beim inveterirten Augencatarrh, zeigten sich auch bei dieser Krankheitsform Amblyopien torpider Art.

Diese angegebenen Anomalien waren doch nur sehr seltene Erscheinungen der chronischen Augenliedblennorrhoe im Vergleiche mit dem vasculösen Augenfell, welches sehr häufig vorkam; und oft in einem Grade von Ausbildung, die nicht die geringste Spur von der Hornhaut entdecken liefs, und den Unglücklichen mit ewiger Nacht umgab. Von den

*) Weller's Handbuch. II. Tafel, 9. Figur.
**) Weller's Handbuch. II. Tafel, 2. und 3. Fig.

oben angeführten 105 mit chronischer Augenliedblennorrhoe Behafteten litten mehr als die Hälfte der Individuen am Pannus.

Das Bestreichen eines vasculösen Augenfells mit Laud. liq. Syd., der Tinct. galb., dem Acido muriat., das Scarificiren, das Ausschneiden desselben u. s. w. sind beim Obwalten der blennorrhoisch entarteten Augenliedbindehaut blofs palliative Mittel; ohne Hebung der krankhaften Vegetation in der Augenliedschleimhaut, und gänzlicher Tilgung seiner Producte in derselben ist keine radicale Heilung möglich; indem von da aus das scheinbar gehobene Leiden immer von neuem beginnt, und das Sehvermögen nicht selten rettungslos für die ganze Lebenszeit aufhebt.

Auch die ins Auge und auf den Pannus gestreuten Pulver von Calomel, rothem und weifsem Quecksilberpräcipitat *) scheinen, nach dem folgenden Versuche zu schliefsen, der freilich einzeln nichts entscheidet, auf den eigentlichen Herd der Augenkrankheit nicht zu wirken.

F. D., ein acht und zwanzigjähriges, phlegmatisches Landmädchen von aufgedunsenem Körperbaue, litt seit vier Jahren an Augenschmerzen, Lichtscheue und Thränenflufs. Wir fanden die Schleimhäute aller Augenlieder fein körnerartig entartet, einen Pannus beider Augen, und das Sehvermögen fast gänzlich aufgehoben. Uebrigens klagte die Patientin über Jucken, Brennen und Verklebtseyn der Augenlieder ohne Lichtscheue und Thränenflufs, der Gesammtorganismus befand sich im gesunden Zustande.

Wir streuten Calomelpulver täglich zu einem halben, dann zu einem ganzen Gran in beide Augen; es erfolgte gar keine Reaction, und keine Besserung. Kräftiger wirkte der weifse Präcipitat täglich zu einem Achtel, dann ein Viertheil Gran in jedes Auge gestreut; die Kranke klagte nach jedesmaliger Anwendung über stechende und brennende Schmerzen, Licht-

---

*) Einige Bemerkungen und Erfahrungen über die Behandlung der veralteten Ophthalmie mit Mercurialoxyd in trockener Form vom Regierungs- und Medicinalrathe Fischer in Erfurth, in Langenbeck's neuer Bibliothek für die Chirurgie und Ophthalmologie. 1822, III. Band. 4 Stück, S. 511.

scheue und Thränenflufs; Erscheinungen, die nach einer halben Stunde aufhörten. Unter dem Gebrauche dieses Mittels wurden zwar die Hornhäute immer reiner, heller, aber das Hauptübel, die Entartung der Schleimhäute, blieb unverändert.

Gleiche Wirkung äufserte der rothe Präcipitat.

R. Merc. pr. rubri gr. quatuor,
Sacch. albiss. dr. unam.
M. exactiss. d. sig.

Mit einem Pinsel täglich einmal einige Gran in beide Augen einzustreuen. Bei dem Gebrauche dieses Pulvers trat jedesmal Niesen, und ein bald vorübergehender Schmerz in den obern Zähnen ein.

Die Hornhäute hatten sich durch die beiden letztern Mittel ganz aufgehellt, und das Sehvermögen war zurückgekehrt; aber der Herd der Krankheit war derselbe, die Granulationen der Conj. palp. waren dieselben wie im Anfange unserer Behandlung vor eilf Wochen.

Nun wurde der Lap. inf. in Gebrauch gezogen; er tilgte die körnerartigen Wucherungen in dem Zeitraume von neunzehn Tagen; die weifse Präcipitatsalbe vollendete dann die Heilung.

Aus den auf der Augenklinik und in der Privatpraxis häufig angestellten Versuchen beim Pannus, als secundärer Krankheit der chronischen Augenliedblennorrhoe, wird die Erfahrung bestätigt, dafs der weifse Quecksilberpräcipitat, in Salbenform in die umstülpten Augenlieder eingerieben, unter die heilsamsten Mittel wider den chronischen Augenliedschleimflufs gezählt werden müsse *). Der Pannus schwand jedesmal mit der Abnahme der blennorrhoischen Krankheit der Schleimhaut des Augenliedes.

Die gewöhnlichste Form war:

R. Axung. porci rec. dr. unam
Merc. praec. albi gr. unum
M. exactissime f. ung. ophthalm. s.

Einmal des Tages die Quantität einer Linse in die umstülpten Augenlieder mittelst eines Miniaturpinsels einzureiben.

---

*) Siehe Mueller's angeführtes Werk.

Trat Verschlimmerung ein, wie das anfänglich oft geschieht, so wurde das Einpinseln einige Tage unterlassen, bis die Reaction vorüber war.

Vorsichtig und nach und nach wurde der weifse Präcipitat in der Salbe bis auf ungefähr zehn bis zwölf Gran vermehrt.

M. M., ein Schneider, 37 Jahre alt, war vor eilf Monaten von einer catarrhalisch-rheumatischen Entzündung der Augen ergriffen worden, die mifshandelt in eine acute Blennorrhoe überging. Nach deren Verlaufe hatte sich ein Pannus beider Augen mit aufgehobenem Sehvermögen ausgebildet. Die innere Fläche der untern Augenlieder zeigte sich bei der Untersuchung sammtartig angelaufen, bläulich roth, hie und da mit kleinen, fleischartigen Wucherungen besetzt; jene der obern Lieder stark wuchernd, voll Granulationen, ganz so, wie sie Rust, Graefe und die übrigen Schriftsteller als Nachkrankheit der ägyptischen Augenentzündung beschreiben. Dabei war Lichtscheue und Thränenflufs. Uebrigens war der Blinde, aufser der pannösen Blindheit, vollkommen gesund.

Wir verordneten die weifse Präcipitatsalbe, drei Gran auf eine Drachme, und brachten davon die Quantität einer Linse mittelst eines Miniaturpinsels täglich einmal durch sanftes Einreiben auf die umstülpten Augenlieder.

Den dritten Tag trat starke Verschlimmerung ein, vielleicht blofs in Folge der zu starken Dosis vom Präcipitat, die Augen wurden lichtscheu, thränten mehr, das Gewebe von Gefäfsen wurde noch dichter, succulenter, die Gefäfse strotzten von Blut.

Wir liefsen die Salbe nun einige Tage aussetzen, und die Augen blofs beschatten; sie kehrten in Kurzem zu ihrem vorigen Zustande zurück. Nun wandten wir neuerdings die Salbe auf obige Art an, welche Patient von nun an mit auffallender Besserung recht gut vertrug. Nach einem Monate waren die Hornhäute beider Augen bereits so weit aufgehellt, dafs der Kranke schon einzelne Buchstaben zu erkennen im Stande war. Die Salbe wurde nach und nach verstärkt, und die Heilung ging rasch vorwärts. Nach sieben Wochen verliefs der Mann geheilt voll Freude und Dank die Augenklinik.

Wurde bei dem eben erwähnten Patienten die Salbe versuchsweise zweimal des Tages angewandt, so erfolgte jedesmal eine heftige Reaction, und die Nothwendigkeit, einige Tage die Anwendung zu unterlassen. In jenen Fällen, wo die Salbe besser vertragen wurde, geschah die Einreibung derselben zweimal des Tages.

Bei starken Auflockerungen der Scleroticalbindehaut, und bei grofsen Hornhautgeschwüren wurde nebst der Anwendung der weifsen Quecksilbersalbe das Laud. liq. Syd. ein-, auch zweimal des Tages ins Auge geträufelt.

Ein acht und vierzigjähriges, sanguinisch-cholerisches Weib vom Lande, K. S., wurde nach vielem Weinen, da vor anderthalb Jahren die Flamme ihre Habe verzehrt hatte, im Monat Februar von einem Augencatarrh ergriffen, unter Begleitung häufiger Catarrhalzustände auch anderer Schleimhäute, vorzüglich der Nase und der Luftröhre. Das Augenleiden hatte sich allmälich bis zum siebenten Juli, an welchem Tage sie in der Klinik Hilfe suchte, immer höher gesteigert.

Wir fanden sämmtliche Augenlieder etwas geschwollen, besonders an ihren hellrothen, stark excoriirten, mit gelben Crusten besetzten Rändern; die Schleimhaut derselben sehr stark sammtartig angewulstet, dunkelroth; nur die der obern Augenlieder zeigte hie und da granulirende Stellen, zwischen denen ein gelber, zäher Schleim eingesenkt lag. Die Bindehaut der Sclerotica am rechten Auge war in ihrer Peripherie, besonders im innern Winkel, ebenfalls ziemlich hoch aufgelockert, doch gegen die Cornea ging diese Auflockerung in ein deutlich ausnehmbares Gefäfsnetz über, zwischen welchem die Sclerotica weifslich durchsah. Das Bindehautblättchen der Cornea des genannten Auges war matt, succulent, von einzelnen, sehr feinen Gefäfsen durchzogen; es befand sich auf dieser Cornea, beinahe in ihrer Mitte, nur wenig nach oben und innen, ein unreines, offenes, trichterförmiges Geschwür, rundlich, eine Linie breit. Die Bindehaut der Sclerotica des linken Auges war in ihrem ganzen Umfange gleichförmig, sammtartig, dunkelroth aufgelockert, so, dafs sie rings um die Cornea eine, eine halbe Linie hohe Wulst bildete; die Hornhaut dieses Auges zeigte ebenfalls nächst ihrer Mitte,

nur etwas nach aufsen, ein an Form, Beschaffenheit und Gröfse mit jenen der linken Cornea übereinstimmendes Geschwürchen; das Bindehautblättchen war hier trüber und matter, und von den Rändern der Hornhaut her drohten eng an einander gedrängte, feine, fast concentrisch gegen die Mitte der Hornhaut verlaufende Blutgefäfse einen Pannus zu bilden. Das Sehen war sehr trübe, die Lichtscheue gering; aber um so mehr belästigte ein häufig wiederkehrender, zum Scheitel sich fortpflanzender, drückender Stirnschmerz, welcher der Kranken oft den Schlaf raubte.

Wir gaben am ersten Tage:

R. Rad. gram. unc. unam
Coq. s. q. aq. p. $\frac{1}{2}$ hor.
In colat. unc. sex.
solve
Arcan. duplic. unc. semis
Extr. liquirit. dr. semis.
M. d. sig. Alle zwei Stunden zwei Efslöffel.

Pechvesicatore hinter die Ohren, und warme Kräuterkissen über die Augen.

Es erfolgten mehrere flüssige Stühle; am andern Tage war der Kopfschmerz verschwunden. Nun träufelten wir Sydenham's flüssiges Laudanum erst ein-, dann täglich zweimal auf die Mitte jeder Hornhaut, und bestrichen die innern Flächen der Augenlieder eben so oft mit einer Salbe aus Merc. praecip. alb. gran. uno, axung. porc. dr. una. Nach und nach stiegen wir in der Dosis des weifsen Präcipitats.

Unter der genannten Therapie war binnen vierzehn Tagen die Geschwulst der Scleroticalbindehaut gehoben, die Schleimhaut der Augenlieder beinahe zu ihrer Normalität zurückgekehrt, nur hie und da noch leicht geröthet, die der Sclerot. zeigte nur noch an ihrem äufsersten Umfange einzelne Blutgefäfse; die Cornea des rechten Auges war rein, von Geschwürchen nur eine kleine Spur vorhanden; eben so verhielt sich die linke Hornhaut. Schleim und Thränensecretion waren normal, das Sehvermögen vollkommen hergestellt. Die Kranke wurde am 27. Juli geheilt entlassen.

Folgte auf die alleinige Anwendung der verstärkten weifsen

Quecksilber - Salbe keine Besserung mehr, so setzten wir das Laud. liq. Syd., etwa einen Scrupel, zu einer Drachme Salbe zu.

Wurde dieser Zusatz nicht vertragen; oder widerstand die entartete Bindehaut auch dann noch der weitern Einwirkung der Salbe: so wurde das Cuprum sulphur. in steigender Gabe in Gebrauch gezogen.

R. Axung. porci dr. unam;
Cupri sulphur. gr. tria — octo.
M. exactiss. f. ung. ophthalmicum.

Nach einiger Zeit wandten wir wieder den weifsen Präcipitat erst in verminderter, dann in steigender Dosis an.

Im Sommer mufsten die Salben mit Wachs versetzt werden.

R. Axung. porci rec. drachmam;
Cerae alb. gr. quatuor.
Liquefiant et triturando semirefrigeratis
adde
Merc. pr. alb. vel cupr. sulph. gran. —
M. exactissime f. ung. ophthalmicum.

Nachdem wir auf diese Art die Schleimhaut der Augenlieder von ihrem krankhaften Vegetationstriebe und ihren Afterproducten zum Theil befreit hatten, suchten wir in Fällen grofser Erschlaffung in dem atonischen Gebilde, auch durch Anwendung tonischer Mittel eine frische Thätigkeit zu wecken, indem wir das Collyrium adstringens luteum *) zu Hilfe nahmen, welches in Form eines lauen Umschlages oder mit gleichen Theilen destillirten Wassers verdünnt, einigemal des Tages ins Auge geträufelt, die ersprieſslichsten Dienste leistete.

War die chronische Augenliedblennorrhoe durch ein Allgemeinleiden, z. B. durch Dyscrasien, eine schleimige Körperconstitution, begründet: so mufste, nebst der örtlichen Behandlung, durch innere Mittel auf den Gesammtorganismus gewirkt werden. Eben so wenig wird der langwierige Schleimfluſs der Lungen, der Geschlechtsorgane, des Mastdarms, das chronische Schleimerbrechen, bloſs durch örtliche Mittel

*) Seite 49.

geheilt, wenn das örtliche Uebel aus dem Allgemeinleiden seine Nahrung zieht.

Mit der Abnahme und gegen das Ende der Krankheit wurde es nothwendig, die Dosis des weifsen Präcipitats in der Salbe bedeutend zu vermindern; Patienten, die sonst zehn bis zwölf Gran recht gut vertragen hatten, vertrugen jetzt kaum zwei Gran ohne heftige Reaction des Auges.

Es ist höchst erfreulich zu sehen, wie unter dieser Behandlung gänzlich verdunkelte Hornhäute sich aufhellen; und beneidenswerth ist der Lohn, der dem Arzte in seinem Innersten zu Theil wird, wenn er sieht, wie Traurigkeit und Kummer in den Gesichtszügen des tiefgebeugten Patienten sich allmälich verlieren, und Heiterkeit und Freude mit dem langentbehrten Sehvermögen ins Antlitz des durch ihn Beglückten zurückkehren.

Zu bedauern ist bei der eben angegebenen Curart, dafs sie in vielen Fällen sehr lange dauert, und das Umstülpen der Augenlieder sammt dem Einstreichen meistens vom Arzte selbst vorgenommen werden mufs. Die Auffindung einer Heilmethode, welche schneller zum Zwecke führte, und deren Anwendung dem Patienten überlassen werden könnte, wäre daher eine grofse Wohlthat für die bedeutende Anzahl der durch die chronische Augenliedblennorrhoe erblindeten Menschen.

Da die Jodine ein Schwinden drüsiger Aftergebilde bewirkt, und bekanntlich Anwulstungen der Schleimhäute hebt, so machen wir jetzt in dieser Beziehung Versuche mit der Salbe aus dem jodsauren Kali.

Unter den mancherlei Mitteln, die, um die Heilung in kürzerer Zeit zu bewerkstelligen, schon versuchsweise auf der Klinik gebraucht wurden, bewährte sich der trockene Lap. infern. bis jetzt noch immer am besten. Wir bestreichen damit vorsichtig und immer nur theilweise, die granulirende Fläche, und halten das Augenlied so lange umstülpt, bis das Arzneimittel vollkommen ausgewirkt hat. Dies Verfahren wiederholen wir in längeren oder kürzeren Zeiträumen, gewöhnlich über den andern Tag, bis alle Granulationen zerstört sind, worauf wir dann obige Salbe anwenden.

Auf diese Art wird die Dauer der Cur bedeutend abgekürzt,

besonders in jenen seltenen Fällen, wo sich einzelne Wucherungen sehr stark über die übrigen Granulationen erheben, wenn diese vor der Anwendung des Höllensteins durch die Scheere entfernt werden.

A. K., ein robustes, zwanzigjähriges Dienstmädchen vom Lande, war schon seit fünf Jahren augenkrank. Selten verliefs sie auf einige Monate die Krankheit; sie kehrte immer wieder, ungeachtet sie häufig ihre Augen von herumziehenden Zigeunern segnen liefs. Der Verlust ihres Sehvermögens zwang sie endlich, die Hilfe des Spitals anzusprechen. Bei der Untersuchung fanden wir kein Allgemeinleiden, hingegen alle Symptome einer catarrhalisch-rheumatischen Ophthalmie mit pannusartiger Verdunklung beider Hornhäute, und ein offenes Eitergeschwür im linken Auge; die Schleimhäute der untern Augenlieder sammtartig, die der obern körnerartig wuchernd, einzelne Granulationen von ungeheuerer Gröfse.

Nach dem Gebrauche der innern Mittel und der Solut. lap. div., der Kräutersäckchen, der Epispastica hinter die Ohren, verschwanden die stechenden Schmerzen, die Lichtscheue und der Thränenflufs; das Geschwür auf der Cornea des linken Auges schlofs sich.

Nun wurde der Herd ihres langwierigen Augenübels zerstört, die gröfseren Wucherungen der Schleimhaut der obern Augenlieder wurden mittelst der Cooperschen Scheere weggeschnitten, die Ueberreste mit Lap. infern. betupft, und die sammtartige Metamorphose mit der weifsen Quecksilbersalbe bestrichen.

Die Kranke wurde hierauf im Zustande der Reconvalescens aus der Klinik entlassen, und dem Physicate der ständischen Augenheilanstalt übergeben.

3. Acute Augenlied- und Augapfelblennorrhoe. — *Blepharo- et ophthalmoblennorrhoea acuta.*

So wie der Catarrh der Luftröhre unter dem Einflusse ungünstiger Verhältnisse in eine Peripneumonia notha, die catarrhöse Entzündung der dicken Gedärme in eine entzündliche Ruhr sich verwandelt, und mit dem Tode endet: eben so

leicht kann der Augencatarrh unter ähnlichen Umständen, bei fortwährenden schädlichen Einflüssen, in eine acute Bindehautblennorrhoe und den Tod des Sehorgans übergehen.

Von den neun und fünfzig mit der acuten Bindehautblennorrhoe behafteten Individuen der stabilen Klinik verliefsen vierzig geheilt und sehend das Spital, doch verloren fünf von diesen, jeder ein Auge; drei Patienten wurden mit schon zerstörter Hornhaut auf die Klinik gebracht, und daher ohne Sehvermögen nach gehobener Entzündung entlassen. Zwei Individuen verloren ihr leidendes Auge während der Behandlung; ein Patient kam wegen sich entwickelnder verwandter Phthisis pituitosa während des Schuljahres auf eine andere Abtheilung des Spitals; die übrigen dreizehn wurden mit Anfang der Ferien, meistens in gebessertem Zustande übersetzt, oder nach gehobener Gefahr zu erblinden, dem Physicate der ständischen Augenheilanstalt zur fernern Behandlung übergeben.

Acht derlei Augenkranke kamen nebst dem blofs ambulatorisch auf die Augenklinik.

Diese gefährlichste der gewöhnlichen Augenentzündungen kam uns nur fünfmal als blofse Augenliedblennorrhoe vor; bei den übrigen Individuen war nebst den Augenliedern auch der Augapfel mit ergriffen.

Mit wenigen Ausnahmen gehörten die erwähnten Augenkranken alle zum weiblichen Geschlechte, und waren fast durchgängig dienende Mädchen in niedern Dienstverhältnissen, in dem Alter von achtzehn bis dreifsig Jahren. In der Privatpraxis sind es vorzüglich neugeborne Kinder, welche an dieser Krankheitsform behandelt, und wovon mehrere ambulatorisch gezeigt wurden. Diese Beobachtung stimmt mit jener von Bichat überein, welcher in seiner Anatomie behauptet, dafs nach dem Alter von dreifsig Jahren das Schleimhautsystem des Unterleibes über jenes in der obern Hälfte des Körpers vorherrsche, und dann ein entgegengesetztes Thätigkeitsverhältnifs Statt finde.

Bei allen Patienten begann die in Rede stehende Krankheit mit einem lästigen Jucken und Brennen, dem Gefühle eines fremden Körpers oder Druckes, seröser Absonderung

der mit unzähligen rothen Gefäfsverzweigungen durchzogenen Augenliedbindehaut, Verkleben der immer gerötheten, oft aufgeätzten Ränder der Augendeckel und Nichtvertragen des Sonnen- oder Kerzenlichtes. Diese dem Augencatarrhe eigenthümlichen Erscheinungen hielten manchmal kaum vier und zwanzig Stunden, häufiger aber sechs bis sieben Tage, ja oft Wochen und sogar Monate lang an, worauf sich die acute Blennorrhoe mit allen ihren Phänomenen entwickelte, ihren Ursprung stets in den anschwellenden Schleimhäuten der Augenlieder nehmend, und sich hierauf auf die Bindehaut der Sclerotica verpflanzend.

Die acute blennorrhoische Bindehautentzündung erschien aber nicht unter einer und derselben Form; die schleimhäutige Natur des Gebildes selbst und das Vorherrschen der in demselben vorhandenen Lymphgefäfse, die Menge und Eigenthümlichkeit der von aufsen einwirkenden Schädlichkeiten, der allgemein herrschende Krankheits-Character *), die bei verschiedenen Individuen verschiedenen äufseren und inneren Verhältnisse des Gesammtorganismus, als z. B. Körperconstitution, Alter, Geschlecht, bestimmte Lebensperioden, Gemüthsarten, Leidenschaften, Stand, Gewerbe, Qualität der Nahrungsmittel u. s. w. brachten mannigfache Modificationen in dem Entzündungsprocesse zu Wege; obschon das Wesen desselben immer dasselbe blieb.

a. Acute Bindehautblennorrhoe α. mit torpidem Character.

Die meisten der auf der Klinik behandelten acuten blennorrhoischen Bindehautentzündungen zeichneten sich durch krankhaft gesteigerte Productivität bei tiefem Standpuncte der Irritabilität und Sensibilität aus; sie trugen einen offenbar torpiden Character an sich. In diesen Fällen erschien die äufsere Oberfläche der Augenlieder, besonders des obern, mehr oder weniger stark angeschwollen. Diese oft furchtbare grofse Geschwulst der unbeweglichen Augendeckel hatte eine

*) Ueber die Augenkrankheiten in den verschiedenen Jahreszeiten; von A. Sentrup, Physicus etc. Münster bei Fr. Regensberg 1831.

blaugraue, dunkelbraun-, oder violettrothe Tünchung, war schlaff, weich, teigicht anzufühlen, und bei der Berührung ganz unempfindlich. Dabei waren oft die Augenliedränder und ihre Winkel wund, nicht selten auch nach aufsen mehrere Linien herab roth und des Oberhäutchens beraubt, excoriirt. Aus der geöffneten Augenliedspalte flofs ein dicker, gelber, eiterartiger Schleim über die Wangen herab, welcher aus der zur vollkommenen Schleimhaut umgewandelten Bindehaut häufig abgesondert, auch oft von selbst von Zeit zu Zeit aus den geschlossenen Augenliedern hervorquoll. Die Bindehaut an der innern Fläche der Augendeckel war in eine weiche, dunkelrothe Geschwulst mit bläulichem Schimmer erhoben. Diese hoch aufgetriebene Schleimhaut hatte bei den meisten Kranken ein feinkörniges, drüsenförmiges Aussehen; nach und nach beim Sinken der Geschwulst erhoben sich die krankhaft entwickelten Schleimhautpapillen als kleine, runde Fleischhügelchen von verschiedener Gröfse in unzähliger Menge; bei andern war die Geschwulst glatt, eben, ohne Spur von Granulationen. Am untern Augenliede zeigten sich seltener solche zarte körnige Auswüchse; doch behielt seine Schleimhaut viel länger ihre schwammige, sammtartige Auflockerung bei.

Meistens war bei der Blennorrhoe mit torpidem Character der Augapfel von dem pathologischen Processe mit ergriffen; nur äufserst selten fand davon eine Ausnahme Statt. Die Bindehaut desselben bildete hohe Wülste, unförmige, bewegliche Lappen, welche um die, wie in einer Grube liegende Hornhaut gelagert, den Rand derselben mehr oder weniger bedeckten. Nicht selten war diese sehr blafs- oder dunkelrothe Geschwulst der Conj. bulbi ziemlich gleichförmig, hatte blofs hie und da Einkerbungen, immer aber bei diesem Character ein weiches, träges, schlaffes Ansehen, und äufserte bei Berührungen keine Empfindlichkeit. Bei keinem der Patienten offenbarten sich in der Wucherung der Augapfelbindehaut Granulationen wie bei der Augenliedbindehaut. Die Kranken klagten, aufser dem lästigen Gefühle eines Druckes, über keine Schmerzen, und auch die Lichtscheue war stets unbedeutend.

Werfen wir bei der Betrachtung der acuten Augenblennorrhoe einen vergleichenden Blick auf die acuten Blennorrhöen anderer

Organe des menschlichen Körpers, so zeigt sich, dafs die erstere nach den nämlichen pathologischen Gesetzen, wie die übrigen, beginnt, verläuft und endiget.

Das bald in ein schmerzhaftes Brennen übergehende Jucken findet sich auch in der ersten Entwickelungsstufe des Trippers und als Kitzeln in der blennorrhoischen Entzündung der Schleimhaut der Nase, des Rachens, der Respirationsorgane. Die täuschende Empfindung von etwas Fremdartigem unter dem Augenliede kommt auch bei der Entzündung der Schleimhaut des Ohres vor, wo der Kranke glaubt, dasselbe sey durch einen fremden Körper verstopft; bei der Entzündung der Rachen- oder Bronchialschleimhaut; ein ähnliches täuschendes Gefühl, sich des nicht vorhandenen Darmkotes zu entledigen, äufsert sich auch in der Ruhr. Röthe in dichten Gefäfsverzweigungen und seröse Absonderung ist ein gemeinschaftliches Attribut der beginnenden Entzündung aller Schleimhäute; dies Serum hat oft eine solche Schärfe, dafs es die Mündungen des Mastdarms, der Harnröhre, der Scheide, der Nase u. s. w. aufätzt. Die Empfindlichkeit gegen naturgemäfse Reize gibt sich bei der entzündeten Schleimhaut des Ohres durch Schmerz beim Schalle, in der blennorrhoisch ergriffenen Nase oder der Luftröhre durch das Nichtvertragen der eingeathmeten atmosphärischen Luft zu erkennen. So wie die blennorrhoische Entzündung der Augenliedbindehaut sich auf den Augapfel verbreitet, so verbreitet sich die Ruhr von den dicken zu den dünnen Gedärmen, die Gonnorrhoe auf die Schleimhaut der Blase; die Entzündung der Schleimhaut des Kehlkopfs auf jene der Luftröhre, der Bronchien u. s. w.

Ueberall in allen Regionen der Schleimhaut finden wir, wenn die blennorrhoische Entzündung bei aufgedunsenen Individuen mit weichem, mattem Pulse und träger Muscularbewegung den torpiden Character angenommen, tief gesunkene Irritabilität und Sensibilität nebst vorwaltender Productivität, z. B. in der gastrischen Ruhr kirschrothe, teigichte Geschwulst des vorgefallenen Mastdarms, Abwesenheit bedeutender Schmerzen, und äufserst häufige schleimige Stuhlgänge; im Tripper matte, bläuliche Röthe des männlichen Gliedes oder der Schamlefzen, unempfindliche schlaffe Geschwulst mit eiterartigem Ausflusse;

in der Angina faucium torpida schmerzlose dunkelrothe, weiche Anschwellung mit copiöser Schleim- und Eiterabsonderung; in der Blennorrhoe der Lunge schmerzlosen häufigen Auswurf eines dicken, eiterförmigen Schleimes u. s. w.

Bei hohen Graden des Eiterflusses am Augapfel, und tiefem Eingreifen des Entzündungsprocesses in die Blätter und das Parenchym der Hornhaut geschah es einigemal, dafs die letztere schmutzig grau, vollkommen undurchsichtig, dann sich auflockernd, weich, teigicht und endlich kreidenweifs wurde, Keratomalacia *). Jede in diesen Zustand versetzte gelb gewordene und aus der Grube emporgestiegene Hornhaut barst in der Mitte, ohne allen Schmerz mit Verlust der Linse, und Hinterlassung eines ovalen Loches, wodurch die Patienten eine kurze Zeit lang sahen **).

Bei einem Patienten meiner Privatpraxis war die entzündete, schmutzig graue, exulcerirte, nicht aufgelockerte Hornhaut in der Nacht unter den heftigsten Schmerzen geborsten, die schöne krystallhelle Linse bis zu ihrem gröfsten Durchmesser in die Oeffnung getreten, und darin eingeklemmt, ohne weitere Schmerzen stecken geblieben. Bei meinem Morgenbesuche entfernte ich dieselbe mittelst einer Stecknadel. Auf gleiche Art zerstört bisweilen die Otorrhoe das Trommelfell, die bösartige Nasenblennorrhoe die Knochen- und Knorpelsubstanz, die Blennorrhoe der Lunge die Lungensubstanz.

Sehr häufig kamen, wie bei der Ruhr an den Wänden des Darmkanals, einzelne Geschwüre an der Hornhaut vor, deren mehrere wir bei verschiedenen Individuen erst dann entstehen sahen, wenn die Geschwulst der Bindehaut schon zu sinken, und die Absonderung abzunehmen anfing. Erst zeigte sich als Vorbote, oft unter einer Exacerbation, auf unversehrter Hornhaut ein kleines, trübes, aschgraues, einer Macula an Farbe und Form ähnliches Fleckchen mit oder ohne saturirtem Mittelpuncte, das sich schnell in ein Geschwür umwandelte.

Durchbohrte ein solches einzelne Geschwürchen, wenn

---

*) Die Erweichung im menschlichen Auge von Dr. M. J. A. Schoen in Hamburg. Hecker's liter. Annalen der ges. Heilkunde 1830. Jänner.

**) Beer's Leitfaden I. Band. I. Taf. I. Bild.

es nicht sehr um sich griff, die Hornhaut, so fiel ein kleiner Theil der Regenbogenhaut in Gestalt eines Mückenkopfs vor, Prolapsus oder Staphyloma iridis *). Geschah eine solche Durchbohrung der Hornhaut durch mehrere Geschwürchen, so drang die Regenbogenhaut aus allen diesen Oeffnungen vor, und bildete ein sogenanntes Traubenstaphylom, Staphyloma racemosum **).

Nicht selten zeigten sich Geschwüre auf der Hornhaut, die ohne alle Spur von Eiter mit völlig reiner Geschwürsfläche ohne die geringste Trübung anfingen und verliefen, und leicht unentdeckt blieben, wenn man die Hornhaut nicht schief von der Seite her betrachtete. Solche Resorptionsgeschwüre befanden sich gewöhnlich an der Peripherie der Hornhaut in mannigfacher Form. Bei einigen Patienten waren sie halbmondförmig, von grofser Ausdehnung und durchbruchdrohendem Aussehen, der aber nie erfolgte. Auch diese Geschwüre entstanden mehrmal gleichsam unter unsern Augen erst gegen das Ende der blennorrhoischen Entzündung.

Wie am Sehorgan, so sprach sich auch am ganzen Körper in den meisten Fällen der Mangel an gehöriger Nerven- und Gefäfsthätigkeit bei üppiger Vegetation aus. Am Auge ging die blennorrhoische Entzündung nach verminderter Eiterabsonderung unter allmälichem Verschwinden aller Symptome jedesmal in einen mehr oder weniger deutlichen Schleimflufs über, und erlosch endlich mit einem serösen Secrete.

In diesen eben beschriebenen torpiden Zustand ging die acute Bindehautblennorrhoe entweder nach verlaufenem echt entzündlichem Stadium über, oder sie nahm gleich beim Beginnen diesen Character an.

Ein Beispiel der ersten Art bot ein drei und zwanzigjähriges Dienstmädchen, E. A., dar. Sie hatte sich, bisher immer gesund, bei einer Fufsreise in nasser Witterung und heftigem Winde einen leichten Augencatarrh zugezogen, der durch Quacksalbereien und ein eingelegtes Krebsauge unter dem Einflusse eines catarrhalischen Fiebers zur entzündlichen Blennorrhoe

---

*) Beer's Leitfaden II. Bd. 1. Taf. 2. Bild.

**) Beer's Leitfaden II. Bd. 1. Taf. 1. Bild.

gesteigert worden war. Obschon ich der Krankheit der Augen gleich in ihrem Beginnen die antiphlogistische Heilmethode örtlich und allgemein entgegengesetzt hatte, wobei die Geschwulst sich bedeutend verminderte, der wüthende Schmerz aufhörte, die Empfindlichkeit und Lichtscheue geringer wurden und das Fieber abnahm: so fing doch beim Uebergange des ersten synochösen Stadium der Entzündung in das zweite, die Pupille des linken Auges an, sich, wie es damals schien, zu trüben. In diesem Auge nämlich war das Krebsauge eine ganze Nacht hindurch unter heftigen Schmerzen gelegen. Den Tag darauf verlor die Hornhaut des besagten Auges ihren Glanz, sie wurde matt, und es zeigte sich auf derselben, gerade der Pupille gegenüber, ein graulich weifses, saturirtes Fleckchen mit grauer, ovaler Einfassung, einer Macula corneae ganz ähnlich, das unter einer geringen Exacerbation, und leichten stechenden Schmerzen entstanden war. Dies Fleckchen ging schnell in ein sich immer mehr und mehr ausbreitendes Geschwür über, und zerstörte unaufhaltsam die Hornhaut, ungeachtet des innerlich gereichten China-Decocts mit Tinct. polyg. senegae *) und andern Reizmitteln. Nun traten in der Hornhaut des rechten Auges die nämlichen Erscheinungen ein, die Gefahr zu erblinden wurde immer drohender. Mit wahrer Seelenangst sah ich die schreckliche Scene sich entwickeln, wobei das Sehvermögen und das ganze Lebensglück des armen Mädchens höchst wahrscheinlich untergehen mufste, wenn die Heilmethode nicht geändert würde, die sich in andern Fällen von trefflicher Wirkung gezeigt hatte.

Ich wufste, dafs die weifse Präcipitatsalbe in der contagiösen Augenblennorrhoe unter den europäischen Truppen von vorzüglicher Wirkung gewesen **), hatte aber keine Erfahrung

*) Bereitungsart: Rad. senegae pulv. unc. unam
Alcoh. gr. sp. 0,830. unc. sex
Mixt. digerantur frigide saepius agitando
per sex dies et filt. exhib.

**) Ueber die Anwendung des Merc. praec. albi bei der contagiösen Augenentzündung vom Dr. Buettner in Rust's Magacin XI. Bd. 2. Heft S. 276.

Gebrauch des weifsen Präcipitats gegen die contagiöse Ophthalmie von Graefe, in seinem Journal für Chirurgie und Augenheilkunde. III. Bd. 1. Heft S. 105.

darüber, wie sich diese Salbe in der sporadischen, ohne contagiöse Vergiftung entstandenen Blennorrhoe verhalte, welche, obschon in ihrer Form der sogenannten ägyptischen Augenentzündung *) ganz ähnlich, ihrer innern Natur nach doch sehr verschieden seyn konnte. Einen Versuch mit dem rechten, in so grofser Gefahr schwebenden Auge zu machen, schien mir gewagt und lieblos; ich wählte also das schon verlorene linke Sehorgan, dessen Hornhaut in eine fleischartige Wucherung ausgeartet war, nahm aus Vorsicht den milder wirkenden Merc. solub. Hahn. und liefs von folgender Salbe, ungefähr die Quantität einer Linse, mittelst eines Haarpinsels einmal des Tages zwischen die Augenliedränder und alle drei Stunden äufserlich auf die Augenlieder streichen:

R. Axung. porci rec. dr. unam.
Merc. solub. Hahn. gr. sex.
M. exactissime.

Auf die Hornhaut des rechten Auges, auf der sich bereits ein offenes Geschwür mit Vorfall der Regenbogenhaut gebildet hatte, wurde zweimal des Tages ein Tropfen Laud. liq. Syd. geträufelt, mit den warmen Kräuterkissen, und dem innerlich gereichten Dect. cort. peruv. cum tinct. polyg. senegae wurde fortgefahren.

Den Tag darauf trat zu meiner grofsen Freude an dem linken Auge eine auffallende Besserung ein; die noch übrige Geschwulst der Bindehaut des linken Auges und der Augenlieder nahm sehr ab, der Eiterflufs minderte sich, das schmerzhafte Gefühl im Auge hörte auf, und das Augenlied liefs sich leicht aufheben.

Den dritten Tag liefs ich statt des Hahnem. Quecks. den weifsen Präcipitat in gleicher Dosis mit Schweinfett mischen, und am linken Auge auf obige Weise anwenden. Die nämliche Salbe wurde nun auch mit Beibehaltung der obigen Arznei-

---

*) Rust's ägyptische Augenentzündung unter der k. Preufs. Besatzung in Mainz. Berlin 1820, bei Reimer.

Von Graefe's Monographie. Die epidemisch-contagiöse Augenblennorrhoe Aegyptens, in den europäischen Befreiungsheeren. Berlin 1823, bei Reimer.

mittel auf die Augenlieder des in Gefahr stehenden r e c h t e n Auges alle drei Stunden gestrichen.

Unter dieser Behandlung ging die Heilung des rechten Auges rasch vorwärts; die Geschwulst der Bindehaut nahm gleichzeitig mit der Secretionsanomalie bedeutend ab, der Vorfall der Iris trat zurück, das Geschwür schlofs sich, der trübe, matte Theil der Hornhaut klärte sich auf, die Pupille kam immer mehr zum Vorschein und die Patientin fing wieder an, gröfsere Gegenstände auszunehmen.

Da ich das Sehvermögen dieses Auges gerettet sah, liefs ich die weifse Präcipitatsalbe auf die in Form von Fleischwärzchen wuchernde Schleimhaut der umstülpten Augenlieder einmal des Tages einreiben. Dadurch kehrte nach und nach die Conj. bulb. ganz, und die verdunkelte Hornhaut gröfstentheils zur Normalität zurück.

In vier Monaten war die Kranke schon im Stande, mit dem geretteten Auge, ungeachtet der leucomatösen Hornhautnarbe, die kleinsten Gegenstände zu erkennen, und trat sehend aus der Klinik.

Bei einem andern vier und zwanzigjährigen Dienstmädchen von schlaffem Körperbaue, S. M., trat die beginnende Bindehautblennorrhoe sogleich unter dem Character des Torpors auf. Sie wusch sich, bei einem durch Zugluft sich zugezogenen Catarrhe des rechten Auges, auf den Rath eines alten Weibes durch mehrere Tage mit Urin, und legte, um den vermeintlichen fremden Körper aus dem Auge zu entfernen, ein Krebsauge unter den obern Augendeckel. Eine entzündliche Blennorrhoe des genannten Auges war die Folge der sinnlosen Behandlung. Das obere bläulich-rothe Augenlied war so ungeheuer angelaufen, dafs die weiche unempfindliche Geschwulst desselben hoch über den Nasenrücken vorragte, vom untern Augenliede, das sie bedeckte, war nichts zu sehen; der eiterartige Schleim flofs in Strömen über die Wange herab.

Aufgemuntert durch den eben erwähnten Versuch, rieben wir sogleich die obige schwarze Salbe dreimal des Tages auf die Geschwulst und ihre Umgebung, mittelst eines Haarpinsels ein.

Schon am dritten Tage war die Geschwulst so bedeutend gesunken, dafs der an die Wange gränzende Theil des untern Augenliedes wieder zum Vorschein kam.

Am vierten Tage wurde das obere Augenlied faltig und es flofs nur wenig eiterförmigen Schleimes aus. An diesem Tage traten unter einem heftigen Husten und drückenden Kopfschmerz am linken, bisher gesunden Auge mehrere, dem Augencatarrhe eigenthümliche Erscheinungen ein.

Am fünften Tage konnte man schon das rechte Augenlied aufheben und den Augapfel untersuchen. Die Conj. bulbi stellte sich als ein weicher, bläulich-rother, ungleichförmiger, hoher Wall dar, der die Hornhaut rings umgab; auf der letztern sah man ein grofses, offenes Geschwür.

An diesem Tage entwickelte sich am linken Auge eine Blennorrhoe torpiden Characters. Wir rieben nun auf die geschwollenen Augenlieder beider Augen die benannte Salbe dreimal des Tages in sanften Zügen ein.

Am sechsten und siebenten Tage sank die Geschwulst des rechten Auges noch mehr.

Die Anschwellung der Conj. bulb. des Augapfels und der Augenlieder des linken Bulbus hingegen stieg bedeutend höher.

Kühn gemacht durch glückliche Erfolge in meiner Privatpraxis, liefs ich nun die obige Salbe einmal des Tages in die entzündlich hoch aufgelockerten innern Flächen der Lieder des linken Auges einstreichen, und hatte den zweiten Tag die Freude, diese entzündliche Geschwulst bedeutend gesunken zu finden. Nun wandten wir, nebst dem einmaligen Einstreichen der schwarzen Salbe in die innere Fläche der Augenlieder, folgende Salbe auf die äufsere Fläche der Lieder beider Augen an.

R. Axung. porci rec. dr. unam,
Merc. praec. albi gr. septem,
M. exactissime.

Schon am dreizehnten Tage seit dem Beginnen der Blennorrhoe war das linke Auge wieder ganz gesund, bis auf die noch immer wuchernde Augenliedschleimhaut, welche, nachdem sie umstülpt, täglich zweimal durch einige Wochen

mit der weifsen Präcipitatsalbe bestrichen worden war, ebenfalls wieder zur Normalität zurückkehrte.

Durch beharrliches Betupfen der Hornhaut mit Laud. liq. Syd., die Anwendung der warmen, trockenen Kräuterkissen und den innern Gebrauch des Dect. cort. peruv. gelang es, auch das Sehvermögen des rechten Auges gröfstentheils wieder herzustellen.

Bei einem achtzehnjährigen Dienstmädchen, M. A., von aufgedunsenem Körperbaue und etwas cachectischem Aussehen, welche an einem Fieber mit acuter Bindehautblennorrhoe von torpidem Character litt, bestand das Secret der Schleimhaut gleich vom Anfange bis gegen das Ende der Krankheit aus einem äufserst copiösen, sehr dünnflüssigen, schmutziggelblichen, übel riechenden, jauchichten Schleime, wie beim bösartigen Schnupfen. Dessen ungeachtet blieben die Hornhäute unversehrt. Die Patientin bekam innerlich ein Inf. flor. samb. mit Spir. Minder., äufserlich wurde die weifse Präcipitatsalbe eingerieben, und nebstbei wurden warme Kräuterkissen gebraucht; nach drei Wochen verliefs sie geheilt die Klinik.

Ein sieben und zwanzigjähriges Dienstmädchen, E. Th., von schlaffer Körperbeschaffenheit und phlegmatischem Temperamente kam in der dritten Woche ihrer mifshandelten Bindehautblennorrhoe mit einem grofsen Resorptionsgeschwüre auf der rechten, und vier kleinen Geschwüren derselben Natur auf der linken Hornhaut, und Umstülpung beider untern sarcomatös entarteten Augenlieder auf die klinische Schule. Es wurde blofs die weifse Präcipitatsalbe angewendet; im dritten Monat ihrer Behandlung schwanden beide Ectropien, und nach vier Monaten wurde sie vollkommen geheilt entlassen.

Die meisten der an acuter Bindehautblennorrhoe Leidenden kamen, wie die eben erwähnte Kranke, in einem sehr verwahrlosten Zustande und oft wahrhaft mifshandelt auf die ophthalmiatrische Klinik.

Davon machte eine junge Wöchnerin von pastöser Körperbeschaffenheit eine Ausnahme. Sie wurde den zweiten Tag ihrer Augenkrankheit aus dem Gebärhause auf die Schule

gebracht. Die Bindehaut der Augenlieder war weich angewulstet, dunkelroth, sehr wenig schmerzhaft, die abnorme Schleimsecretion bereits eingetreten, der Augapfel selbst vollkommen normal. Aufser einigem Frösteln war kein Allgemeinleiden zugegen.

Auf die örtliche Anwendung der trockenen Wärme, der Vesic. perp. in die Gegend des Zitzenfortsatzes, und bei dem innern Gebrauche einer Mixtura diaphoretica mit Stuhl erregenden Salzen liefsen die Zufälle nach.

Nach acht Tagen schwoll plötzlich ohne Fieber und ohne bekannte Veranlassung die Bindehaut des Augapfels rings um die Hornhaut zu ungleichförmigen, weichen, dunkelrothen Wülsten auf, und sonderte sogleich auf ihrer ganzen Fläche eine grofse Menge dünnen, weifsen Schleimes ab.

Es wurde nun ein grofses Empl. vesic. perp. auf den Nacken gesetzt, die aromatischen Kräuterkissen mit Campher bestrichen und der Kranken innerlich, da es ihre Verhältnisse als Wöchnerin zuliefsen, ein Dect. cort. peruv. ex unc. sex cum tinct. polyg. seneg. dr. una alle zwei Stunden zu zwei Efslöffeln gegeben. Vier Tage darauf war das Auge sammt den Augenliedern zu seiner vorigen Normalität zurückgekehrt. Die Kranke wurde noch vier Tage beobachtet, dann auf eigenes Verlangen vollkommen geheilt entlassen.

Ist der Schlufs richtig, und stand der Erfolg mit den angewandten Mitteln wirklich, wie es scheint, in einer Causalverbindung; so wurden in diesem Falle der blennorrhoischen Augenkrankheit in ihrer Entwickelung Gränzen gesetzt, und dieselbe noch vor ihrem Uebergange in das Eiterungsstadium unterdrückt.

Acute Bindehautblennorrhoe β. mit erethisch-torpidem, oder torpid-erethischem Character.

Bei Dienstmädchen von zarter und schlaffer Körperconstitution trat der torpide Character der acuten Bindehautblennorrhoe nicht selten mit vorwaltender Sensibilität verschiedenen Grades auf. Bei solchen Patienten zeigten sich die oben beschriebenen Attribute des Torpors, mit nervösen Symptomen verbunden in minder reiner Ausprägung; denn die weiche,

schlaffe, dunkelrothe Geschwulst der Augenlieder und des Augapfels war bei jeder Berührung äufserst empfindlich, und ein reifsender, stechender Schmerz nahm die ganze Augengegend, vorzüglich aber die Stirne, ein, von wo aus er häufig in vermehrtem Grade die Scheitelgegend durchzuckte, und zuweilen flüchtige Zusammenschnürungen im Augapfel veranlafste. Dieser Schmerz war aber nicht anhaltend, er liefs oft nach, und hörte von Zeit zu Zeit ganz auf; Abends und in der Nacht war er am peinlichsten, und raubte tobend den armen Leidenden den ersehnten Schlaf. Oft wurden die Schmerzanfälle im Auge, was beim rein torpiden Character nie der Fall war, von dem hinter den geschlossenen Augenliedern häufig angesammelten Eiterschleime erweckt, und wichen oder minderten sich mit dem copiösen Ausflusse desselben. Immer war dieser erethische Zustand mit bedeutender Lichtscheue, und einigemal mit Lichtentwickelungen im Auge verbunden.

Im Gesammtorganismus zeigten sich ebenfalls mehr oder weniger die Erscheinungen einer krankhaft erhöhten Sensibilität, wie sie zum Theil bei der Nervosa versatilis vorkommen; auf jeden Reiz schnelle und verhältnifsmäfsig zu starke Wirkung; der Puls krampfhaft, klein und schnell; die allgemeine Bedeckung trocken und brennend; Appetitlosigkeit und Eckel bei reiner Zunge; der Urin nach verlaufenem Fieber bleich; angstvolle Unruhe bei Tag und vorzüglich Nachts u. s. w.

Auch diesen Character offenbaren die Blennorrhöen anderer Organe in Individuen, deren nervöse Körperconstitution schon durch leichte Reize mächtig aufgeregt wird, z. B. jene durch allgemein und örtlich vorwaltende Sensibilität sich auszeichnende Ruhr mit ihren heftigen, krampfhaften Schmerzanfällen; jener acute Schleimflufs der Harnröhre bei zarten, sensibeln Personen, mit seinen oft wüthenden, unregelmäfsigen Schmerzen, die sich bis auf die Hoden und oft noch weiter ausbreiten, wobei die Geschwulst des Penis weich, unempfindlich, dunkelgeröthet, die Schleimabsonderung aber sehr bedeutend ist u. s. w.

Rz. J., eine acht und zwanzigjährige Hausirerin, wurde vor acht Tagen von einer, wie es scheint, catarrhalisch-rheumatischen Ophthalmie am linken Auge ergriffen. Noch in der Nacht desselben Tages schwollen die Augenlieder zu einer

bedeutenden Gröfse an, während ein copiöser Schleimflufs begann. Bei ihrer Aufnahme auf die Schule fanden wir eine vollkommen und furchtbar entwickelte Augenlied - und Augenblennorrhoe von erethisch-torpidem Character, bei dem die Schmerzanfälle, die meistens zur Nachtzeit kamen, einen so hohen Grad von Heftigkeit erreicht hatten, dafs sich die Kranke im eigentlichen Sinne des Wortes vor Schmerz auf der Erde wälzte. Den Tag brachte die Patientin vom Morgen bis zum Abende gewöhnlich schmerzlos zu.

Blutegel halfen nichts; Opiate, Vesicantien linderten zwar einigermafsen die Wuth des Kopfschmerzes, aber erst als wir das schwefelsaure Chinin zu zwei Gran mit einem halben Gran Opium vor dem Schlafengehen innerlich reichten, verschwand dieser periodische Schmerz vollkommen. Der übrige Heilapparat bestand innerlich in einem Decoct. cort. peruv. cum tinct. polyg. seneg., äufserlich aus der weifsen Präcipitatsalbe, gewärmten Kräuterkissen, Epispasticis, und wegen des Eitergeschwürs der Hornhaut aus dem Einträufeln der Tinct. opii vinosa.

Nach dem Verlaufe dieser Krankheit fanden wir die Schleimhäute der Augenlieder nach vorgenommener Umstülpung ohne alle Entartung und Granulation, blofs mit einem dichten Gefäfsnetze versehen, welches nach der fünftägigen Einreibung derselben mit einer schwachen, weifsen Präcipitatsalbe völlig verschwand. An der Stelle des geschlossenen Geschwürs blieb auf der Hornhaut aufser dem Bereiche der Pupille eine Narbe, welche die Kranke im Sehen nicht im geringsten hindert.

N. E., ein zwei und zwanzigjähriges Dienstmädchen von ziemlich starker Constitution war nach den natürlichen Blattern stets gesund gewesen, und hatte nie an Augen gelitten. Am dritten Mai 1823 empfand sie gegen Abend ohne bekannte Ursache an den linken Augenliedrändern, vorzüglich in den Winkeln, ein Jucken, wobei das Auge oft von Thränen überflofs. Den andern Tag waren diese Ränder leicht geröthet, und etwas angelaufen; das Jucken währte fort, und wechselte zeitweilig mit einem Gefühle von Brennen ab. Sie schlug kaltes Wasser über, und da dies nicht helfen wollte, gebrauchte sie auf den Rath eines Arztes warme trockene Kräuterkissen mit Campher. Die Kranke verrichtete dabei ihre Berufsgeschäfte in der Schänk-

und Rauchstube, und schlief in einer schmutzigen, schlecht verwahrten, rauchenden Küche. Das Auge wurde schlimmer, es gesellte sich das Gefühl eines Schneidens unter dem Augenliede dazu, das sie mit dem von einem rauhen Sandkorne verursachten Gefühle verglich. Die Augenlieder schwollen an ihren stark gerötheten Rändern mehr an, und waren früh sehr verklebt. Den achten Mai fingen auch die Augenlieder des rechten Auges unter den nämlichen Erscheinungen zu leiden an; und nun entstand schnell am linken Auge eine ungeheuere Geschwulst, die sich auch am rechten zu bilden anfing.

Ich wurde den 11. Mai gerufen, sah die Unmöglichkeit der Heilung bei dem Fortbestehen der schädlichen Einflüsse, welche die erwähnten häuslichen Verhältnisse mit sich brachten, und drang darauf, sich schleunigst ins Spital zu begeben. Sie wurde dort sogleich aufgenommen, wo wir Folgendes an ihr beobachteten: Die Geschwulst der Augenlieder beider Augen war ziemlich gespannt, roth, empfindlich. Der obere Augendeckel des linken Auges hing weit über den Rand des untern Augenliedes herab, so dafs die Cilien des letztern an der innern Fläche des erstern lagen. Aus der mit Mühe geöffneten Augenliedspalte des eben genannten Auges drang ein eiterförmiger, dicker Schleim in grofser Menge hervor; die Bindehaut, besonders des obern Augenliedes, war stark aufgeschwollen, weich und ziemlich hellroth. Die Conj. dieses Augapfels hatte sich in eine blafsrothe, ungleiche, weiche, etwas empfindliche, doch nicht schmerzhafte Geschwulst rings um die Hornhaut aufgeworfen; letztere erschien dadurch wie in einer Grube, war weifslich-grau, vollkommen undurchsichtig, ihres Glanzes beraubt; ohne Leben, sah sie der Hornhaut eines Cadavers ähnlich. Die Patientin war auf diesem Auge, bis auf eine sehr geringe Lichtempfindung, erblindet.

Aus den geöffneten Augenliedern des rechten Auges flofs ein dünner, mehr seröser, weifser Schleim ebenfalls in grofser Menge aus; die Bindehaut der Augenlieder und des Augapfels hatte die nämlichen Eigenschaften, doch in einem etwas höheren Grade, ausgesprochen; die in einer tiefen Grube liegende Hornhaut war zwar durchsichtig und rein, aber ihr Glanz war

matter, ihr Feuer schien zu erlöschen. Das linke Auge stand im neunten, das rechte im vierten Tage der Krankheit.

Die Patientin litt an einem Schnupfen und war ohne Appetit. Leichte catarrhalische Fieberbewegungen äufserten sich im ganzen Organismus. Der Puls schien ziemlich normal, und ihrer Constitution angemessen. Da hier Gefahr im Verzuge war, so wurde auf das ohnehin geringe catarrhalische Allgemeinleiden keine Rücksicht genommen und sogleich verordnet:

R. Cort. peruv. opt. rud. tus. unc. semis
Coq. c. suff. qu. aq. p. $\frac{1}{2}$ hor.
Col. unc. octo
adde
Tinct. polyg. seneg. dr. unam
Extr. liquir. dr. semis.
D. s. alle 2 Stunden 2 Efslöffel voll zu nehmen.

Ueber die Augenlieder wurden leichte, lauwarme Kräuterkissen gehängt.

Den 14. Mai fanden wir die Hornhaut des rechten Auges lebhafter, sie zeigte eine fast normale Energie. An der linken Hornhaut war noch keine Veränderung eingetreten. Die Geschwulst der Bindehaut beider Augen, so wie ihre anfängliche, ziemlich hoch gesteigerte Empfindlichkeit hatte etwas abgenommen. Die Kräuterkissen wurden nun wärmer gemacht, und die geschwollene Bindehaut des linken Auges einmal des Tages mit Laud. liq. Syd. betupft.

Den 17. Mai war die blafsrothe, ungleiche Geschwulst um die Hornhaut des rechten Auges schon verschwunden, und nur in den Augenwinkeln sah man blofs einzelne sehr blasse Partien der Bindehaut noch angewulstet. Im linken Auge blieb der Zustand, aufser einem Blässerwerden der Geschwulst und geringerer Empfindlichkeit, wie vorher.

Den 27. Mai war das rechte Auge schon vollkommen gesund und frisch. Im linken Auge sank zwar die Geschwulst der Augenlieder und der Conj. bulbi immer mehr und mehr, aber die Hornhaut blieb, wie wir sie bei der Aufnahme der Patientin fanden, nur, dafs sich unvermuthet noch ein geringer Vorfall der Regenbogenhaut eingefunden hatte. Das Betupfen mit Laud. liq. Syd. wurde nun zweimal des Tages angeordnet.

Den 9. Juli wurde die Kranke entlassen. Die blennorrhoische Entzündung des linken Auges war längst verlaufen, aber die Hornhaut befand sich noch immer in dem oben beschriebenen Zustande. Jedes angewandte Mittel, dem abgestorbenen Gebilde wieder Leben zu geben, war fruchtlos; es blieb schlaff, weich, und von cadaverösem Aussehen; ein Fall, der mir noch nie vorgekommen ist und mich an einen andern erinnert, der gerade das Gegentheil von ihm zu seyn scheint. Ich behandelte nämlich einst in der Privatpraxis das neugeborene Kind eines Bäckermeisters an einer, dem Anscheine nach, nicht sehr bedeutenden Blennorrhoe beider Augen. Die sonderbar trockene Hornhaut des linken Auges war mir durch mehrere Tage hindurch aufgefallen. Bald daranf zeigte mir die Mutter bei dem Morgenbesuche die kurz zuvor aus diesem Auge getretene Linse. Ich untersuchte sogleich den Augapfel, und fand zu meinem Erstaunen die dem Anscheine nach vollkommen trockene Hornhaut in vier gleiche Theile geborsten. Die Spitzen dieser Lappen waren gleich den geöffneten Klappen eines reifen Samenbehältnisses der Baumwollenpflanze auswärts gestülpt. Auch mit dem Tastsinne die Hornhaut zu untersuchen, liefs die besorgte Mutter nicht zu. Bemerkenswerth dabei, und wahrscheinlich nicht ohne Einflufs, ist der Umstand, dafs das Kind seit seiner Geburt mit der linken Seite des Kopfes dicht an einer steinernen Zimmerwand gelegen war, welche der damit in Verbindung stehende Backofen ununterbrochen heifs erhielt.

Acute Bindehautblennorrhoe γ. mit synochösem Character.

Sehr selten hatten wir die acute Bindehautblennorrhoe in einem rein entzündlichen Zustande zu behandeln, und wo diese krankhaft erhöhte Irritabilität und Sensibilität vorhanden war, gab sie sich jedesmal im Gesammtorganismus und örtlich am Auge deutlich zu erkennen.

Die äufsere enorme Geschwulst des Augenliedes war in diesen Fällen roth, gespannt, derb und heifs anzufühlen, und bei der Berührung sehr empfindlich. Die sonst dunkle Röthe der angewulsteten Conj. des Augapfels, so wie der Augenlieder, war hellroth und sonderte verhältnifsmäfsig eine viel geringere

Menge eiterförmigen Schleimes ab. Die bei der vorigen Classe von Patienten um die Hornhaut gelagerte schlappe, unempfindliche, in Wülste getheilte Bindehaut-Geschwulst bildete hier einen förmlichen, der Chemosis ähnlichen, gleichförmig gespannten, derben und empfindlichen Wall. Das ganze Auge befand sich bei qualvoller, anhaltender Lichtscheue und belästigenden Lichtentwickelungen in einem sehr aufgereizten Zustande. Im Auge selbst und der ganzen Augengegend klagten die Kranken über einen anhaltenden, brennenden, immer wüthenderen Schmerz, der nur von Zeit zu Zeit von schmerzhaften, das Auge durchbohrenden Stichen unterbrochen wurde.

Der nämliche Character offenbarte sich auch jedesmal im Gesammtorganismus durch die Erscheinungen eines wahrhaft entzündlichen Fiebers.

Nach gebrochener Synocha nahm bei den klinischen Fällen die Entzündung des Auges den torpiden Character ohne, oder mit vorwaltender Sensibilität an; diese zurückbleibende Sensibilität war bei mehreren Individuen, die wir beim Uebergange des entzündlichen Stadium der Krankheit zur Behandlung bekamen, von einer solchen Beschaffenheit, dafs es nicht immer leicht war, sogleich zu bestimmen, ob in dem vorhandenen Falle der erethische oder noch der rein entzündliche Character vorwalte.

Die ungeheuere Bindehautauflockerung, welche bei mehreren klinischen Fällen keine Granulationen auszeichneten, hob sich entweder mit, oder bald nach verlaufener Blennorrhoe, ohne eine Spur zurückzulassen.

Das Bild der rein entzündlichen Augenblennorrhoe treffen wir wieder fast Zug für Zug bei der acuten Gonnorrhoe mit synochösem Character in Individuen von starkem athletischem Körperbaue: den Penis geschwollen, stark geröthet, heifs, derb und sehr empfindlich bei der Berührung, mit unterdrückter Absonderung und äufserst heftigen über den Penis weit hinaus sich verbreitenden Schmerzen und entzündlichem Allgemeinleiden. Die nämlichen Erscheinungen beobachten wir in der echten Entzündung der Zottenhäute der dicken Gedärme: den vorgedrängten Theil des Mastdarms stark roth, hart angeschwollen, trocken und empfindlich, die Schmerzen bei synochösem Allgemeinleiden sehr heftig und anhaltend, die Hitze

grofs, die Schleimabsonderung und wässerige Aushauchung der Zotten aufgehoben. Diese Symptome wiederholen sich in den reinen Entzündungen der Schleimhäute des Ohres, wo statt der Lichterscheinungen das Sausen und Brausen eintritt; in jenen der Nase, der Deglutitions- und Respirationsorgane u. s. w.

Der eben erwähnte rein entzündliche Character der acuten Bindehautblennorrhoe kam auf der Klinik nur fünfmal vor; einmal bei einem fünf und zwanzigjährigen Mädchen, A. H., von starkem Körperbaue. Ein Aderlafs von acht Uncen, zehn Blutegel um das Auge, ein Dect. rad. gram. mit Arc. dupl. und die Einreibung der weifsen Präcipitatsalbe brachen schnell die Heftigkeit der Ophthalmie und des Entzündungsfiebers, und das Sehvermögen wurde gerettet.

Die Augen des zweiten Patienten wurden ebenfalls durch Aderlässe und Anwendung der antiphlogistischen Methode erhalten.

Die dritte, vierte und fünfte Krankheitsgeschichte verdienen ausführlicher angeführt zu werden.

Ein robuster Hausknecht eines Landwirthshauses, 33 Jahre alt, hatte dreimal das Wechselfieber überstanden, an der Krätze und einem Bluthusten gelitten. Mit einem Harnröhrentripper behaftet, ging er Geschäfte halber den 8. Juli, zu welcher Zeit die Strafsen der langen Trockenheit wegen mit ungeheuerem Staube bedeckt waren, bei ungemein heifser, und etwas windiger Witterung sechs Stunden weit in die Hauptstadt, und an demselben Tage wieder zurück. Am andern Tage half er von früh Morgens bis Abends bei derselben Witterung und einer drückend schwülen und staubigen Atmosphäre die Heuerndte vollenden. Als er von seinem Tagewerke zurückkehrte, fing ihm sein linkes Auge, an dem er nie gelitten, etwas zu jucken an, welches Gefühl sich in Kurzem zu einem leichten Brennen erhob. Er hatte mehrere Nächte, seines Berufes wegen, wenig geschlafen. Am Morgen des folgenden Tages, den 10. Juli, hatte er ein beifsendes Gefühl, vorzüglich in den Winkeln desselben Auges, die etwas geröthet waren; er schrieb dies noch immer dem Mangel an Schlaf zu, wusch die Augen fleifsig mit kaltem Wasser, und brachte, da es gerade Sonntag war, fast den ganzen übrigen Tag mit Schlafen zu; doch am Abend

fühlte er sein Auge ungemein verschlimmert, das Jucken und Beifsen hatte sich in demselben in ein äufserst lästiges Brennen verwandelt, dann und wann mit flüchtigen Stichen mitten durch den Augapfel begleitet; die Augenliedränder waren sehr geröthet, ja es fingen die Augenlieder selbst an zu schwellen. In wenigen Stunden steigerte sich das Uebel zu einer furchtbaren Gröfse. Es war noch nicht Mitternacht, als ein wüthender, brennend stechender Schmerz immerwährend das Auge durchbohrte und ein anhaltendes Reifsen sich über die ganze Kopfhälfte dieser Seite verbreitete; der Spiegel zeigte ihm, dafs die Geschwulst der Augenlieder schon die Höhe der Augenbraunen und des Nasenrückens erreichte. Der Kranke war durchaus nicht mehr im Stande, die Augenliedspalte zu öffnen, aus welcher eine dünne, weifsliche Flüssigkeit zu quellen anfing, und ihn zum immerwährenden Abtrocknen zwang. Von Angst gedrängt, entschlofs sich der Leidende, in derselben Nacht noch nach Prag zu fahren, wo er den Tag darauf Morgens, den 11. Juli, unter wüthenden Schmerzen ankam, und sogleich auf die Augenklinik gebracht wurde.

Er klagte über allgemeines Unwohlseyn, Gefühl von Schwäche, anhaltende Hitze im ganzen Körper, Abgeschlagenheit der Glieder, und grofse Eingenommenheit des Kopfes. Das nicht leidende Auge war etwas lichtscheu; das Wangenpaar geröthet; die Zunge roth, rein; der Geschmack normal; der Durst vermehrt, der Appetit verloren; die Brust und der Unterleib frei; der Stuhl normal, täglich; die Hautwärme erhöht; der Puls etwas beschleunigt, voll, härtlich; die Gonnorrhoea penis hatte bereits ihr entzündliches Stadium durchlaufen, und die schleimige Absonderung hatte eben begonnen. Ferner zeigte die Untersuchung eine ziemlich hochrothe, gespannte, weiche, elastische, die Augenbraunen und den Nasenrücken weit überragende, bei der Berührung schmerzhafte Geschwulst beider Augenlieder des linken Sehorgans, die sich nach abwärts über den obern Theil der linken Wange verbreitete; das enorm geschwollene obere Augenlied lag etwas über den Rand des untern vor, die Spalte war nicht zu sehen, und konnte weder von uns, noch von dem Kranken geöffnet werden. Fortwährend quoll aus ihr ein Strom von weifslich gelben, mit

Blutwasser gemischten Schleimes hervor, über die Wangen herabfliefsend, dem, kaum abgetrocknet, ein neuer folgte. Ein wüthender, brennend stechender Schmerz im Auge selbst, und ein anhaltendes Reifsen über die ganze linke Kopfhälfte zwangen den Kranken, wie tobend im Zimmer auf und nieder zu rennen.

Es wurden ihm zwölf Blutegel um das Auge gesetzt, ein Decoct. alth. mit Nitro gereicht, und die antiphlogistische Diät angeordnet. Nachdem die Blutung aufgehört hatte, wurde die weifse Präcipitatsalbe mit einem Haarpinsel sanft in langen Zügen zweimal des Tages äufserlich an die Augenlieder und ihre Umgebung eingestrichen. Für das männliche Glied wurden lauwarme Bäder angewendet.

Der Kopf- und Augenschmerz hatte sich nach der örtlichen Blutentleerung sehr vermindert, und verschwand endlich ganz, und schon am dritten Tage seines Aufenthaltes auf der Klinik war die Geschwulst des obern Augenliedes soweit gesunken, dafs sie nicht mehr die Augenbraunen und den Nasenrücken überragte.

Den vierten Tag war der synochöse Character der Krankheit ganz erloschen. Das Dect. antiphlog. wurde nun mit Beibehaltung der Einreibung ausgesetzt.

Den fünften Tag war die Geschwulst noch mehr gesunken, und es bildete sich schon eine Querfalte auf derselben. Nach schonend etwas aufgehobenem Augenliede erschien die Conj. bulbi als ein rother, fast gleichförmiger, weicher, um die noch unversehrte Hornhaut gelagerter Wall.

Den sechsten Tag klagte der Patient bei fortwährendem Sinken der Geschwulst wieder über etwas Schmerz im Auge, und die Hornhaut fing an, sich an ihrem untern Segmente grau zu trüben.

Den siebenten Tag entwickelte sich an dieser Stelle ein Geschwür.

Den achten Tag früh wurde der Schmerz im Auge wieder äufserst heftig, das Hornhautgeschwür hatte rasch um sich gegriffen, unter dem Rücktritt der Gebildungsanomalien in der Conj. palp. Es wurden wieder acht Blutegel gesetzt, und innerlich das Dect. alth. mit Nitro gereicht; die Schmerzen hörten sogleich auf.

Den zehnten Tag breitete sich das offene Geschwür der

Hornhaut noch mehr aus. Es wurde einmal des Tages mit verdünntem Laud. liq. Syd. betupft. Dessen ungeachtet entstand bald darauf ein Vorfall der Regenbogenhaut.

Hartleibigkeit und starke Blutcongestionen nach dem Kopfe machten durch mehrere Tage Purgirmittel nothwendig, gerade zu einer Zeit, wo die Zerstörung auf der Hornhaut am meisten um sich griff. Alle angewandten Mittel, die Hornhaut zu retten, blieben fruchtlos.

Ein reichlicher Aderlafs, den ich in zu grofsem Vertrauen auf die weifse Präcipitatsalbe, die sich mir bei Augenblennorrhöen meiner Privatpraxis bisher höchst wirksam bewiesen, unterlassen hatte, hätte höchst wahrscheinlich die eingetretene Verschlimmerung und die folgenden Blutströmungen verhindert, und das Auge dieses Menschen gerettet.

Ein neunzehnjähriges Dienstmädchen, starker Constitution, doch phlegmatischen Temperamentes, welches vor neun Wochen in der hiesigen Entbindungsanstalt geboren hatte, bewohnte seit ihrem Austritte aus letzterer ein feuchtes dunkles Zimmer, in welchem sie, mit Nähen beschäftiget, sich gröfstentheils nur mittelst eines glühende Kohlen enthaltenden Topfes erwärmte. Am 23. Januar, als sie anhaltend mit genähertem Gesichte in die Kohlen geblasen hatte, um sie anzufachen, bemerkte sie bald darauf ein Brennen im linken Auge, gewifs überzeugt, dafs kein Funke ins Auge gesprungen sey; die darauf folgende Nacht fieberte sie heftig; das Brennen im linken Auge war stärker geworden, von dasselbe durchbohrenden Stichen begleitet, welche den Schlaf verscheucht hatten. Schon am Morgen des folgenden Tages waren die Augenlieder des linken Auges stark geschwollen, roth, es flofs aus ihrer Spalte eine wasserklare Flüssigkeit in Menge. Auch im rechten Auge stellte sich ein Gefühl von Spannen ein. Ueber Tags gesellte sich Husten und Schnupfen hinzu. Die folgende Nacht wiederholte sich unter neuen Fieberbewegungen dieselbe Scene auf dem rechten Auge, wie sie die verflossene Nacht das linke befallen hatte. Am Morgen des dritten Tages war Patientin nicht mehr im Stande, die Augen zu öffnen, theils der Geschwulst, theils der bedeutenden Schmerzen wegen; sie war bei geschlossenen Augen sehr lichtscheu; es quoll aus

der Augenliedspalte eine nun dick gewordene Flüssigkeit, die immerwährend über die Wangen herabfloſs; der Kopf wurde sehr eingenommen, das Fieber währte fort.

Am 26. Januar suchte sie endlich auf der Klinik Hilfe, Folgendes darbietend: drückender Stirnschmerz und Eingenommenheit des ganzen Kopfes; das Gesicht roth, turgescirend; die Zunge weifslich belegt; der Durst sehr vermehrt, die Efslust verringert; der Unterleib voll, gespannt; dreitägige Stuhlverhaltung; die Hautwärme erhöht, die Haut selbst trocken; der Puls frequenter, hart, gespannt; allgemeine Abgeschlagenheit. Die oberen Augenlieder beider Augen zu einer Höhe angeschwollen, dafs sie den Nasenrücken und die Augenbraungegend hoch überragen und die unteren Augenlieder bedecken; die Lieder gespannt, die des rechten hellroth, des linken etwas dunkler von Farbe, beide elastisch, heifs anzufühlen, und sehr empfindlich bei der Berührung. Unter ihnen dringt beständig eine weifsgelbliche, dicke Flüssigkeit hervor, die stromweise über die roth glänzenden Wangen langsam herabfliefst. Die Patientin klagt über einen heftig brennenden und zuweilen stechenden Schmerz in beiden Augen.

Wir liefsen gleich um jedes Auge sechs Stück Blutegel setzen, und gaben bei mäfsig warmem Verhalten und strenger Diät innerlich ein Dect. rad. gram. mit Arc. dupl. und Roob samb. — Nach angelegten Blutegeln liefsen die Schmerzen sogleich nach. Da am zweiten Tage reichliche Stuhlentleerungen erfolgt waren und Besserung eintrat, gaben wir statt des Arc. dupl. in der Mixtur den Tart. tart. und liefsen eine Salbe aus Merc. praec. alb. gr. septem, Axung. porci dr. una auf die äufsere Fläche der Augenlieder täglich zweimal anwenden.

Am dritten Tage der Behandlung, den 29. Januar Abends, hatte die Geschwulst der Augenlieder bereits schon so viel abgenommen, dafs man die oberen Augenlieder etwas heben konnte. Wir fanden die Conj. sclerot. sehr geschwollen, die von einem hohen hochrothen Wall umgebene beiderseitige Hornhaut rein.

Am 30. Januar mufsten wegen nächtlicher Exacerbation der Schmerzen die örtlichen Blutentziehungen wiederholt werden.

Am 31. Januar konnte Patientin die Augen schon von selbst öffnen; die Scleroticalbindehaut beider Augen um die

Hornhaut zeigte sich nicht mehr in Gestalt eines Walles, und nur mäfsig geschwollen, blafsroth; die Schmerzen waren sehr gering.

Am 3. Februar lag die Scleroticalbindehaut beider Augen allenthalben an der schon hier und da weifs durchschimmernden Sclerotica an; die Kranke öffnete die Augen von selbst, war wenig lichtscheu und frei von Schmerzen, die Hornhäute waren ganz rein, die Schleimabsonderung sehr unbedeutend.

Am 15. Februar, als die blennorrhoischen Erscheinungen, aufser einer geringen Anwulstung der Augenliedbindehaut völlig verschwunden waren, bemerkten wir am obern Segmente der linken Cornea eine kleine, länglich trübe Stelle, welche sich am 16. und 17. Februar zu einem eine und eine halbe Linien langen, schmalen, horizontalen Resorptionsgeschwüre umwandelte. Wir gaben am 17. die Solut. lap. div. cum laud. liq. Syd. et aceto lith. als Einträufflung, bei welcher das Geschwür in Kürze heilte.

Mit Ende Februar war das Augenleiden der Patientin vollkommen gehoben; sie mufste aber, eines seit ihrem Wochenbette bestehenden Fluor albus wegen, von welchem sie erst in der letzten Zeit ihrer Behandlung auf der Augenklinik Meldung that, und welcher jetzt sehr überhand zu nehmen begann, der ersten Internisten-Abtheilung zur ferneren Behandlung übergeben werden.

Bei einer zwanzigjährigen Lustdirne, welche sich durch einige Tage mit mehreren ihres Gleichen in einem engen, feuchten Locale in der Haft befand, entwickelte sich eine acute Bindehautblennorrhoe kurz nach einer vorausgegangenen Mifshandlung und dabei erhaltenen Schlägen ins Gesicht. Sie legte, auf Anrathen einer Mitverhafteten, Läppchen in Branntwein getaucht, auf die geschwollenen Augenlieder, und empfand bald darauf so heftige Schmerzen im rechten sowohl, als linken Auge, dafs sie swei Tage darnach ins allgemeine Krankenhaus übertragen werden mufste, wo sie am 7. Juli auf der Augenklinik folgendes Krankheitsbild darbot: Die Kranke safs mit nach vorwärts geneigtem Kopfe, weinte und jammerte heftigen, brennenden und stechenden Kopf- und Augenschmerzes wegen, den sie nicht aushalten zu können

glaubte; beide Augenlieder des rechten Auges waren angeschwollen, doch nicht gespannt, von etwas dunklerer Farbe, bei der leisesten Berührung äufserst empfindlich; bei dem mühsamen und schmerzhaften Eröffnen derselben stürzte ein Strom wässerichter Flüssigkeit heraus; die Augenliedbindehaut schien uns dunkel geröthet, von sammtartigem Aussehen, die Conj. bulbi war von hochrothen Gefäfsen durchzogen, die Cornea rein; die Lichtscheue sehr grofs; Patientin sah auf diesem Auge. Die Augenlieder des linken Auges waren nur wenig geschwollen, von normaler Farbe; die Lichtscheue war minder als im rechten, die Absonderung einer rein wässerigen Flüssigkeit weniger copiös, die Conj. palp. roth, der Bulbus normal, die Schmerzen gering. Der Kopf war heifs anzufühlen, schmerzhaft, das Gesicht roth, die Lippen trocken; die Zunge weifs; der Durst kaum zu stillen; der Puls etwas frequent, härtlich; Brust und Unterleib waren frei, der Stuhl verhalten; die Haut trocken, heifs; die Kranke klagte über abwechselnde Hitze und Kälte.

Wir verordneten zwanzig Stück Blutegel an die Stirn- und Augengegend, kalte Umschläge auf die Augen; innerlich von einer Graswurzelabkochung mit einer Unce Arc. dupl. alle zwei Stunden zwei Efslöffel, und ein Clysma emoll. c. sal. culin. Die Schmerzen liefsen zwar etwas nach der örtlichen Blutentleerung nach, fingen aber bald wieder heftig zu werden an, und stiegen bis früh.

Am Morgen des andern Tages, den 8. Juli, fanden wir nach schlaflos zugebrachter Nacht die Geschwulst des rechten Auges gröfser, geröthet, die Augenlieder konnten nur mit Mühe und heftigem Schmerz geöffnet werden; die Conj. bulbi zeigte sich hoch geröthet, einen Wulst um die Cornea bildend. Die Augenlieder des linken Auges waren ebenfalls mehr geschwollen; ein Strom einer wässerichten Flüssigkeit stürzte beim Eröffnen heraus; die Lichtscheue war sehr stark, in der Conj. bulbi ein hochrothes Gefäfsnetz; die brennenden, stechenden Schmerzen in beiden Augen und im Kopfe waren sehr heftig, so dafs Patientin händeringend um Linderung bat. Die Kranke sah bei geöffneten Augenliedspalten. Das Entzündungsfieber war bedeutend gestiegen; der Puls schnell, frequent, hart,

unterdrückt, der Carotidenschlag kräftig, dem blofsen Auge sichtbar; Stuhl war keiner erfolgt; die Haut feucht. Wir liefsen einen Aderlafs von zehn Uncen machen, und um jedes Auge zwölf Blutegel legen; die kalten Umschläge wurden fleifsig gegeben, und das Wasser hierzu alle halbe Stunden gewechselt, zur gestrigen Medicin noch eine Drachme Nitr. hinzugesetzt, und abermals ein Klystier gegeben, dabei strenge Diät angeordnet. Die Schmerzen liefsen unter dieser Behandlung nach; über Tags quoll beständig eine schleimicht-wässerichte Flüssigkeit aus beiden Augen hervor, und rann in Strömen über die Backen. Abends waren die Augenlieder beider Augen so geschwollen und schmerzhaft, dafs wir keines öffnen konnten; die Schmerzen nahmen neuerdings mit zeitweiligem Funkensehen zu. Patientin sprach zuweilen irre und schrie und jammerte. Wir liefsen neuerdings zwanzig Blutegel anlegen, und verordneten Eis zu den kalten Umschlägen nebst einem Clysma mit Bittersalz. Die kalten Fomente wurden die ganze Nacht gegeben; es erfolgte einmal Stuhl. Patientin schlief nicht, doch waren die Schmerzen erträglicher.

Am Morgen, den 9. Juli, waren die Augenlieder noch immer stark geschwollen, schmerzhaft bei der Berührung. Das Allgemeinleiden hatte abgenommen. Wir fuhren mit der innern und örtlichen Behandlung fort, ohne Klystier. Gegen Mittag stiegen die stechenden und brennenden Schmerzen in beiden Augen, wefswegen neuerdings sechzehn Blutegel um die Augen gelegt wurden, worauf Erleichterung erfolgte. Gegen Abend hatten die Schmerzen noch nicht ganz nachgelassen, die Geschwulst der Augenlieder war dieselbe, eben so die wässerichtschleimige Absonderung aus den Augenliedspalten. Der Puls war wieder gespannter; die Fieberbewegungen hatten im Ganzen etwas zugenommen; Stuhl war zweimal erfolgt; Patientin schwitzte häufig und allgemein. Wir wiederholten die örtliche Blutentleerung durch sechzehn Blutegel, und fuhren in der innern Behandlung fort. Die kalten Umschläge wurden durch die Nacht fortwährend fleifsig gewechselt. Patientin schlief einige Stunden, und fühlte sich früh

am 10. Juli etwas erleichtert. Die Geschwulst der Augendeckel war geringer, wir konnten die Augenlieder etwas öffnen,

und erblickten die Conj. palp. beider Augen dunkelroth aufgelockert, die Conj. bulbi aber angeschwollen, um die beiden Hornhäute einen rothen Wall bildend, so, dafs die ganz reinen, unversehrten Hornhäute wie in einer Grube lagen; Patientin sah, obwohl trübe. Der Ausflufs war rein, schleimicht, und noch immer häufig. Die stechenden, brennenden Schmerzen kehrten sogleich wieder, wie die kalten Umschläge herabgenommen wurden. Das Allgemeinleiden hatte abgenommen; der Puls war weniger frequent, zusammengezogen, der Stuhlgang einmal erfolgt. Es wurden wieder vierzehn Blutegel um die Augen gesetzt, und die kalten Umschläge fleifsig mit frischen vertauscht. Die Nacht war ziemlich ruhig, Patientin schlief mehr als in der verflossenen, und schwitzte häufig.

Am Morgen des 11. Juli fanden wir bedeutende Erleichterung: das Fieber mäfsig; die Geschwulst der Augenlieder geringer; den Wall der Conj. bulb. um die Hornhäute deutlich sichtbar. Die Conj. palp. war körnerartig aufgelockert, dunkelroth, das Sehen wie gestern trübe, der Schleimflufs wieder mehr wässericht. Wir fuhren mit den kalten Umschlägen, da sie noch immer Erleichterung von denselben empfand, fort, und vertauschten das Arc. dupl. in dem Graswurzeldecocte mit einer Unce Cremor tart. Abends trat neuerdings Exacerbation ein. Wir setzten wieder zwölf Blutegel um die Augen, und fuhren im fleifsigen Ueberlegen der kalten Umschläge fort. Diese Nacht schlief Patientin ruhig und schwitzte stark.

Früh am 12. Juli zeigte sich grofse Erleichterung, das Fieber sehr gering; die Augenlieder waren viel weniger geschwollen, so dafs die Bewegung derselben möglich war; der Ausflufs aus den Augenliedspalten war gering, das Sehen deutlicher. Die kalten Umschläge, da sie der Kranken noch immer angenehm waren, wurden fortgegeben, so wie auch das oben erwähnte Decoct. Die Schmerzen kehrten über den Tag nicht mehr wieder, eben so wenig Abends; die Geschwulst der Augenlieder sank immer mehr. Patientin vertrug das Licht gut, die Hornhäute waren ganz rein. Diese Nacht wurden das erstemal die kalten Umschläge ausgesetzt, und mit trockenen Tüchern vertauscht. Patientin schlief gut und schwitzte wieder viel.

Früh den 13. Juli klagte Patientin über keine Schmerzen,

sie öffnete zu unserer Ereude die Augen von selbst; der Wulst der Conj. bulb. wird kleiner und blässer; die Hornhäute sind ganz rein; kein Ausflufs zeigt sich mehr; das Sehen bessert sich; das Fieber ist völlig verschwunden; der Appetit kehrt zurück, daher wir ihrer Diät eine Mehl- und Obstspeise zusetzten; der Stuhl erfolgte täglich. Wir gaben ein Decoct. gram. cum tart. tart. dr. sex et tart. emet. gr. semis. Von nun an ging die Besserung rasch vorwärts, das Eiterungsstadium der Krankheit blieb ganz aus. Die auf die innere Fläche der Augenlieder eingeriebene weifse Präcipitatsalbe vollendete in zehn Tagen mit der Schmelzung des krankhaft entwickelten Papillarkörpers die vollständige Heilung des Mädchens.

Die ursächlichen Momente der acuten Bindehautblennorrhoe konnten nicht immer und in allen Fällen mit Gewifsheit ausgemittelt werden; gewöhnlich gab unterdrückte Hautthätigkeit die erste Veranlassung zu dieser gefahrvollen Augenkrankheit; denn fast durchgängig hatte sie sich bei obigen Patienten, bei einigen höchst wahrscheinlich, bei den meisten deutlich und offenbar, secundär unter dem Einflufse sehr ungünstiger Verhältnisse aus der catarrhalischen, aus der catarrhalisch-rheumatischen, aus der erysipelatösen oder aus der rheumatischen Augenentzündung entwickelt. Diese Ophthalmie kam meistens im Herbste oder Frühlinge vor, also in der Zeit, wo das Erkranken des Schleimhautsystems durch den Einfluſs der Luft-Constitution am häufigsten ist.

Die aus den mir vorliegenden Krankheitsgeschichten gezogenen Hauptschädlichkeiten, unter deren meistens gemischtem Einflufse sich die von uns behandelten Blennorrhöen gezeigt hatten, lassen sich in prädisponirende und Gelegenheitsursachen eintheilen. Unter die erstern gehören: Lymphatische Körperconstitution, Anlage zu Schleimflüssen und Krankheiten der Schleimhäute überhaupt; pathologisch verstimmte Thätigkeit der Schleimhaut der Augenlieder insbesondere; Anlage der Haut zu leichter Störung im Ausdünstungsgeschäfte; Anomalien des Unterleibs; die Periode des Kindbettes; schlecht verdauliche oder schwer zu verdauende Nahrungsmittel; übermäfsiger Genufs von Branntwein; gut und bösartiger weifser Flufs und Tripper.

Die Gelegenheitsursachen waren namentlich: Unterdrückte Hautausdünstung; das Schlafen in dumpfigen Kammern oder auf Böden bei offenen Fenstern mit Zugluft oder bei feuchter, kalter Nachtluft; das Schlafen in schlecht verwahrten Pferdeställen; Fufsreisen bei stürmischer, nafskalter Witterung; Verkältung der Füfse durch Nässe; schneller Wechsel der Temperatur; ein unreiner, verdorbener, nicht gehörig erneueter Luftkreis; enge, feuchte, mit Menschen überfüllte, mit faulen, thierischen Ausdünstungen verunreinigte Wohnstuben, Schänkstuben voll Tabakrauch, rauchende Küchen voll Luftzug; catarrhalische, catarrhalisch-rheumatische, erysipelatöse, rheumatische Ophthalmien, und verkehrte, pfuscherhafte Behandlung derselben.

Zu allen diesen Schädlichkeiten scheint aber noch eine gewisse uns unbekannte Beschaffenheit der Luft, eine besondere atmosphärische Constitution hinzukommen zu müssen, um eine acute Bindehautblennorrhoe zu begründen; denn es gab Jahre, in denen mir bei der ehemaligen Verwaltung der ständischen Augenheilanstalt für Arme die genannte Krankheitsform kein einzigesmal vorkam, da doch die obigen schädlichen Einflüsse unter der Classe der Dienstmädchen immer dieselben bleiben. Diese Beobachtung wird auch in Findelhäusern gemacht, wo zu gewissen Jahren und Zeiten diese Krankheit sich äufserst häufig, zu andern hingegen sehr selten zeigt.

So wie bei unterdrückter Hautausdünstung die Schleimhaut des Darmkanals die Function der Haut in der Form der weifsen Ruhr übernimmt: so tritt auch hier die durch Verkältung gestörte Hautabsonderung in der Schleimhaut der Augenlieder der modificirten Fortsetzung der äufsern Haut, als vicarirende Thätigkeit auf. Dies geschieht durch den zurückgehaltenen Ausdünstungsstoff und in Folge des polarischen Verhältnisses und der nahen Verwandtschaft zwischen der innern, oder Schleimhaut und der äufsern Bedeckung um so leichter, besonders beim weiblichen Geschlechte, da vorherrschende Productivität und Disposition zu schleimigen Absonderungen dem weiblichen Organismus eigenthümlich ist, und die ohnehin schon krankhafte Thätigkeit der catarrhalisch leidenden Schleimhaut der Augenlieder aufs höchste gesteigert wird, indem die in der

Luft enthaltenen, oben angeführten Schädlichkeiten das Auge unmittelbar und ununterbrochen bestürmen.

So läfst sich das Entstehen und das so häufige Vorkommen der acuten Bindehautblennorrhoe bei den Dienstmädchen wenigstens zum Theil erklären, obschon dies Alles bei weitem noch nicht hinreicht, um das eigentliche Wie, den letzten innern Grund, einzusehen; doch kennen wir ja die nächste Ursache, z. B. der unter ganz ähnlichen Umständen entstehenden Ruhr auch nicht besser!

W. W., ein Hausirer von 53 Jahren, cholerischen Temperamentes, Vater von drei Kindern, der schon seit einem Jahre an einem chronischen Augencatarrh litt, fühlte plötzlich auf einer Reise, die er zu Fufs, bei grofser Sonnenhitze, wo die Strafsen mit vielem Staube überdeckt waren, unternahm, sein altes Augenübel zu einem ungewöhnlichen Grade erhöht. Ja es stellte sich selbst ein stechender Schmerz in beiden Augen ein, nebst grofser Lichtscheue und bedeutender Thränenabsonderung. Obwohl er die Augen mit kaltem Wasser wusch, so war doch am Abende noch desselben Tages das Brennen der Augen, der stechende Schmerz und die Lichtscheu so heftig geworden, dafs er die Augenlieder, unter denen ein mit Thränen vermischter Schleim hervorzuquellen begann, nicht mehr öffnen konnte; die Nacht wurde Schmerzes halber schlaflos hingebracht. Am Morgen waren die Augenlieder so angeschwollen, dafs das Oeffnen derselben auch deshalb vollends unmöglich war. Patient mufste sich drei Meilen weit nach Prag führen lassen. Zu Hause angelangt, wurden Räucherungen und Hausmittel aller Art in Anwendung gebracht, doch das Uebel verharrte im Steigen. Nach acht Tagen erst wurde ein Arzt zu Rathe gezogen, durch dessen Behandlung sich in wenig Tagen die furchtbaren, nur mit Messerstichen zu vergleichenden Schmerzen aus den Augen verloren. Allein, da die Gattin des Kranken, die ihn pflegte, kürzlich nach seiner Ankunft auf dieselbe Art zu erkranken anfing, wurde er der ophthalmiatrischen Schule anempfohlen, wo er am 18. Juni in folgendem Zustande erschien:

Die Augenlieder mäfsig angeschwollen, weich, wenig empfindlich, von livider Farbe, ihre Ränder mit schmutzig

gelben Crusten bedeckt, aus ihren Spalten fliefst von Zeit zu Zeit eine geringe Menge eines eiterartigen, mit Thränen vermischten Schleimes; die Augenliedbindehaut dunkelroth, angeschwollen und wuchernd, mit vielen gröfseren und kleineren Papillen übersäet; die Augapfelbindehaut ziemlich stark angewulstet, ebenfalls dunkelroth um die beiderseitige Hornhaut einen Wall bildend; die Hornhäute am Rande rings herum pannusartig verdunkelt. Die Cornea des rechten Auges hat in ihrer Mitte ein grofses, rundes Eitergeschwür, welches trichterförmig in die Blätter derselben eingegriffen, und sie im Centrum, der Pupille gerade gegenüber, durchbohrt hat. Die ganze Hornhaut ist daher eingesunken, platt und ohne Hoffnung auf Heilung. Die Hornhaut des linken Auges zeigt zwei Resorptionsgeschwüre, das eine gröfsere, mehr längliche als runde, nächst der Mitte der Cornea etwas nach dem innern Augenwinkel hin, das andere kleinere über diesem und noch etwas mehr nach Innen, in der Mitte eines jeden dieser Geschwüre, die ebenfalls tief in die Blätter dieser Hornhaut eingreifen, zeigt sich ein Hornhautbruch, eine Ceratocele, in der Form eines äufserst kleinen, aus dem Geschwürsgrunde vorgedrängten Bläschens. Die inneren Gebilde scheinen bisher noch nicht gelitten zu haben. Der Patient sieht sehr wenig; Schmerzen sind keine vorhanden; weder ein deutlich ausgesprochenes Allgemeinleiden.

Wir verordneten, um wenigstens das linke Auge zu retten, warme Kräuterkissen von der Stirn über die Augen zu hängen, die Solut. lap. div. cum laud. liq. Syd. et aceto lith. täglich zweimal einzuträufeln, die Geschwüre täglich zweimal mit Sydenham's flüssigem Laudanum zu betupfen, und von einem Decocto cort. peruv. mit Tinct. polyg. senegae und Extr. liquir. alle zwei Stunden zwei Efslöffel zu nehmen.

Am 27. Juni, den neunten Tag der Behandlung, war die Geschwulst der Augenlieder fast ganz gewichen, die Röthe der Bindehaut blässer, der Wall um die Cornea verschwunden, die Anwulstung der Conj. bulbi zurückgetreten, und die weifse Sclerot. hier und da durchscheinend; die Geschwüre sind kleiner, seichter geworden, die Bläschen kaum sichtbar. Da sich die Pupille deutlich verengert zeigte, liefsen wir unter Beibehaltung der genannten Therapie jeden vierten Tag einmal gelöstes

Belladonna-Extract, (Rp. Extr. bellad. gr. quinque, aq. destill. dr. duas) in das linke Auge träufeln. Mittelst dieser Therapie und der später angewandten weifsen Präcipitatsalbe wurde der Kranke mit vollkommen hergesteltem Sehvermögen des erwähnten Auges anfangs August entlassen.

Bei der 48jährigen Gattin des Patienten, dessen Geschichte wir so eben erwähnten, W. Th., einem sanguinischen lebhaften Weibe, die nie an Augen gelitten, entwickelte sich, da sie jenen vor seinem Eintritte in die Klinik pflegte, und mit ihm in einem Bette schlief, binnen einigen Tagen, anfangs unter den Symptomen eines Augencatarrhs, eine Augenblennorrhoe, doch gelinder Art. Der schon zu Hause zu Rathe gezogene Arzt liefs zweimal Blutegel setzen, Abführungsmittel nehmen, Blasenpflaster hinter die Ohren legen, und eine graue Salbe in die Augenbraungegend reiben. Da aber zu Hause ihre Pflege äufserst ärmlich war, indem ihr Gatte zu derselben Zeit im Spitale lag, so kam sie am 20. Juni mit folgendem Krankheitsbilde in die Anstalt:

Die auf ihrer äufsern Fläche bläulich-rothen Augenlieder nur wenig angeschwollen, unschmerzhaft, geschlossen; das rechte kann wegen Lichtscheue gar nicht, das linke nur wenig von der Kranken selbst geöffnet werden; die Conj. palp. angewulstet, gleichförmig dunkelroth, zeigt unter dem Vergröfserungsglase zahlreiche, hervorragende Wärzchen, zwischen denen sich viele kleine gelbliche Puncte befinden; die Conj. scler. beider Augen dunkelroth, in ihrer ganzen Ausdehnung angewulstet, bildet einen weichen, nicht ganz linienhohen Wall um die Cornea. Auf der rechten Hornhaut befindet sich ein Geschwür eigener Form, welches trotz seiner, beinahe die ganze Cornea einnehmenden Fläche von einem Anfänger leicht übersehen werden kann, und zwar gerade seiner weiten Ausdehnung wegen; denn auf den ersten Anblick erscheint diese Hornhaut rein, man sieht die dahinter stehende Iris und Pupille normal durch; doch näher betrachtet, erkennt man den weit ausgebreiteten Grund eines flachen Resorptionsgeschwüres, in Folge dessen das Bindehautblättchen der Hornhaut und ihre oberflächlichen Lamellen, von ihrer Mitte aus bis gegen die Peripherie derselben hin, zu Grunde gegangen sind. Der vom

Geschwüre nicht ergriffene Theil bildet nur einen schmalen, äufserst wenig über den Geschwürsgrund erhobenen Ring um das Geschwür, entsprechend dem Rande der Cornea. Mit einem Worte, diese Hornhaut erscheint, bis auf einen kleinen Theil rings um ihren Rand, wie abgeschliffen. Obwohl der Geschwürsgrund ziemlich rein ist, so sieht Patientin dessen ungeachtet mit diesem Auge höchst undeutlich. Die linke, übrigens normale Cornea zeigt nach oben und aufsen, aufser dem Bereiche der Pupille, ebenfalls ein kleines, horizontal länglichtes, trichterförmig vertieftes Resorptionsgeschwür. Mit diesem Auge sieht die Kranke deutlich. Aus beiden Augen rinnt beständig, doch in mäfsiger Menge, ein mit Thränen vermischter, gelblicher Schleim. Patientin ist ohne alle Schmerzen, ohne Allgemeinleiden.

Das Decoct der peruvianischen Chinarinde mit Senegatinctur zu zwei Löffeln alle zwei Stunden innerlich gereicht, das täglich zweimalige Betupfen der Geschwürsflächen mit Sydenham's flüssigem Laudanum, und die Anwendung der weifsen Präcipitatsalbe, acht Gran auf eine Drachme Fett, auf die äufsere Fläche der Augenlieder aufgetragen, führten nebst einer nährenden Kost und dem mäfsigen Genufse des Ofner Weines so baldige Heilung dieser Blennorrhoe herbei, dafs die Kranke völlig hergestellt, am 8. Juli zu ihren harrenden Kleinen entlassen werden konnte.

Bei einem Weibe, welche ihr rechtes Auge durch eine zu Ende gehende blennorrhoische Entzündung so eben verloren hatte, und die ich blofs der Diagnose wegen auf die Klinik führte, war die Augenlied- und Augenblennorrhoe offenbar ebenfalls durch Ansteckung entstanden. Dies gute Weib hatte ein Findelkind in der Versorgung, welches an einer Blepharo- und Ophthalmoblennorrhoe litt. Als sie mit dem von ihrem Arzte verschriebenen schleimigen Augenwasser die Augenlieder des Kindes gereiniget hatte, und der kleine Patient schrie: fiel ihr bei, es dürfte wohl zu scharf seyn. Sie versuchte es an sich selbst, und wusch mit dem eben gebrauchten Leinwandläppchen ihr eigenes rechte Auge. Unmittelbar darauf entstand an demselben die heftigste blennorrhoische Entzündung, welche die Hornhaut schnell zerstörte.

Zwei ähnliche Fälle kamen auf der stabilen Klinik vor:

Ein 19jähriges Mädchen von robustem Baue hatte nie an Augen gelitten. Sie säugte als Amme unserer Entbindungsanstalt, nebst ihrem gesunden, noch ein anderes Kind, welches mit einer Augenblennorrhoe behaftet war. Während der Pflege dieses Kindes hatte sie ihr linkes Auge gerieben. Am 24. Juli legte sie sich völlig gesund zu Bette; um Mitternacht erwachte sie, und fühlte in ihrem linken Auge einen sehr lästigen Druck, die Augenlieder beim Betasten etwas angeschwollen. Beim Erwachen am Morgen hatte sich das drückende Gefühl vermehrt, die Augenlieder des linken Auges waren so angeschwollen, dafs sie das Auge nicht mehr öffnen konnte; es flofs aus ihrer Spalte eine scharfe, dünne Flüssigkeit in Menge. — An demselben Tage noch, den 25. Juli, wurde sie in die Augenklinik transferirt.

Wir fanden: aufser etwas beschleunigtem Pulse, kein Allgemeinleiden; das rechte Auge ganz normal, die Geschwulst des obern Augenliedes des linken Auges ungeheuer grofs, so, dafs sie den Augenbraunbogen und die Nasenwurzel hoch überragte, dabei aber nicht sehr gespannt, gleichmäfsig geröthet, etwas wärmer, als die übrige Haut, unschmerzhaft bei der Berührung, und den Rand des untern Augenliedes bedeckend. Beim Oeffnen des Auges, was nur in einem sehr geringen Grade gelang, bemerkten wir die Lichtscheue nicht bedeutend, die Bindehaut des Augapfels hoch angeschwollen, rings um die Hornhaut eine hellrothe, nicht vollkommen gleichförmige Wulst bildend; die in der Tiefe liegende Cornea an ihrem Rande etwas bedeckt, so viel von ihr zu sehen war, rein. Eine durchsichtige, dem reinen Serum ähnliche, nur mit sehr wenig hellem Schleime vermischte, dünne und scharfe Flüssigkeit flofs aus dem erkrankten Auge über die Wange herab.

Da diese Blennorrhoe nach einer Ansteckung entstanden, und sich noch im Stadium des serösen Flusses befand, überdies den Character der Synocha, wenn gleich in sehr geringem Grade, an sich trug: so legten wir blofs kalte Umschläge auf das erkrankte Organ, obschon die Gegenwart der Gebildungsabweichung, nämlich die Geschwulst der Conj., die Anwendung

derselben widerrieth. Vier Tage hindurch ging dabei die Sache recht gut; es trat eine scheinbare Besserung des krankhaften Zustandes ein, denn bis zum 29. Juli hatte sich die Geschwulst der Augenlieder etwas vermindert, eben so die der Bindehaut des Augapfels, das Auge liefs sich mehr öffnen, der seröse Flufs dauerte zwar fort, doch quantitativ geringer; nun aber verlor die Hornhaut plötzlich von ihrem Glanze, und wurde matt. Wir liefsen daher bei diesen ominösen Symptomen die kalten Umschläge weg, gingen allmälich zu warmen Kräuterkissen über; gaben eine Mischung von einer halben Unce Mucil. g. arab. mit vier Uncen Wasser und zwölf Tropfen Laud. liq. Syd. zum Reinigen des Auges, und die weifse Präcipitatsalbe, acht Gran auf eine Drachme Fett, täglich zweimal auf die äufsere Fläche der Augenlieder und die Umgebung des kranken Auges, mittelst eines weichen Pinsels, aufzutragen.

Am 31. Juli beobachteten wir früh Morgens auf der Peripherie der Hornhaut im innern Augenwinkel ein an der Wulst der Conj. bulbi anliegendes Klümpchen eiterartiger Materie von der Gröfse einer kleinen Linse; wir hielten dies hoch über die Hornhautfläche emporragende, gelbe, gleichförmige Klümpchen anfangs für entfernbaren eiterartigen Schleim, bei näherer Untersuchung zeigte es aber auf seiner Oberfläche eine sehr feine Membran. Wir ritzten dieselbe mittelst einer Staarnadel auf, der dicke Eiter aber blieb wie zuvor in seiner Lage.

Am 4. August stand schon, ungeachtet des innerlich gereichten Dect. cort. peruv. mit Tinct. polyg. senegae und der ins Auge geträufelten Tinct. opii vin. die ganze Hornhaut in Eiterung; der Eiter war von übler Beschaffenheit, die eiternde Fläche schmutzig röthlich-livid. Am 7. August war die Zerstörung der ganzen Cornea vollendet; an ihrer Stelle stand die Regenbogenhaut in Form einer kleinen, gleich- und ringförmigen, lividröthlichen, fleischartigen Wucherung hervor, welche in den spätern Tagen sich noch etwas vergröfserte. Dabei war die Augapfelbindehaut in einzelne, lividrothe, auf einander liegende, sarcomatös entartete Wülste getheilt.

Eine 26jährige Wollspinnerin, von festem, starkem Körperbaue, hatte sich im Gebärhause, wo sie ein Kind, mit einer Augenblennorrhoe behaftet, zur Pflege bekam, wie sie ver-

sichert, mit ihren, von dem Eiter des blennorrhoischen Kindes besudelten Fingern das rechte Auge gerieben, worauf sie sogleich ein Jucken, Brennen und Drücken in demselben empfand.

Sechzehn Stunden später kam sie auf die Augenklinik, mit, dem Augencatarrh eigenthümlichen Erscheinungen. Wir fanden: das obere Augenlied des rechten Auges kaum merkbar angelaufen, die Liedränder roth; die innere Fläche der Augenlieder mit einem dichten, lockern Blutgefäfsnetze versehen; in der Conj. sclerot., blofs an der Peripherie des Augapfels, einzelne rothe Gefäfse; die Sclerot., Cornea, Iris und Pupille normal; in dem innern Augenwinkel etwas gelblich-weifsen Schleim. Patientin hatte das Gefühl eines fremden Körpers unter dem obern Augenliede, klagte über Jucken und Brennen ohne Lichtscheue, ohne Thränenflufs. Früh sollen die Augenlieder etwas verklebt gewesen seyn. Alle Functionen des Gesammtorganismus waren in gesundem Zustande, nur an den vollen Brüsten empfand sie einen leichten, drückenden Schmerz. Sie erhielt ein Purgans aus Jalappa mit Calomel.

Acht Stunden nach ihrer Ankunft war das obere Augenlied bereits geschwollen, und die angelaufene, gleichförmig geröthete Schleimhaut desselben hatte ein körnerartiges, drüsenförmiges Aussehen; die Conj. bulbi bildete schon ungleiche, blasichte und lockere Wülste. Die Patientin klagte von Zeit zu Zeit über stechende Schmerzen im Auge.

Den andern Tag früh war die Blennorrhoe, von mehr erethischem als synochösem Character, schon vollkommen bis zum Schleimflusse entwickelt, dem sogleich der Eiterflufs folgte.

Am sechsten Tage der Krankheit bildete sich am Rande der Hornhaut ein Eitergeschwür, und das Bindehautblättchen der Hornhaut ging, von der Peripherie derselben aus, eine Aufwulstung ein. Diese schritt in kreisförmiger Form immer mehr und mehr gegen den Mittelpunct vor, so, dafs sie in mehreren Tagen fast die ganze Hornhaut bedeckte, und nur ein ganz kleiner, vollkommen runder Raum, von der Gröfse der Pupille, in der Mitte der Hornhaut übrig blieb, durch welchen die Kranke jeden Gegenstand deutlich zu sehen im Stande war; einen Versuch, den wir, der Sonderbarkeit wegen, täglich unternahmen, bis die Patientin die Klinik verliefs.

Dieser platte, äufserst zarte Wall des Bindehautblättchens der Hornhaut, ähnlich dem in der Conj. sclerot., doch im verkleinerten Mafsstabe, bedeckte das eben erwähnte Geschwür, von dem nichts mehr zu sehen war.

Die Therapie war von der, in den vorigen Fällen im spätern Verlaufe angewandten, nicht verschieden. Die Krankheit begann bereits abzunehmen und gab die beste Hoffnung zur Heilung, als die Patientin, bei Gelegenheit der Ankunft ihrer Mutter, ungeachtet aller unserer Vorstellungen, auf ihre Entlassung hartnäckig drang, und als wir nicht einwilligten, die Klinik heimlicher Weise verliefs, was um so mehr zu bedauern ist, als der Ausgang dieser ganz ungewöhnlichen Gebildungsabweichung des Bindehautblättchens der Hornhaut nicht beobachtet werden konnte.

Aehnliche, flache, kreisförmig um die Peripherie der Cornea gelagerte, schwammige Anwulstungen des Bindehautblättchens der Hornhaut, sahen wir auf der Klinik bei mehreren Kranken; sie waren aber nur eine, oder eine und eine halbe Linie breit, und unterschieden sich deutlich durch ihre blässere Farbe, ihre tiefere Lage, und ihr zarteres Gewebe von der weit gröfsern Kreiswulst der Conj. scleroticae.

Bei einer dreifsigjährigen Köchin, M. K., von ziemlich kräftigem Körperbaue, war das ganze Bindehautblättchen der Hornhaut im Verlaufe einer erethisch-torpiden Blennorrhoe in eine fleischartige, weifsröthliche Wulst ausgeartet. Dafs diese Ausartung blofs am Bindehautblättchen, und nicht in der ganzen Substanz der Hornhaut hafte, vermuthete ich aus einem vollkommen ähnlichen Falle aus meiner Privatpraxis, wo, nach dem Verlaufe der ebenfalls erethisch-torpiden Blennorrhoe, die Substanz der Hornhaut bis auf eine partielle geringe Trübung ganz unversehrt erschien, und ich mit Erstaunen die auf eine so ungewöhnliche Art metamorphosirte Cornea gerettet sah. Leider traf dies bei der klinischen Patientin nicht wieder ein; denn diesmal zeigte sich nach dem Verschwinden der fleischartigen Mifsbildung eine vollständige Abplattung der Hornhaut.

Die stabile Klinik zählt aufser den angeführten vier Fällen noch drei andere, also sieben Fälle, wo die acute Bindehautblennorrhoe höchst wahrscheinlich, oder offenbar das Pro-

duct der Ansteckung von auf gleiche Art leidenden Kindern war; der Verlauf der drei letztern Blennorrhöen war in übrigens gesunden Organismen einfach, gelinde und gefahrlos, ohne Allgemeinleiden.

Seit meiner zwei und zwanzigjährigen Praxis zeigte sich mir die acute Bindehautblennorrhoe immer nur sporadisch, und immer nur unter der niedern Volksclasse der Hauptstadt Böhmens, ausgenommen im Jahre 1809, wo in und aufser Prag im Juli und August, und zum Theile noch im September eine bedeutende Anzahl wohlhabender Personen äufserst heftig und gefährlich blennorrhoisch, doch fast durchgängig nur an einem Auge erkrankten. Ich führe nur einen Fall, den ich gegen das Ende jener merkwürdigen Zeit zur Behandlung bekam, etwas umständlicher an, weil er mir in mehrerer Hinsicht belehrend zu seyn scheint.

Ein sechsjähriger Knabe und seine vier Jahre alte Schwester, Kinder einer sehr ansehnlichen Familie zu Prag, wurden, der erstere auf dem rechten, die letztere auf dem linken Auge im Juli von einer leichten blennorrhoischen Entzündung ergriffen, welche ihren Verlauf binnen vierzehn Tagen ohne Gefahr vollendete.

Der Knabe, zart gebaut, und äufserst lebhaft, hatte in seinem zweiten Jahre an einer äufseren Drüsengeschwulst des Halses gelitten; seitdem aufser einer mehrmaligen krampfhaften Verhaltung des Urins stets gesund, waren seine Augenlieder früh sehr oft verklebt gewesen. Dieser letztere scheinbar unbedeutende Zustand hatte aber seit länger als einem Jahre gänzlich aufgehört. Den 15. September wurde er in der Nacht wieder plötzlich krank. Der Arzt des Hauses fand früh: abwechselnde Hitze und Kälte; einen fieberhaften Puls; Abgeschlagenheit der Glieder; Verlust des Appetits; Kopfschmerzen; eine ungeheuere Geschwulst und Röthe der linken Augenlieder, Geschwulst derselben Wange; heftigen Schmerz im linken Auge; und eine ungemein häufige, weifsliche Schleimsecretion. Die Krankheit wurde für ein Rothlauf erklärt, und als solcher behandelt.

Den 17. September erkrankte das rechte Auge der Schwester ganz auf dieselbe Art.

Den 29. September wurde ich gerufen, also am vierzehnten Tage der Krankheit des Knaben; ich fand noch die meisten der eben angeführten Symptome vorhanden: der eiterartige Schleim ergofs sich in stetem Flusse über die Wange, der Schmerz war verschwunden, der Puls noch fieberhaft, der Körper sehr entkräftet, und stark vom Fleische gefallen; der Kleine warf sich ängstlich in seinem Bette umher, klagte über beständige Kälte, und hatte keinen Appetit. Die grofse Geschwulst der bläulich rothen Augendeckel hatte bedeutend abgenommen. Als ich die Lieder aus einander zog, um das Auge zu öffnen, bot sich meinem Blicke sogleich noch zwischen der ein wenig geöffneten Augenliedspalte ein grofser aber nicht sehr breiter Vorfall der Regenbogenhaut dar. An dem untern Segmente der Hornhaut befand sich ein weit um sich greifendes Geschwür, das die Blätter derselben durchbohrt hatte, der übrige Theil der Hornhaut war rein und im normalen Zustande; die weit vorgefallene Iris hatte die Pupille abolirt, der Patient war vollkommen erblindet. Die dunkelrothe, hoch aufgelaufene Bindehaut des Augapfels lag in schlaffen Wülsten rings um die Hornhaut. Das Ganze trug den Character des Torpors.

Seine Schwester fand ich im nämlichen Zustande; aber ihre Hornhaut war unversehrt und ihr Fieber viel geringer.

Ich verordnete dem Knaben ein Dect. cort. peruv. mit Spir. c. c. succin., nahrhafte Fleischsuppen, später leichte Fleischspeisen, mehrmal des Tages einen Efslöffel voll Wein; liefs trockene gewärmte Kräutersäckchen, mit Campher bestrichen, fleifsig über die Augen legen, und zweimal des Tages eine Solut. lap. div. mit viel Laud. liq. Syd. ins Auge träufeln. Da die Sensibilität des Auges sehr tief stand, so fing ich schon den andern Tag an, den Vorfall der Regenbogenhaut mittelst eines Haarpinsels täglich einmal mit reinem Laud. liq. Syd. zu betupfen.

Unter dieser Behandlung sank die Geschwulst sehr schnell; der Vorfall der Regenbogenhaut blieb derselbe, und war so grofs, dafs er zwischen der geschlossenen Augenliedspalte etwas hervorragte.

Den 6. October war das Fieber viel mäfsiger, das Gefühl von Kälte war verschwunden, das ängstliche Wesen in den

Bewegungen des Kranken hatte sich verloren; der Appetit fand sich wieder ein, die Kräfte des Kleinen nahmen auffallend zu, und mit ihnen kehrte seine natürliche Lebhaftigkeit zurück.

Ich sah voraus, dafs bei den heftigen Bewegungen des Kopfes der Rücktritt der Regenbogenhaut nicht Statt finden könne, und empfahl daher, obwohl ungern, aus Mitleid und in andern Hinsichten, die ruhige Rückenlage auf einem Sopha. Mit bewunderungswürdiger Geduld und Standhaftigkeit fügte sich der gutmüthige Kleine dieser harten Anordnung.

Den 13. October trat der vorgefallene Theil der Iris etwas zurück; einige Tage darauf kam ein kleines Segment der Pupille zum Vorschein.

Den 20. October hatte sich der Vorfall schon aus der Augenliedspalte zurückgezogen, und der Kleine fing an, zur unbeschreiblichen Freude der ganzen Familie wieder zu sehen. Schon früher waren Geschwulst und Röthe verschwunden.

Nun blieb der Prolapsus viele Wochen lang in derselben Lage, alles zweifelte an dem Gelingen der Cur; ich hatte aber in Wien, bei meinem mir unvergefslichen Lehrer, dem berühmten Beer, schon ähnliche Fälle gesehen, änderte an meiner Heilart gar nichts, und fuhr ruhig fort.

Mit Ende Novembers trat die Iris binnen einer Woche so schnell zurück, dafs am 6. December keine Spur von dem Prolapsus mehr zu sehen war. Das Geschwür, aufser dem Bereiche der Pupille gelegen, war geschlossen, über diese Stelle und die anliegende Iris hatte sich eine Pseudomembran gebildet; das Sehloch war rund, nur nach abwärts etwas wenig verzogen; der Knabe sah mit dem geretteten Auge in der Ferne und Nähe jeden Gegenstand, und erkannte die kleinsten Lettern.

Ich war gesonnen, den Knaben nach einiger Zeit als geheilt zu entlassen, als er in der Nacht des 16. Decembers, an welchem Tage er das erste Mal im Wagen die freie Luft genossen hatte, plötzlich ohne bekannte Ursache ein Erbrechen mit heftigen Kopfschmerzen und Verhaltung des Urins bekam. Ich liefs, die Gefahr des unglücklichen Ereignisses ahnend, sogleich den Ordinarius des Hauses zum Consilium medicum entbieten; doch alle unsere Mittel blieben fruchtlos, erst

am dritten Tage gelang es, das Erbrechen bleibend zu stillen. Was ich gefürchtet, geschah; anfangs widerstand zwar die leidende Stelle der Hornhaut ziemlich kräftig dem durch den gewaltsamen Act erregten Andrange, dann aber trat nach jedesmaligem Erbrechen die Iris, von der noch schwachen, neugebildeten Membran der Hornhaut bedeckt, kegelförmig immer mehr und mehr hervor. Dieses Häutchen barst endlich im höchsten Puncte der Ausdehnung, und es entstand dort eine mückenkopfähnliche Vorlagerung der Regenbogenhaut. Bei der Fortdauer des Erbrechens nahm auch der ganze noch unversehrte Umkreis der leidenden Stelle Antheil an der conischen Ausdehnung, und schon am dritten Tage hatte die Hornhaut die Form eines grofsen partiellen Staphyloma corneae erreicht. Die neue Entzündung und Lichtscheue des Auges wichen bald nach dem gestillten Erbrechen, nicht so die neue Metamorphose der Hornhaut. Der kleine Liebling der Familie blieb, ungeachtet aller Sorgfalt und Mühe, zum grofsen Leidwesen der ganzen Verwandtschaft, auf diesem Auge für immer blind.

Auch mich selbst, und mein rechtes Auge hatte, vor der Cur dieses Knaben, die damals herrschende Krankheit ergriffen. Ich konnte mir die Entstehung dieser furchtbaren Ophthalmie bei mir und meinen Leidensgefährten auf keine andere Art erklären, als durch die Annahme einer eigenthümlichen Beschaffenheit der atmosphärischen Luft; da bei keinem Patienten, von denen ich nach meiner Reconvalescenz zu Rathe gezogen wurde, weder die oben angegebenen, noch andere besondere äufsere Gelegenheitsursachen oder innere Krankheitszustände wahrnehmbaren Einflufs genommen hatten. Zu eben dieser Zeit herrschte im ganzen Gebiete des Kaurzimer an Prag gränzenden Kreises die Ruhr, und unter den Hausthieren die Maul- und Klauenseuche epizootisch.

Wahrnehmbare meteorologische Ereignisse damaliger Zeit:

Im Juli herrschten hauptsächlich Westwinde, dann Nordwestwinde. Dieser Monat hatte im Durchschnitte $16\frac{4}{5}$ Grad Wärme, also einen halben Grad mehr Wärme als im Durchschnitte. Vom 1. bis zum 14. war es wärmer als gewöhnlich, dabei herrschten öftere Gewitter und starke Gufsregen. Die gröfste

Wärme von 25 Grad war den 8. Juli Nachmittags, verursachte starke Gewitter mit Gufsregen. Die geringste Wärme fand am 19. mit $8\frac{3}{10}$ Grad Statt; die Wärme nahm demnach vom 8. bis 19. Juli um $16\frac{7}{10}$ Grad ab.

Vom 15. bis 23. war die Witterung kühl und regnerisch, bei stürmischen Winden aus Südwest; zu Ende nahm die Wärme wieder stark zu und erreichte am 31. Juli wieder $23\frac{4}{5}$ Grad. Der Regenfall betrug in senkrechter Höhe $35\frac{3}{10}$ Pariser Linien. Der Juli war der nasseste Monat im ganzen Jahre, nach dem August der wärmste. Der Juli hatte nur einen einzigen heitern Tag, an 26 Tagen war Sonnenschein bei Wolken, 4 Tage waren ganz trübe, an 16 Tagen hat es geregnet, darunter waren: viermal Gewitter- und Gufsregen. Das Hygrometer zeigte meistens grofse Feuchte, nur selten wenig Trockene an. Am 14. Juli erreichte das Barometer seine gröfste Höhe von 27″ $8\frac{7}{10}$‴ bei starkem Nordwestwind und mittlerer, mäfsiger Wärme. Darauf fiel er bei stürmischem Südwestwinde plötzlich, hatte seinen niedrigsten Stand von 27″ $2\frac{1}{2}$‴ den 17. Abends. Der Höhenunterschied betrug binnen dreimal vier und zwanzig Stunden $6\frac{1}{5}$ Linien.

Im August waren die herrschenden Winde der West- und Südwind. Dieser Monat hatte im Mittel $17\frac{1}{10}$ Grad Wärme, war also um einen halben Grad wärmer als im Durchschnitte, und zugleich der wärmste Monat in diesem Jahre. Die gröfste Wärme mit $25\frac{7}{10}$ Grad bei Südwestwind traf auf den 19. August Nachmittags um 3 Uhr, die kleinste Wärme mit 10 Grad bei Ostwind den 30. August Morgens um 5 Uhr. Die gröfste Aenderung der Wärme betrug demnach in diesem Monate $15\frac{7}{10}$ Grad. Im August waren nur zwei Tage ganz heiter, an 24 Tagen Wolken mit Sonnenschein, 5 Tage waren ganz trübe, an 11 Tagen hat es nur wenig geregnet, nur am 28. regnete es stark und ausgiebig, bei anhaltendem Westwinde. Der Regen betrug nur $9\frac{1}{5}$ Linien, 19 Linien weniger, als im Durchschnitte; der August war demnach ungemein warm und trocken. Auch zeigte das Hygrometer mehr Trockene als Feuchte. Die gröfste Barometerhöhe von 27″ $10\frac{1}{5}$‴ war den 30. August Morgens um 5 Uhr bei Ostwind; die kleinste von 27″ $2\frac{3}{5}$‴, den 23. um 10 Uhr Nachts bei schwachem

Südwinde. Seine Höhenänderung betrug also $7\frac{3}{5}$ Linien, war um eine Linie geringer als im Durchschnitte.

Der September hatte im Mittel $13\frac{7}{10}$ Grad Wärme, war demnach um $\frac{2}{3}$ Grad wärmer als gewöhnlich. Der herrschende Wind war von West, nach ihm der Südwest. Die gröfste Wärme von 23 Grad fiel auf den 2. September um drei Uhr Nachmittags; die kleinste mit $4\frac{4}{5}$ Grad auf den 30. September Morgens bei Sonnenaufgang. Die Aenderung der Wärme betrug daher $18\frac{1}{5}$ Grad. Der Regenfall betrug $23\frac{1}{2}$ Pariser Linien; der September war demnach etwas feuchter als im Durchschnitte. Die gröfste Barometerhöhe war den 16. mit $27''\ 8\frac{7}{10}'''$; die kleinste am 21. mit $27''\ 0\frac{6}{10}.'''$

Merkwürdig war bei meiner gleich im Anfange torpid-erethischen Bindehautblennorrhoe der bestimmte Typus des Schmerzanfalles nicht im Auge, sondern am Scheitel des Kopfes; er trat täglich nach Sonnenaufgang zu einer bestimmten Zeit ein, und wüthete durch mehrere Stunden auf eine fürchterliche Art. Ich erinnere mich noch mit Entsetzen dieses furchtbaren Kopfschmerzes, der besonders dann eine unerträgliche Höhe erreichte, und mich fast bis zum Wahnsinn folterte, wenn der Anfall mit einem Gewitter zusammentraf. Nach einigen Tagen kam derselbe täglich genau um eine Stunde später, gegen Ende einmal um zwei Stunden, und den zwölften Tag blieb er ganz aus; nachdem ich während der Krankheit acht und dreifsig Uncen Decoct. chinae eingenommen hatte.

b. Gichtische acute Bindehautblennorrhoe.

Die gichtische Blepharo- und Ophthalmoblennorrhoe, die mit einem brennenden Schmerze und einer erysipelatösen, blasenartigen, scharfe Lymphe enthaltenden Geschwulst der Bindehaut beginnt, und sich durch einen ätzenden, serösen und dünnschleimigen Flufs und äufserst schnell zerstörenden Verlauf auszeichnet, kam bei einem Kriminalsträflinge, K., von 58 Jahren und äufserst cachectischem Habitus vor, der sonst von der Gicht sehr geplagt gewesen. Sie entstand plötzlich, als er bereits Reconvalescent nach einer catarrhalisch-rheumatischen Augenentzündung mit blofsen Füfsen über einen

mit Steinen gepflasterten Gang ging. Ungeachtet der schleunig angewandten Hilfe, war die Hornhaut in acht und vierzig Stunden durch eine profuse und übelartige Eiterung vernichtet. Dieser Fall ist auch deswegen merkwürdig, dafs hier dem Ausbruche der arthritischen Blennorrhoe unmittelbar kein Gichtanfall vorherging. Auch liefert diese Krankengeschichte einen recht anschaulichen Beweis, in welchem genauen Wechselverhältnisse das dermatische System zur Bindehaut des Sehorgans steht *).

Dafs eine gewöhnliche acute Bindehautblennorrhoe bei gichtischer Dyscrasie des Körpers sich entwickeln und verlaufen könne, ohne die Natur des Allgemeinleidens annehmen zu müssen, zeigt der 20jährige Bräuergeselle, G. J. Er litt an der vagen, acuten Gicht. Als sie die beiden Handgelenke verlassen hatte, folgte ein Erysipelas bulbi, mit dem er auf die Klinik kam. Aus diesem Rothlaufe entwickelte sich schnell eine gewöhnliche Augen- und Augenliedblennorrhoe von erethisch-torpidem Character, welche mit der Form der arthritischen Blennorrhoe des Auges, die hier zu fürchten war, gar nichts gemein hatte. Während sich die Augenkrankheit auffallend besserte, bekam er einen neuen Gichtanfall in der linken Handwurzel, und später zog sich der entzündliche Schmerz ins Knie des rechten Fufses.

Als vicarirende Thätigkeit nach unterdrücktem Scheiden- und Harnröhrentripper kam das blennorrhoische Augenleiden auf der Augenklinik zwar niemals vor; wohl aber sahen wir die gewöhnliche, eben beschriebene acute Bindehautblennorrhoe mehrmal während des Verlaufes des wahrhaft syphilitischen Trippers der Geschlechtstheile verlaufen, ohne im geringsten den gonnorrhoischen Character desselben anzunehmen.

Eine Israëlitin, erst vierzehn Jahre alt, von guter Körperconstitution und lebhaftem Temperamente, wusch, auf den Rath eines Mädchens, ihre am venerischen weifsen Flufse leidenden Geschlechtstheile mit spanischem Pfeffer, und rieb dann mit

---

*) Mehrere Belege dazu finden sich in Rust's ägyptischer Augenentzündung etc. Berlin 1820, bei Reimer. S. 80 bis 81.

den befleckten Fingern ihr eben juckendes rechtes Auge. Die Folge davon war, nach einem heftigen Brennen und Stechen in demselben, eine Blennorrhoe, die sich von der gewöhnlichen, mit erethisch - torpidem Character und einem Resorptionsgeschwüre der Hornhaut, durch gar nichts unterschied. Sie wurde, nach vollkommen geheiltem Auge, wegen des fortdauernden Trippers und der Condylomen am After, in das Curhaus der Venerischen transferirt.

Einen merkwürdigen Fall von Metaschematismus und metastatischer Thätigkeit und einen Beweis, wie innig alle Schleimhäute des ganzen Körpers durch den Consensus mit einander verbunden sind, sah ich in meiner Privatpraxis an einem sechs Wochen alten Kinde. Die Blennorrhoe der Augenlieder wechselte mehrmal mit einem ziemlich starken, milden Schleimflusse aus der Mutterscheide; endlich bekam das Kind einen Ausschlag am Kopfe, und Aug und Mutterscheide wurden und blieben gesund.

Die eigentliche gonnorrhoische Augenlied - und Augapfelblennorrhoe nach plötzlich unterdrücktem Harnröhrentripper sah ich selbst in Wien nie, und während meiner ganzen Praxis in Böhmen nur einmal, und zwar bei einem jungen vollsäftigen Manne; sie war in der Form der gewöhnlichen Bindehautblennorrhoe, aber mit äufserst heftigem, synochösem Character und wüthenden Schmerzen aufgetreten. Als ich den zweiten Tag gerufen wurde, war schon das zweite Stadium der Entzündung, ein furchtbar copiöser Schleimflufs, vorhanden, und ehe es mir gelang, den Tripper in der Harnröhre wieder herzustellen, war mit den zerstörten Hornhäuten schon alle Hoffnung verloren; beide Augäpfel wurden binnen sechs Tagen vernichtet.

Glücklicher war Herr A. in Prag, der mir folgenden merkwürdigen Fall aus seiner reichen chirurgischen Praxis mittheilte:

c. Gonnorrhoische acute Bindehautblennorrhoe.

Ein Mann von 38 Jahren und guter Körperconstitution hatte sich durch unreinen Beischlaf einen Tripper zugezogen. Am siebenten Tage verschwanden alle Entzündungsphänomene am männlichen Gliede, und es entwickelte sich eine Lähmung beider Füfse; nach einem Jahre wurde er durch das Polinische

Decoct hergestellt. Neuerdings angesteckt, bekam er zum zweitenmal den Tripper, der ebenfalls den siebenten Tag verschwand. Diesmal trat Taubheit ein; welche durch neun Monate anhielt, und endlich durch Sublimat geheilt wurde. Zum drittenmal angesteckt, sah er abermals einen Tripper entstehen, und rief sogleich Herrn A. um Beistand. Dieser liefs ihn ins Bette legen, gab ihm innerlich eine Emulsion, und legte auf Glied und Mittelfleisch Catapl. emoll. Alles ging gut; der gefürchtete siebente Tag war glücklich vorüber. Mit Anbruch des achten Tages wurde Herr A. gerufen; er fand den Patienten in Verzweiflung; das Glied ohne alle Spur von Entzündung und Absonderung; Patient äufserst lichtscheu, konnte die Augen nicht öffnen, und klagte über wüthende, stechende Schmerzen in denselben und im ganzen Kopfe. Als Herr A. die Augenlieder aus einander zog, erschrack er über die ungeheuere schwammige, blafsrothe Geschwulst der Conj. beider Augen, welche hoch über die Hornhaut emporragte. Thränen- und Schleimsecretion war keine vorhanden. Herr A. gesteht, dafs ihn dieser noch nie gesehene Zustand des Sehorgans anfänglich in grofse Verlegenheit gesetzt habe, da er sich nie auf Augenheilkunde verlegt hatte, und wohl einsah, dafs hier nicht die geringste Zeit zu verlieren sey. In der Angst stopfte er die Harnröhre, wie er erzählt, wohl tiefer als nöthig war, mit trockener Charpie aus, setzte dem Kranken sechs Blutegel hinter jedes Ohr, und legte ihm kalte Umschläge über die Augen. Nach drei Stunden fand Herr A. den Penis schon geschwollen und entzunden, und Patient fühlte sich an beiden Augen um etwas erleichtert; in der achten Stunde hatte der Schmerz am Gliede mit der steigenden Entzündung und Geschwulst desselben den höchsten Grad erreicht, und die Charpie mufste entfernt werden, worauf blutige Jauche sich entleerte. Schmerz und Geschwulst am Auge hatten sehr bedeutend nachgelassen, und waren bis zum Abende ganz verschwunden. Der Tripper nahm nun seinen gehörigen Verlauf; doch blieben die Bulbi noch einige Zeit hindurch empfindlich und thränend.

Hatte sich die gewöhnliche acute Bindehautblennorrhoe aus einer catarrhalisch-rheumatischen, rein rheumatischen oder

erysipelatösen Augenentzündung entwickelt: so verlief sie meistens mit äufserst heftigen Schmerzen und war sehr hartnäckig und gefährlich. Gewöhnlich gelinder, obgleich nicht immer, war ihr Verlauf, wenn das primäre Leiden blofs catarrhalisch war.

Hatte die blennorrhoische Bindehautentzündung einmal ihre höchste Entwickelungsstufe, die Eiterabsonderung, auch am Augapfel erreicht, wie dies fast durchgängig bei den obigen Kranken der Klinik der Fall war: so stand das Sehvermögen jedesmal auf dem Spiele.

War die aufgelockerte, weiche, teigichte, weifsliche, sulzig aussehende Hornhaut gelb geworden; hatte sie sich schon in einen Eiterstock, Vortex purulentus, verwandelt: so folgte jedesmal ein Bersten derselben, Rhexis oculi. So lange die so geartete Hornhaut noch nicht gelb geworden, also noch krankhafte Erweichung der Hornhaut, Malacia corneae, vorhanden ist, läfst sich das Sehvermögen noch manchmal retten. Ich erinnere mich aus meiner Privatpraxis zweier Bauern, bei denen es mir gelang, derlei Hornhäute zur Normalität zurückzuführen, obschon ich selbst in beiden Fällen fast alle Hoffnung aufgegeben hatte. Nachdem ich sie in ein gesundes, durchaus zweckmäfsig eingerichtetes Zimmer gebracht hatte, träufelte ich auf die kranken Hornhäute anfangs zwei-, dann drei-, endlich täglich viermal Laud. liq. Syd., welches anfänglich gar nicht empfunden wurde, verordnete nebst warmen Kräuterkissen innerlich ein Dect. saturatum cort. peruv. mit Liq. Hoffm., gab ihnen sehr nahrhafte Kost und Wein, sorgte für eine heitere Umgebung aus ihrer Verwandtschaft; und beruhigte ihr geängstigtes Gemüth durch zuversichtliches Versprechen eines glücklichen Erfolges. Die an einigen Stellen der Hornhaut zurückgebliebenen starken Leucome liefsen mich vermuthen, dafs an dem enormen Anschwellen der Hornhäute auch Ausschwitzungen von Lymphe grofsen Antheil genommen hatten.

Wo mit der Augenblennorrhoe Cachexien des gesammten Organismus, z. B. Arthritis, Syphilis, Scropheln, Anlage zum Scorbut u. s. w. ins Spiel traten, war die Gefahr am gröfsten, die Krankheit am verwickeltesten, die Behandlung am schwierigsten.

Es sei mir erlaubt, nur zwei Beispiele zur Versinnlichung des Gesagten anzuführen.

Ein 23jähriges, starkes Dienstmädchen wurde vor vierzehn Tagen, nachdem sie sich einer Verkältung und dem Steinkohlendampfe der Küche ausgesetzt hatte, von einer leichten Entzündung beider Augen ergriffen, welche der Beschreibung nach rheumatisch-catarrhalischer Natur gewesen zu seyn scheint. Nach acht bis neun Tagen, eben als das Uebel, ohne etwas dagegen gebraucht zu haben, zu verschwinden anfing, mufste sie bei offenen Fenstern und Thüren Zimmer waschen. Am Abende dieses Tages befiel die Kranke ein heftiger Schmerz im linken Auge, welcher die ganze Nacht hindurch währte, und ihr den Schlaf raubte. Gegen Morgen fühlte und sah sie die Lieder des linken Auges ungeheuer angelaufen, und einen weifslichen Schleim häufig aus denselben hervor strömen; dessen ungeachtet blieb sie noch durch zwei Tage mit verbundenem Auge in ihren Dienstverhältnissen, da sie mit dem rechten Auge noch sah. Zu den nächtlichen Schmerzen gesellte sich abwechselnde Kälte und Hitze, Eingenommenheit des Kopfes und Abgeschlagenheit der Glieder. Jetzt erst sprach sie die Hilfe des Krankenhauses an.

Wir fanden die blennorrhoische Krankheit im linken Auge von synochös-erethischem Character, auf der Stufe des Eiterflusses.

Schon den andern Tag wurde auch das andere Auge von dem blennorrhoischen Processe ergriffen, welchen stechende, schneidende Schmerzen im Auge und im Kopfe, eine enorme, röthlich-bläuliche, weiche, unschmerzhafte, aber empfindliche Geschwulst der Augenlieder, ein hoher, ziemlich rother, gleichförmiger, fast unbeweglicher Wall der Conj. um die Hornhaut, und ein überaus copiöser, mit Serum unterbrochener Schleimfluss nebst mäfsiger Lichtscheue begleiteten.

Die Behandlung war im Anfange die mäfsig antiphlogistische, später, als die Krankheit den Character des Torpors angenommen, wurde das Decoct. cort. peruv. mit der Senegatinctur gereicht; nebstdem gleich von ihrer Ankunft an die weifse Präcipitatsalbe angewendet.

Es bildeten sich Eitergeschwüre auf den Hornhäuten, die

sich in ihrem Vernichtung drohenden Fortschreiten durch alle angewandten, sonst in so vielen Fällen erprobten Mittel, nicht aufhalten liefsen. Sie nahmen fast die ganzen Hornhäute ein, die schon auf dem Puncte zu bersten standen, als die Kranke in dieser Stunde der Gefahr, es war am neunten Tage nach ihrer Ankunft, gestand, dafs sie an einem Fluor albus syphil. leide, was sie früher durchaus geläugnet hatte. Diese Patientin dient zum warnenden Beispiele, dafs man in gefährlichen Augenkrankheitsformen sich nie, und in keinem Falle blofs auf die Aussage des Kranken und Inspicirenden verlassen dürfe, sondern jederzeit selbst untersuchen müsse.

Nun wurde die Therapie auch sogleich gegen die Syphilis gerichtet. Die Kranke bekam dreimal des Tages jedesmal einen halben Gran Sublimat in Pillenform mit dem Frühstücke, Mittag- und Nachtessen.

Schon den andern Tag trat Besserung ein; nach drei Tagen war die Krankheit stark in Abnahme, und die Geschwüre verkleinerten sich zusehends.

Im linken Auge war die Regenbogenhaut an einer Stelle der durch das Geschwür durchbohrten Hornhaut vorgefallen. Dieser vorgefallene Theil der Iris hatte eine sarcomatöse Beschaffenheit angenommen, welche unter dem Gebrauche des Sublimats sich wieder verlor.

Nach neuntägiger Anwendung des Sublimats, den die Kranke recht gut vertrug, und wovon sie im Ganzen fünfzehn Gran verbrauchte, hörte die Blennorrhoe gänzlich auf. Als Nachkrankheiten blieben zurück: im rechten Auge eine conische, doch sehr geringe, Hervortreibung der Cornea, nebst einer fast die halbe Hornhaut einnehmenden Macula; im linken Auge ein Vorfall der Iris, der aber das Sehvermögen durchaus nicht stört, und eine körnige Degeneration der Schleimhäute aller Augenlieder. Gegen die letztere hatte der eingeriebene weifse Präcipitat keine Wirkung mehr geäufsert, obschon zwölf Gran desselben auf eine Drachme Fett gebraucht wurden. Kräftiger bewies sich das Cuprum sulfuricum.

Die gerettete Kranke wurde endlich zur völligen Tilgung der Aftergebilde in der Augenliedschleimhaut an die ständische Augenheilanstalt angewiesen.

Merkwürdig war überdies im gegenwärtigen Falle, dafs sich die der Scleroticalbindehaut eigenthümliche Neigung zur kreisförmigen Aufwulstung auch auf das Bindehautblättchen der Hornhaut während dem Verlaufe der Blennorrhoe verpflanzte; eine pathologische Erscheinung, deren ich schon oben erwähnte. Diese flache und zarte Anwulstung nahm in Form eines rothbraunen, eine und eine halbe Linie breiten Ringes die ganze Peripherie der Hornhaut ein, die hiedurch in der Mitte wie in einem Grübchen erschien. Als der Wall der Conj. sclerot. sank, und zu verschwinden anfing, begann auch der aufgetriebene Kreis des Bindehautblättchens der Hornhaut zu sinken und sich zu verlieren, und gab hiedurch der Cornea für einige Tage ein pannusartiges Aussehen.

Eine 27jährige, dem Ansehen nach sehr cachectische Kranke hatte früher an der Lustseuche gelitten, und defswegen eine sehr grofse Menge Mercurialmittel verbraucht. Ohne eine bekannte von aufsen einwirkende Ursache fingen die linken Augenliedränder heftig zu jucken und bedeutend zu schwellen an. Diese Geschwulst verbreitete sich schnell über die Bindehaut der Augenlieder, ging in vier und zwanzig Stunden selbst auf den Augapfel in Gestalt blafsrother, schlaffer Wülste über, und sonderte viel dünnen Schleimes ab. Die Hornhaut wurde trübe. Schon den vierten Tag der Krankheit stellte sich ein speckiges, leicht blutendes Hornhautgeschwür ein.

In diesem Zustande suchten wir die Thätigkeit der reproducirenden Kräfte innerlich durch ein saturirtes Decoct. von Chinarinde mit Elix. vitr. Mynsichti und nahrhafte Diät, äufserlich durch aromatische, mit Campher bestrichene Kräuterkissen und eingeträufeltes Laud. liq. Syd. zu steigern. Nichts desto weniger griff der desorganisirende Eiterungsprocefs rasch um sich, und das Geschwür durchbohrte die Hornhaut. Die vorgefallene Iris blutete ebenfalls einigemal von selbst.

Durch beharrliche Anwendung der genannten Mittel, wozu später das Einträufeln der Solut. lap. div. mit Laud. liq. Syd. und Aceto lith. kam, gelang es uns endlich, der weitern Zerstörung Gränzen zu setzen. Die Blennorrhoe trat ganz zurück, das Geschwür bekam ein besseres Aussehen und verschwand; der Vorfall der Regenbogenhaut wurde bedeutend

kleiner; der gröfste Theil der Hornhaut blieb gerettet. In diesem Zustande wurde die Kranke am Ende des Schuljahres transferirt.

Von den zahlreichen Nachkrankheiten der acuten Bindehautblennorrhoe kamen auf der Augenklinik namentlich folgende vor; zu welchem Zwecke auch die Krankheitsformen blennorrhoischen Ursprungs aller jener Patienten benützt worden sind, welche später bei den Nachkrankheiten angeführt werden.

Die zurückbleibende Auflockerung und sarcomatöse Entartung der Augenliedbindehaut war gleich jener der Harnröhre, des Thränensackes, der Zottenhaut der Gedärme u. s. w., immer mit grofser Neigung zu gefährlichen Recidiven verbunden. Diese Substanzwucherungen der Schleimhaut waren sehr verschieden gestaltet. Bei einer ambulatorischen Kranken hatten die zarten fleischichten Auswüchse auf der innern Fläche des obern Augenliedes die Form von niedlichen Bläschen, und boten das Bild eines schönen, feinen Miniaturträubchens Johannisbeeren von der lebhaftesten und frischesten Röthe dar.

Auch die Membrana semilunaris im innern Winkel blieb sehr lange in einem vergröfserten Zustande; zur ganz normalen Gröfse kehrte sie nur selten zurück.

Hatte sich im Verlaufe der Blennorrhoe durch üppige Wucherungen ein oder das andere Augenlied umstülpt, und konnte es nicht in seine gehörige Lage wieder gebracht werden: so blieb es als Ectropium sarcomatosum oder fungosum zurück.

Bei theilweiser oder vollständiger Umstülpung des untern Augenliedes war ein Thränenträufeln die Folge, welches sich entweder durch die zurückgeführte zweckmäfsige Lage des Thränenpunctes, oder durch die sich allmälich verstärkte Thätigkeit des obern Thränenröhrchens verlor.

Hatte das hohe Anschwellen und Ausdehnen der allgemeinen Decken des obern Augenliedes eine Erschlaffung derselben nach sich gezogen: so blieb ein mit einer Hautfalte versehener heilbarer Vorfall des obern Augenliedes zurück, Ptosis palpebrae superioris. Beim Vorfalle ohne Hautfalte lag die Ursache entweder in der fleischartigen Wucherung der

innern Fläche des Augenliedes, oder in dem Aufhebemuskel des obern Augenliedes, der durch den lang anhaltenden ungeheueren Säfteverlust, durch Ausdehnung oder auf andere Art in einen ähnlichen Zustand von Lähmung gesetzt worden war, Atonia palp. superioris, wie wir sie beim Sphincter ani durch die Ruhr oder als Unvermögen der Erection nach starken Blennorrhöen der Harnröhre sehen.

War während der blennorrhoischen Entzündung in dem einen oder andern Augenmuskel eine Lähmung entstanden: so war ein Schiefstehen des Auges die Folge, Luscitas. Diese Nachkrankheit, die zweimal vorkam, hob sich jedesmal von selbst. In dem einen Falle konnte der Augapfel nicht nach unten, in dem andern nicht nach dem innern Winkel bewegt werden.

Hatte sich während des Entzündungsprocesses der Hornhaut Eiweifs- und Faserstoff zwischen die Blätter derselben ergossen, und zu einer festen Masse gestaltet: so zeigte sich ein schwer heilbares Leucom, ein weifser, nicht selten perlmutterartig glänzender, vollkommen undurchsichtiger Fleck von mannigfacher Form und Gröfse, und nicht scharfer Begränzung *), der bei glücklicher Lage aufser dem Bereiche der Pupille das Sehvermögen nicht störte.

War die Entzündung in der Hornhaut und das lymphatische Exsudat von geringer Bedeutung, oder hatte sich blofs die zwischen den Hornhautblättern normal vorhandene durchsichtige Feuchtigkeit coagulirt: so blieb ein weifslicher oder grauer, halb durchsichtiger Fleck zurück, der sich entweder blofs auf eine Stelle beschränkte, Macula**), oder den gröfsten Theil der Hornhaut einnahm, Obscuratio corneae.

Ging das Zellgewebe zwischen den Blättern der Hornhaut durch ein einzelnes Geschwür verloren: so verwuchsen die Hornhautlamellen unter sich unmittelbar, und es entstand eine Narbe, Cicatrix, von der Farbe und dem Aussehen eines Leucoms mit scharf begränzten, wie abgeschnittenen Rändern ***).

---

*) Beer's Leitfaden II. Band. I. Taf. 6. Bild.

**) Beer's Leitfaden II. Band. I. Taf. 5. Bild.

***) Beer's Leitfaden II. Band. II. Taf. 1. und 2. Bild. — Weller's Handbuch II. Taf. 1. Figur.

Traten Resorptions- oder andere Geschwüre der Hornhaut mit schlechter oder guter Eiterung erst gegen Ende der blennorrhoischen Entzündung auf: so dauerten sie oft fort, nachdem die Blennorrhoe den Cyclus ihrer Erscheinungen durchlaufen war.

Wurde die Quelle der wässerichten Feuchtigkeit, die seröse Umkleidung der vordern und hintern Augenkammer, in eine entzündliche Thätigkeit, in einen subinflammatorischen oder blofsen Reizzustand gesetzt: so entstand eine mehr oder weniger ausgeprägte acute Wassersucht, ein hydrops cammerae oculi anterioris acutus.

Drang der Entzündungsprocefs bis auf die eigentliche Substanz der Regenbogenhaut: so wölbte sich diese stark nach vorn, legte sich an die ebenfalls entzündete, undurchsichtige, nach innen und aufsen anschwellende Hornhaut, und verwuchs mit derselben. Die Hornhaut, unvermögend in ihrem weichen, schwammichten, aufgelockerten Zustande, dem Andrange der wässerichten Feuchtigkeit des Auges gehörigen Widerstand zu leisten, wurde ausgedehnt und hervorgetrieben, entweder in Form einer Kugel, kugelförmiges Totalstaphylom der Hornhaut, Staphyloma corneae totale sphaericum *), oder in Gestalt eines Kegels, kegelförmiges Totalstaphylom, Staphyloma corneae totale conicum. Wurde die verdunkelte Hornhaut in Verbindung mit der Iris nur an einer leidenden Stelle vorgetrieben: so bildete sich ein partielles Hornhautstaphylom, Staphyloma corneae partiale.

Hatte der Entzündungsprocefs die ganze Hornhaut erweicht: so blieb sie (ein einzelner Fall) in einem weichen, erschlafften Zustande zurück, Malacia corneae.

Hatte ein Geschwür die Hornhaut durchbohrt: so drang ein Theil der gesunden Regenbogenhaut nach aufsen. War dieser Vorfall, Prolapsus iridis, klein, einem Mückenkopfe, Myocephalon, ähnlich **): so entstand eine gewöhnliche, unschädliche Verzerrung der Pupille. War die Hornhaut-

---

*) Beer's Leitfaden II. Band. II. Taf. 4. Bild. — Weller's Handbuch III. Taf. 8. Figur.

**) Beer's Leitfaden II. Band. I. Taf. 2. Bild.

öffnung beträchtlich: so fiel ein grofser Theil der Regenbogenhaut vor, Melon *), und das Sehvermögen verschwand.

Trat die kleine vorgefallene Partie der Iris nach und nach zurück: so blieb doch immer ein kleiner Theil derselben in den Wundrändern eingeklemmt, und verwuchs mit denselben bei der Narbenbildung, vordere Synechie, Synechia anterior.

Verwuchs ein Theilchen der hintern Fläche der Iris durch ausgeschwitzte, lymphatische Fäden mit der vordern Linsencapsel: so entstand eine hintere Synechie, Synechia posterior.

Hatte die Bindehautblennorrhoe auf das Linsensystem consensuell entzündlich eingewirkt: so war eine Verdunklung dieses Gebildes ein grauer Staar, Cataracta, die Folge **).

Zeichnete sich die in Rede stehende Entzündung durch bedeutenden Erethismus aus: so blieb gern erhöhte Sensibilität der Augen mit Unvermögen, dieselben anzustrengen, durch längere Zeit als Nachkrankheit zurück.

Hatte die Bindehautblennorrhoe durch übermäfsigen Säfteverlust die Lebenskraft der Nervengebilde des Auges geschwächt, oder krankhafte Veränderungen in der Gefäfshaut oder den Ciliarnerven hervorgebracht: so entstand, ähnlich der Paralyse des Afters oder der Magenschwäche nach Ruhren, eine heilbare oder unheilbare, torpide, nervöse Augenschwäche, Amblyopia torpida. Dafs bei der Bindehautblennorrhoe nicht blofs die Conjunctiva, sondern der Gesammtorganismus des Auges mehr oder weniger leide, beweisen, nebst andern krankhaften Erscheinungen am lebenden Auge, die sehr wichtigen Sectionsberichte von den Professoren Doctor Mayer in Bonn ***) und Doctor von Ammon in Dresden ****) über erwachsene Individuen und neugeborene Kinder, die an dieser Krankheit gelitten hatten.

---

*) Beer's Leitfaden II. Band. I. Taf. 4. Bild.

**) Beer's Leitfaden II. Band. III. Taf. 1. und 2. Bild. — Weller's Handbuch II. Taf. 4. und 6 Figur.

***) Journal der Chirurgie und Augenheilkunde von C. F. v. Graefe und Ph. von Walther. Bd. II. St. I. S. 100.

****) Hecker's literärische Analen der gesammten Heilkunde. Wagner über die Krankheiten der Choroidea. Archiv für medic. Erfahrungen von Horn, Nasse, Henke, Wagner, 1821.

Ging beim Eiterungsprocesse zu viel Hornhautsubstanz verloren, oder wurde gar ein Theil des übrigen Augapfels durch colliquative Eiterung zerstört: so war, wie bei der Phthisis intestinalis, pulmonalis, ein Schwund die Folge, Phthisis corneae vel bulbi.

War der Ernährungsprocefs im Auge durch die lange Dauer der blennorrhoischen Entzündung gänzlich aufgehoben oder vermindert worden, wie es nach Gendrin's Versuchen an Thieren *) unter gleichen Umständen im Magen und dünnen Gedärmen mit der Verdauung geschieht, oder war auf andere Art die vegetative Sphäre des Auges, auf welche das fünfte Nervenpaar nach Magendie's Versuchen **) einen mächtigen Einfluss hat, angegriffen worden: so trat ein Schwinden des Augapfels durch Dörrsucht ein, Atrophia bulbi ***).

Die Einwärtsstülpung des Augenliedes und das vasculöse Augenfell kam uns nur bei der chronischen Augenliedblennorrhoe vor.

Bei der Behandlung der acuten Bindehautblennorrhoe kömmt es nicht allein auf die Beseitigung der Entzündung, sondern auch und häufig vielmehr auf die Unterdrückung des in der Bindehaut krankhaft und über die Mafsen aufgeregten Vegetationsprocesses an.

Die Cur dieser Augenkrankheit, welche so leicht mit Blindheit und dem Verluste aller Lebensfreuden endet, erfordert viel Umsicht von Seiten des Arztes; daher wurde beim Entwurfe des Heilplans für obige Patienten sorgfältige Rücksicht genommen:

1. Auf die Ursachen des Uebels;
2. auf die eigenthümliche Natur des allgemeinen und

---

*) Dr. A. N. Gendrin's anatomische Beschreibung der Entzündung und ihrer Folgen in verschiedenen Geweben des menschlichen Körpers aus dem Franz. übersetzt von Julius Radius. 1. Theil. Leipzig bei Hartmann 1828.

**) Magendie's Physiologie, S. 358. Die auffallende Erscheinung, dafs bei seinem Versuche die Thränendrüse nicht ebenfalls atrophisch wurde, erklärt sich durch die Entdeckung des Dr. Amusat zu Paris, (Frorier's Notizen) dafs der nervus lacrymalis nicht vom fünften, sondern vom vierten Paare abstammt.

***) Beer's Leitfaden II. Band. II. Taf. 7. Bild.

3. des örtlichen Leidens;
4. auf die Complicationen;
5. auf den örtlichen Schmerz; und endlich
6. auf die Ausrottung der sarcomatösen Aftergebilde in der Augenliedbindehaut, und die vollständige Tilgung des auch nach verlaufener Blennorrhoe an ihr noch immer haftenden abnormen Bildungstriebes.

Erste Heilanzeige.

Vor allem andern wurde darauf gesehen, jene schädlichen Einflüsse zu entfernen, oder wenigstens zu mildern, welche ursächlichen Antheil an dem Entstehen der blennorrhoischen Entzündung genommen hatten, und dieselbe zu unterhalten und zu vermehren im Stande waren.

Leider wird diese erste und wichtigste Heilregel, zum grofsen Schaden der armen Kranken, deren ganzes Wohl und Wehe von ihrem Sehvermögen abhängt, so häufig aufser Acht gelassen! Wie viele tausend und tausend Thränen würden weniger aus blinden Augen fliefsen, wenn man überall diese Regel gewissenhaft befolgte! Mit acuter Bindehautblennorrhoe behaftete Patienten heilen zu wollen, ohne sie aus ihren Verhältnissen, in denen sie erkrankten, wo es thunlich ist, zu bringen, ist in jedem Falle ein höchst gewagtes Unternehmen.

Durch die Aufnahme in die Augenklinik wurden obige Patienten vielen mit ihrem Augenübel in ursächlicher Verbindung stehenden Einflüssen entzogen; indem sie hier in reiner Zimmerluft, und bei zweckmäfsigem diätätischem Verhalten unter steter ärztlicher Aufsicht standen, welche jede schädliche Einwirkung von ihnen abzuhalten bemüht war.

Dessen ungeachtet blieb auch hier noch Manches in Hinsicht der ersten Heilanzeige zu thun übrig. So mufste gewöhnlich für die noch immer unterdrückt gebliebene Hautthätigkeit durch schweifstreibende Mittel gesorgt werden. Wo Dyscrasien ursächlichen Einflufs auf die Entwickelung der Augenkrankheit genommen hatten, wurden, wenn die übrigen Verhältnisse es zuliefsen, sogleich die angezeigten specifischen Mittel in Gebrauch gezogen. Ueberhaupt war bei den mannigfachen Verbindungen der blennorrhoischen Entzündung mit Rheumatismus,

Catarrh, Gicht, Syphilis, Scorbut, Scropheln, mit Congestionen, mit einem hohen Grade von Sensibilität oder Torpor des ganzen Körpers, das, was die Entzündung modificirte, sich ihr als ursächliches Moment vorwaltend beigesellt hatte, bei dem Heilplane meistens weit mehr zu beachten, als die Entzündung selbst.

Zweite Heilanzeige.

Die innere Behandlung richtete sich nach dem jedesmaligen Character des Allgemeinleidens.

Sprach sich dies, wie es häufig der Fall war, als catarrhalisches oder rheumatisches Fieber aus: so wurden auf die Haut wirkende Heilmittel angeordnet, wodurch zugleich auch der ersten Indication Genüge geschah.

Bei rein entzündlichem heftigem Fieber suchten wir die krankhaft gesteigerte Lebensthätigkeit im Blut- und Nervensysteme herabzustimmen durch Diät und das streng antiphlogistische Verfahren; es wurden Aderlässe angeordnet, und ein Decoct. alth. cum nitro gegeben, gewöhnlich mit antiphlogistischen Abführungsmitteln, um den Andrang des Blutes vom Auge abzuleiten. Wo Pulver aus Calomel angezeigt waren, wurde das Nitrum beigesetzt.

Trug der Gesammtorganismus nach verlaufenem Fieber den Character des Torpors: so wurden, um die schwache allgemeine Reproductionskraft zu steigern, nebst nahrhafter Kost, gutem Bier oder Wein, stärkende und reizende Mittel in Gebrauch gezogen, worunter sich das Inf. calom. arom., noch mehr das Decoct. cort. peruv. mit Tinct. polyg. seneg. am wirksamsten bewiesen.

Liefs das Fieber den Gesammtorganismus in einem erethischen Zustande zurück: so wurden narcotische Mittel gegeben, welche die zu hoch gesteigerte Sensibilität herabzustimmen geeignet sind. Darunter zeichnete sich das Opium, ohne oder mit dem in Entzündungen seröser und schleimhäutiger Gebilde so wohlthätigen Calomel, am meisten aus. Das Opium war besonders dann sehr heilsam, wenn das Blutleben, der ganze organische Lebensprocefs, angeregt und beschleunigt werden mufste, und der Puls nach vorhergegangenen nothwendigen

Blutentziehungen oder gastrischen Ausleerungen, Weichheit, Schwäche und Unthätigkeit zeigte.

In Fällen, wo das Opium bei entzündlich-erethischem Zustande mit hartem, kräftigem Pulse nicht angewendet werden konnte, wurde es durch die rein narcotischen Mittel, das Extr. hyosc., stram., bellad., durch die Aq. lauroc., die Digit. purp. ersetzt. Unter diesen Verhältnissen wurden auch nach Umständen obige Narcotica mit antiphlogistischen Mitteln versetzt. Neigte sich hingegen der Erethismus mehr zum Torpor, so wurden die narcotischen Mittel, oder die Ipecac. in sehr kleiner Gabe mit dem Decoct. cort. peruv. verbunden.

Dritte Heilanzeige.

Die örtliche Behandlung war ebenfalls verschieden, nach Verschiedenheit des Characters, den das örtliche Uebel offenbarte.

Die erregende restaurirende Heilmethode wurde sogleich eingeschlagen, wenn das topische Leiden torpider Natur war, und die blennorrhoische Entzündung auch am Augapfel mit dem Eiterflusse schon ihre dritte Entwickelungsstufe erreicht hatte.

Nebst dem innern Gebrauche des Cort. peruv. mit der Rad. polyg. seneg. und einer nahrhaften Kost wurden über das Auge frei hängende warme Kräuterkissen angeordnet.

Um dem gesteigerten Vegetationsprocesse der Bindehaut entgegen zu wirken, wurde die weifse Präcipitatsalbe in die äufsere Fläche der geschwollenen Augenlieder dreimal, in die innere einmal des Tages mittelst eines Haarpinsels eingerieben. Vesicantien in Nacken, hinter die Ohren gelegt, leisteten als Reizmittel erspriefsliche Dienste.

Bei einzelnen offenen Geschwüren der Hornhaut, mit oder ohne Vorfall der Regenbogenhaut, wurde mit Nutzen nach Erfordernifs ein- bis zwei-, selten dreimal des Tages ein voller Tropfen Laud. liq. Syd. auf die kranke Hornhaut vorsichtig, ohne sie zu berühren, geträufelt. Gegen Ende der blennorrhoischen Krankheit zeichnete sich bei offenen Hornhautgeschwüren die eingeträufelte Auflösung des Lap. divin. mit viel Laud. liq. Syd. und Acet. lith. aus, welche im früheren Verlaufe durchaus nicht vertragen wurde.

Die Augenliedränder wurden täglich nur ein- — zweimal,

überhaupt so selten als möglich durch ein schleimiges Augenwasser, dem man etwas Tinct. opii zusetzte, gewaschen, jedoch häufig gelüftet, um den eiterartigen Schleim zu entfernen, der jedesmal sogleich mit einem weichen, gewärmten Tuche sorgfältig von der Wangengegend abgewischt wurde.

Ungeachtet der unläugbaren, grofsen Kräfte des äufserlich angewandten weifsen Präcipitats, dem üppigen Bildungstriebe der Schleimhaut Gränzen zu setzen, beschränkte es doch zu langsam die aus dem Geleise getretenen Lebensthätigkeiten derselben, um das Fortschreiten der specifischen Entzündung auf die Hornhaut, und das dadurch bedingte Entstehen der so gefahrvollen Geschwüre auf derselben immer und in allen Fällen zu hindern.

In dieser Beziehung stehen folgende Versuche mit dem von Dr. Varlez in Augenblennorrhöen so sehr gepriesenen und angeblich bei vierhundert Kranken mit Nutzen angewandten Chlorkalk *) hier an ihrem Orte:

Ein 28jähriges, robustes und vollsäftiges Dienstmädchen war vor vielen Jahren, in Folge einer heftigen Augenentzündung und einer daraus hervorgehenden Eiterung, auf dem linken Auge durch Phthisis corneae erblindet. Im laufenden Jahre die Dienste einer Amme in der hiesigen Findelanstalt leistend, bekam sie einen an Ophthalmia neonatorum leidenden Säugling zur Pflege. Nachdem sie einige Tage mit Eifer seine Wartung, zu welcher auch das häufige Reinigen seiner Augen gehörte, versehen hatte, fing auch sie an, auf ihrem zum Glück schon erblindeten Auge zu leiden. Anfangs mit den Symptomen eines Augencatarrhs beginnend, entwickelte sich binnen Tag und Nacht eine Augenkrankheit von folgender Form, wie sie sich uns am zweiten Tage, den 17. November, auf der stehenden Klinik darbot.

Die Augenlieder des erkrankten Auges blafsroth, mäfsig geschwollen, halbgeschlossen; aus ihrer Spalte fliefst fast ununterbrochen ein gelb-weifslicher, mit Thränen vermischter Schleim; die Augenliedränder angelaufen; die Bindehaut der Augenlieder und des Augapfels gleichmäfsig geschwollen, weich,

---

*) Gerson und Julius Magacin 1828, Jänner, Febr. S. 132.

dunkelroth, fast unschmerzhaft bei der Bewegung des Auges sowohl, als bei der Berührung; die gelbweifse phthisische Cornea liegt in einer ziemlich tiefen, tellerförmigen Grube, welche der Wall der Bindehautgeschwulst um sie bildet. Aufser einem lästigen Drücken im Auge sind keine Schmerzen vorhanden. Das andere Auge ist völlig gesund. Kein Allgemeinleiden.

Angemessener konnte uns wohl kaum ein Fall kommen, um auf der Klinik, was wir schon lange gewünscht hatten, einen Versuch machen zu können, in wie weit sich die Wirkung des Chlorkalks, als örtliches Mittel gebraucht, in dieser Krankheit bestätige, ohne Gefahr zu laufen, durch unsern Versuch etwas zu vernachlässigen, oder wohl gar zu verderben. Die Blennorrhoe war noch nicht bis zu ihrem höchsten Puncte entwickelt, und hatte ein Auge befallen, an dem, wie gesagt, in Hinsicht des Sehvermögens nichts zu wagen war.

Wir verordneten daher nebst einem innerlich zu nehmenden Decoct. rad. gram. mit Arcan. dupl. und Mellag. gram. gleich am ersten Tage folgende Lösung: R. Chloridi calcis scrup. unum, aq. destill. com. unc. unam, solutio filtretur. Hiervon träufelten wir anfänglich täglich zwei-, später dreimal mittelst eines Pinsels ins kranke Auge. Nach einigen Tagen, da diese Lösung gut vertragen wurde, gaben wir eine halbe Drachme Chlorkalk auf eine Unce Wasser.

Die Wirkung war auffallend; gleich die ersten Tage war die Schleimsecretion bis auf das mindeste verringert, die Schmelzung der Bindehautgeschwulst höchst deutlich.

Noch später gaben wir eine Lösung aus einer ganzen Drachme in einer halben Unce Wasser; auch diese wurde, nach anfänglichem leichtem Brennen, gut vertragen. Am zwölften Tage dieser Behandlung, den ersten December, kam schon hier und da die weifse Sclerotica unter der täglich sich vermindernden Bindehautgeschwulst zum Vorschein, am 11ten December konnte Patientin geheilt entlassen werden.

Auch im vorletzten Schuljahre hatten wir bei einem blennorrhoischen Augenkranken, der mit schon zerstörten Hornhäuten auf die Klinik gebracht worden war, neuerdings Gelegenheit,

die Lösung des Chlorkalkes anzuwenden. Obschon in diesem Falle der Erfolg bei weitem nicht so günstig ausfiel, wie in dem erstern, und das Mittel sogar ausgesetzt werden mufste: so werden wir doch die Versuche mit gehöriger Vorsicht fortsetzen, um durch eigene Erfahrung zu einem bestimmten Resultate darüber zu gelangen.

Ich kann nicht umhin, hier der Versuche zu erwähnen, die ich bei der Augenblennorrhoe der Neugebornen mit der weifsen Präcipitatsalbe machte, um das krankhaft aufgeregte organische Leben der Schleimhaut mit ihrer gesteigerten Productionskraft zur Normalität zurückzuführen. Ich liefs ohne Anwendung eines andern örtlichen Arzneimittels folgende Salbe mittelst eines Haarpinsels an die äufsere Fläche der geschwollenen Augenlieder und ihre Umgebung mit Ausnahme des innern Winkels und der Augenliedränder zwei- bis dreimal des Tages sanft einreiben.

R. Axung. porci rec. drachmam
Cerae alb. grana quatuor
Liquefiant et triturando semirefrigeratis
adde
Merc. praec. alb. gr. tria — quatuor
M. exactissime f. ung. ophthalmicum.

Dabei wurden täglich mehrmal die Augenliedränder durch ein schleimiges Augenwasser gereinigt, die Augenliedspalte hingegen oft des Tages etwas gelüftet, um dem gesammelten Schleime den Abflufs zu erleichtern, der mit einem gewärmten weichen Tuche abgewischt wurde.

Der Erfolg war auffallend günstig und trat mehrmal sehr schnell ein. Bei den zwei und dreifsig neugebornen, theils an Blepharo-, meistens aber an Blepharo- und Ophthalmoblennorrhoe leidenden Kindern, die ich bis jetzt auf diese Art zu behandeln Gelegenheit hatte, wo ich nur bei drei derselben die Cur mit Anlegung von zwei Blutegeln begann, sah ich das Sehorgan, einen Fall ausgenommen, jedesmal ganz unversehrt aus dem mitunter furchtbaren Kampfe treten, der so häufig den armen Kleinen das höchste Kleinod des Lebens schon bei ihrem Eintritte in dasselbe raubt.

Trug das blennorrhoische Augenleiden bei Erwachsenen

den rein entzündlichen Character, so wurde antiphlogistisch verfahren, zehn bis zwölf Blutegel wurden entweder um die Augengegend, oder gerade auf das stark angeschwollene obere Augenlied gesetzt, und nach Erfordernifs mehrmal wiederholt. Es versteht sich von selbst, dafs bei der Gegenwart eines heftigen Entzündungsfiebers, auch hier, eben so wie bei andern synochösen Localentzündungen, die allgemeine Blutentleerung der örtlichen vorherging.

Die weifse Präcipitatsalbe wurde hierauf blofs auf die äufsere Fläche der Augenlieder und ihre Umgebung mittelst eines Pinsels eingerieben, um den abnormen Vegetationsprocefs der Schleimhaut zu unterdrücken.

Umschläge von kaltem Wasser waren nur bei zweien der obigen Patienten angezeigt, indem sie, wie mich die eigene sowohl, als die von Graefe bei den Contagionen *) gemachte vielfältige Erfahrung gelehrt, blofs beim Beginnen ganz reiner blennorrhoischer Entzündungen von synochösem Character wohlthätig wirken, besonders bei jenen, welche durch Ansteckung entstehen. Die kalten Umschläge schaden: bei torpiden Bindehautblennorrhöen; beim Schleim- und Eiterflusse; und überhaupt bei jeder Entwickelungsstufe der Krankheit, wenn unterdrückte Transspiration der Haut, Catarrh, Rheumatismus, Syphilis u. s. w. eine gemischte Entzündungsform

*) Von Graefe sagt, Seite 117 in seinem Werke: die epidemisch-contagiöse Augenblennorrhoe etc. Berlin 1823 bei Reimer: „Dringend empfohlen wird das kalte Meer-, Flufs- und Brunnenwasser. Andererseits sehen wir den Gebrauch des kalten Wassers von mehreren Aerzten verworfen. Meinen Beobachtungen nach, liegt der Grund jener Widersprüche besonders in einer unzulänglich festgesetzten Auswahl der Krankheitsfälle. Immer fand ich kalte Umschläge, bald durch Steigerung, bald durch Uebertragung der Anomalie nachtheilig, wenn die Hydrorrhoe mit bedeutendem Torpor verbunden, wenn dieselbe durch nafskalte Witterung entstanden war, wenn sie von catharrhalischem, arthritischem, syphilitischem, psorischem oder von irgend einem andern Allgemeinleiden abhing, und wenn sie sich vermöge auffallender Gebildungsabweichungen schon tief begründet hatte. Stets leistete mir hingegen kaltes Wasser grofse Dienste, wo der Affect mit merklich erhöhter Gefäfs- und Nerventhätigkeit verlief, und wo derselbe durch Staub, Hitze, Lichtreiz oder Contagionmittheilung erzeugt, noch ganz frei von bedeutender Gebildungsanomalie erschien."

in der Bindehaut entwickelt hatte. Vorzüglich heilsam ist das sehr häufige Waschen der Augen mit kaltem Wasser bei Kindern in Findelhäusern, der häufigsten Geburtsstätte acuter Augenblennorrhöen, sobald die ersten Spuren derselben: etwas Lichtscheue, seröser Ausfluſs, leichte Röthe der Augenliedränder sich an den Neugebornen offenbaren. In der Privatpraxis wird der Arzt in diesem Zeitpuncte der Krankheit, wo sie sich noch unterdrücken läſst, äuſserst selten gerufen.

War ein erethischer Zustand mit der blennorrhoischen Bindehautentzündung verbunden, so wurde, um die zu hohe Sensibilität herabzustimmen, die weiſse Präcipitatsalbe mit dem Extr. bellad., zehn bis zwölf Gran auf eine Drachme, vermengt, bloſs auf die äuſsere Fläche der Augenlieder dreimal des Tages eingerieben; und so lange das Auge in einem sehr gereizten Zustande war, die innere Fläche der Augenlieder damit verschont.

Vierte Heilanzeige.

Die mit der Bindehautblennorrhoe und dem Allgemeinleiden verbundenen Complicationen, wenn sie auch in keinem ursächlichen Verhältniſs zur Augenkrankheit standen, wurden nach den bekannten Regeln der Heilkunde behandelt; derlei Complicationen waren: Augenkrankheitsformen anderer Art; gemischtes, z. B. synochös-gastrisches Fieber; Ausschlagskrankheiten; von dem Augenleiden unabhängige Anomalien der Verdauungsorgane; Blutströmungen nach dem Kopfe; guter und bösartiger Tripper der Geschlechtstheile u. s. w.

Fünfte Heilanzeige.

Eine besondere Rücksicht wurde auf den die Augenblennorrhoe begleitenden Kopfschmerz genommen, theils des daher entspringenden qualvollen Zustandes des armen Patienten wegen, theils weil derselbe häufig einen sehr schädlichen Einfluſs auf den Gang der blennorrhoischen Entzündung ausübt; indem er den Schlaf stört und dadurch die Verdauung, diesen wichtigen Centralpunct der erhaltenden, reproducirenden Thätigkeit im Gesammtorganismus schwächt, und durch die

innige Nervenverbindung des Gehirns mit dem Magen mannigfache und schädliche Anomalien im Unterleibe veranlafst.

War der Kopfschmerz Folge erhöhter Thätigkeit im arteriellen Systeme, so wich er der Anwendung von Blutegeln. War er nervöser Natur, was ungeachtet der sich offenbarenden erethischen Stimmung nicht immer sogleich offen dalag: so brachten die Blutegel nicht die geringste Linderung, und es mufsten narcotische Mittel angewendet werden.

Mehrmal schwand der nervöse Schmerz fast augenblicklich nach der am Augenbraunbogen geschehenen Einreibung eines mit Speichel zu einem Sälbchen geformten Granes Opium, oder des Extr. opii, gr. sex in zwei Drachmen Aeth. sulf. aufgelöst, oder gleicher Theile von Opiumpulver und Extr. bellad., oder Extr. hyosc.

Brachten diese Mittel keine Besserung, so wurden mehrere Tropfen einer Auflösung von 10 Gran Morphium acet. in einer Drachme reinen Mandelöls eingerieben, oder das Laud. liq. Syd. zu zehn und mehr Tropfen, oder die Tinct. stram., oder das Ol. cajeput, oder bei torpiden Individuen folgende Salbe:

R. Ung. cerei dr. duas
Moschi orient. gr. duo
Ammon. carb. scr. unum
M.

Einigemal leistete das Auflegen des Elect. anod. mit Extr. hyosc. sehr ersprieſsliche Dienste.

Da wo sich der örtliche Erethismus zum Torpor hinneigt, ist oft ein in die Gegend, wo der Supraorbitalnerve aus der Augengrube tritt, gelegtes Vesicans heilsam, dessen Wirksamkeit man nach abgelöster Oberhaut durch das Einstreuen eines Viertheil Granes des essigsauren Morphium mit acht Gran Zucker vermischt, sehr erhöhen kann; ein Verfahren, das ich mehrmal in meiner Privatpraxis, nach französischen Erfahrungen *) und nach Angabe des Herrn Professor Ekl **) mit dem glücklichsten Erfolge angewendet habe.

---

*) Brachet, l'emploi de l'opium. — Ueber die Methode emplastro dermique im von Graefe's und Walther's Journal für Chir. und Augenheilkunde. VIII. Bd. 3. Heft, S. 512.

**) Bericht über die Ergebnisse in dem chir. Klinicum etc. Landshut bei Thomann 1826, S. 67.

Wo Syphilis den Schmerz bedingte, wich er am sichersten auf eine in die Augenbraungegend geschehene Einreibung des Ung. neapol. dr. una cum opio gr. sex, oder des Ung. neapol. cum extr. bellad., oder des Calom. mit Opium.

Unter den innerlichen Arzneien zeichnete sich das Opium, das Stramonium und das Chinin mit und ohne Opium, einige Stunden vor dem Schmerzanfalle gegeben, besonders aus. Zu gleichem Zwecke verdienen auch: das Ol. flor. Cham. aeth. zehn Tropfen in zwei Drachmen Liq. min. Hoffm. zu zwanzig Tropfen, dreimal des Tages, zu nehmen, eine Dosis von Pulvis Doveri vor dem Schlafengehen oder kleine Gaben von der Rad. ipecac. empfohlen zu werden, und in hartnäckigen Fällen die Sublimatpillen, wenn auch nicht der geringste Verdacht von Lues Statt findet.

Einigemal geschah es, dafs der Kopfschmerz, selbst nach verlaufener Bindehautblennorrhoe, noch hartnäckig fortwährte, und jedem Mittel Trotz bot, ohne den glücklichen Fortgang der Cur zu stören.

Sechste Heilanzeige.

Blieben nach verlaufener Blennorrhoe Afterproducte der Augenliedschleimhaut zurück, was nicht immer der Fall war: so wurden dieselben, da in ihnen der Same zu neuen acuten Entzündungen verborgen liegt, entfernt, und mit ihrer Entfernung der anomale Vegetationsprocefs in der Bindehaut der Augendeckel unterdrückt.

Dies geschah, wie bei der chronischen Augenliedblennorrhoe, durch die tägliche Umstülpung der Augenlieder und örtliche Anwendung der Salben von weifsem Präcipitat, von Cupr. sulfur. oder aceticum. Versagten die genannten Salben ihre fernere Wirksamkeit, oder zog sich die Cur zu sehr in die Länge: so wurden die Granulationen der Augenliedschleimhaut stellenweise mit trockenem Höllensteine vorsichtig betupft, und die geätzte Stelle vor dem Reponiren des Augendeckels mit Oel bestrichen. Die noch übrigen kleinen Reste der sarcomatösen Entartung schwanden auf die wiederholte Anwendung der obigen Salben.

IV.

Rothlaufartige Entzündungsformen.

1. Rothlauf des Augäpfels. — *Erysipelas bulbi.*

Unterdrückte Hautausdünstung, nach Angabe der Patienten durch Zugluft oder sonstige Verkältung herbeigeführt, war auch bei diesen Entzündungsformen die Quelle des örtlichen Leidens.

Fünf mit dem Rothlaufe des Augapfels behaftete Kranke wurden auf der stehenden Klinik geheilt.

Fünf andere davon ergriffene Individuen gehörten zur Classe der ambulatorischen Patienten.

Bei acht Individuen dieser zehn Fälle hatte die ungleichförmig, aber nur wenig erhobene, halbdurchsichtige, blafs geröthete Bindehaut der Sclerot. ein blasenartiges Aussehen. Die Augen thränten zuweilen etwas, und waren unbedeutend lichtscheu; die Patienten empfanden aufser einem lästigen Spannen und Drükken keinen besonderen Schmerz. Ueberall zeigten sich später gegen das Ende der Krankheit kleine oder gröfsere, hellrothe Blutflecke, die bei jedem Kranken nach dem Verlaufe des Rothlaufes noch einige Zeit gelbroth blieben, wenn auch die Conj. wieder an der Sclerot. anlag *). Meistens nahmen die Augenlieder und immer die Ränder derselben einigen Antheil an der erysipelatösen Entzündung des Augapfels und liefen ödematös an. Bei einigen klinischen Kranken waren leichte Fieberbewegungen damit verbunden.

Die Heilung erfolgte leicht und schnell durch gelinde, die Ausdünstung befördernde Mittel und den örtlichen Gebrauch der trockenen Wärme.

Wir suchten dabei die Patienten auf das sorgfältigste vor allen schädlichen Einflüssen zu schützen; indem der Rothlauf bei wiederholter Einwirkung von Zugluft oder Verkältung leicht in eine rheumatische Ophthalmie, oder bei verdorbener Zim-

*) Beer's Leitfaden I. Band I. Tafel, 3 Bild.

merluft in eine acute Bindehautblennorrhoe hätte übergehen können.

Gewöhnlich legte sich die blasenförmige Geschwulst der Bindehaut schon den zweiten, höchstens den dritten Tag.

Bei einem Individuum war der Rothlauf des rechten Augapfels zu einer schon lange vorhandenen chronischen Augenliedblennorrhoe beider Augen hinzugetreten. Nach geheiltem Rothlaufe wurde das chronische Uebel der Augenlieder mittelst der weifsen Präcipitatsalbe ebenfalls glücklich bekämpft.

2. Entzündliches Oedem des Augapfels. — *Oedema bulbi calidum.*

Bei zwei der obigen ambulatorischen Kranken sahen wir ein dem Erysipelas bulbi sehr ähnliches Oedem des Augapfels, als symptomatische Folge eines in der innern Fläche des obern Augenliedes verborgenen tief und nach oben sitzenden Gerstenkorns; eine Erscheinung, die nicht gar selten ist. Dieser verborgene partielle Entzündungsprocefs gibt sich nur dann, und zwar durch Empfindlichkeit und einige Härte zu erkennen, wenn man mit dem Finger sanft über das Augenlied hinstreicht. Ohne Anwendung dieser Vorsicht wird man leicht getäuscht; man glaubt, es mit einem eigentlichen Rothlaufe oder einem primären entzündlichen Oedem des Auges zu thun zu haben, und gibt trockene Wärme, da doch nur Catapl. emoll. und ein während der Nacht aufgelegtes Empl. diach. composit. schnelle Hilfe leisten, und das Zurückbleiben eines Chalaziun verhindern können.

Das eben genannte secundäre entzündliche Oedem des Auges, das ich in meiner Privatpraxis in Folge von Verkältung, auch mehrmal als primäre Krankheit auftreten sah, unterschied sich von dem Erysipelas bulbi bei den angegebenen zwei Patienten durch die viel höhere, fast chemotische Geschwulst; durch die trüb-weifse, etwas ins Gelbe spielende Farbe der blasenartig aufgetriebenen Scleroticalbindehaut, auf der sich ein schönes, zartes, blafsrothes, schütteres Gefäfsnetz zeigte; durch den viel langsameren Verlauf; und endlich durch den Mangel an Blutflecken.

3. Rothlauf der Augenlieder. — *Erysipelas palpebrarum.*

Diese Form, welche sich hier, wie an andern Stellen der Haut, durch eine nicht genau auf die Augenlieder beschränkte, sondern auch über die Gränze derselben sich ausdehnende, blafsrothe, glänzende, weiche, bei der Berührung fast unschmerzhafte, oft mit einem juckenden Gefühle verbundene, auf den Druck des Fingers einen weifsen Fleck hinterlassende, lästig spannende Geschwulst, bei ungestörten Secretionen, ohne catarrhalischen Fieberbewegungen äufserte, und mit kleienartiger Abschuppung endete, wurde bei einem Individuum, K. J., wie der Rothlauf des Augapfels behandelt und geheilt. Erst mehrere Tage nach der Genesung und vollständigen, kleienartigen Abschuppung des Oberhäutchens wurde der Patient bei schöner, warmer Witterung entlassen, und ihm gerathen, das Gesicht durch längere Zeit mit keinem kalten Wasser zu waschen, um dem leicht folgenden Oedem der Augenlieder, Oedema frigidum, als Nachkrankheit vorzubeugen.

Bei einem ambulatorischen Kranken war das Erysipelas des Augenliedes durch Vernachlässigung und Mifshandlung in eine phlegmonöse Entzündung ausgeartet. Es hatten sich schon an mehreren Stellen des linken oberen Augenliedes Geschwüre gebildet, die einen grofsen Substanzverlust der Haut und des Zellengewebes zu hinterlassen drohten. Um die zerstörende Eiterung schnell in eine productive zu verwandeln, liefsen wir nebst nahrhafter Kost und etwas Wein die warme Auflösung des Lap. div. mit viel Laud. liq. Syd. und Aceto lith. sechsmal des Tages in damit getränkten Leinwandstücken auflegen, und noch überdies die eiternden Stellen zweimal täglich mit reinem Laud. liq. Syd. betupfen. Zugleich wurde das Auge durch Heftpflaster geschlossen, um das Lied in einem stets ausgedehnten Zustande zu erhalten. So gelang es uns, die Verkürzung und Auswärtsstülpung des Augenliedes glücklich zu verhindern.

V.

Rheumatische Entzündungsformen.

Diese in der Praxis sehr häufig vorkommende Krankheitsformen entstehen, wenn der in der Haut unterdrückte Ausdünstungsstoff auf die fibrösen und serösen Häute des Auges zurücktritt, und diese Gebilde in ihren organischen Verrichtungen stört und in eine entzündliche Reaction versetzt.

Von drei und vierzig daran Leidenden wurden vier und dreifsig auf der Klinik geheilt, einer ungeheilt, drei im gebesserten Zustande auf ihr Verlangen entlassen, und fünf am Ende des Schuljahres den Abtheilungen des Spitals übergeben.

Vier und dreifsig Augenkranke mit rheumatischen Entzündungsformen kamen ambulatorisch in die Klinik.

1. Rheumatische Augenentzündung. — *Ophthalmia rheumatica*, eigentlich *Scleritis et Keratoditis rheumatica.*

Bei allen Kranken dieser Art erschien die fibröse Membrana sclerotica (besser abgeleitet, aber ungewöhnlich, ist sclera von σκληρος hart, fest), der Hauptsitz der Entzündung, rosenroth, in der darüber liegenden verschiebbaren Bindehaut bildeten unzählige Gefäfsverästlungen ein leicht bewegliches Blutgefäfsnetz, durch welches sich mehr oder weniger deutlich das viel zarter und feiner geröthete Capillargefäfssystem der Sclerotica wahrnehmen liefs. Alle Kranken klagten über einen reifsenden, stechenden, unstäten Schmerz im Auge und der Umgegend, welcher gewöhnlich mit abendlicher oder nächtlicher Verschlimmerung vorzüglich die Augenbraun-, Stirn- und Schläfegegend einnahm, übrigens aber das ganze faserige und seröse System des Kopfes wechselnd durchirrte. Die Augen thränten, und waren im hohen Grade lichtscheu. Die Patienten sahen zwar alle Gegenstände, aber beständig wie durch einen Flor

und Rauch. Diese Lichtscheue bei verdunkelter, und diese leichte oder stärkere Umdämmerung des Auges selbst, bei vollkommen durchsichtiger Hornhaut scheint zu beweisen, dafs auch die mit den Functionen der Retina in Wechselwirkung stehende Chorioidea mit ihren Nerven mehr oder weniger in Mitleidenschaft gezogen werde; eine Vermuthung, welche die Lage der Gefäfs- und harten Haut, und ihre mehrfache Verbindung durch Zellstoff, durch ein- und ausströmende Gefäfse noch wahrscheinlicher macht *).

Bei den meisten Patienten entstanden in dem Bindehautblättchen der Hornhaut, oder auch, doch seltener, in der Conjunct. Sclerot. ein oder mehrere kleine, wenig erhabene, durch seröse umschriebene Absonderung erzeugte, halb durchsichtige Bläschen, Phlyctaenulae, welche nach ihrem Aufbrechen kleine, oberflächliche Exulcerationen mit graulichem Grunde und ungleichen Rändern bildeten. Nur äufserst selten wird dadurch die Hornhaut durchbohrt; ein Fall, der sich bei einem klinischen Patienten ereignete, wo wir in Folge eines solchen tiefgreifenden ichorösen Geschwürchens erst eine Vorlagerung der Membrana hydatodea in der Form eines Bläschens, und nachdem dieses geborsten, einen Vorfall der Regenbogenhaut entstehen sahen **).

War die partielle Hornhautentzündung bedeutender, drangen die Geschwürchen tiefer in die Substanz der Hornhaut und enthielten sie einen dünnen, gelblichen Eiter: so senkte sich dieser nicht selten im Zellgewebe zwischen die Blätter der Cornea, und sammelte sich am untersten Rande derselben an, Nagel der Hornhaut, Unguis. Bei einem ambulatorischen Kranken zeigte sich auf der Hornhaut ein sehr grofses Resorptionsgeschwür. Bei mehreren Patienten erschien das Bindehautblättchen am untern Segmente der Hornhaut matt und trübe. Einigemal entwickelte sich aus einer rheumatischen Augenentzündung bei Personen, die einst an Scropheln gelitten,

---

*) Die drei Häute des menschlichen Auges Sclerotica, Chorioidea und Retina vom Prosector Fraenzel in von Ammon's Zeitschrift für die Ophthalmologie I. Bd. 1. Heft, S. 10.

**) Dissertatio inaug. medica de scleritide rheumatica, auctore Jac. Neustadtl. Pragae 1831.

ein acuter Pannus, ein dichtes, braunrothes Gewebe von Blutgefäfsen in dem sich etwas verdickenden Bindehautblättchen der Hornhaut und der Bindehaut der Sclerot. in einem solchen Grade, dafs es die Hornhaut und Sclerot. vollkommen deckte.

Fast in allen Fällen von rheumatischer Augenentzündung war Fieber, wenigstens anfänglich, zugegen.

Bei der Mehrzahl der obigen Patienten wurde die entzündlich-rheumatische Affection der Sclerot., ungeachtet ihrer Hartnäckigkeit, nicht bis zur eigentlichen, reinen Entzündung gesteigert; doch zeigte sich dazu im Ganzen weit mehr Neigung, als bei der catarrhalischen Augenentzündung. In einigen Fällen stand die Scleritis auf einem ziemlich hohen Grade echt entzündlicher Ausbildung.

Bei einem Studenten, der die Klinik ambulatorisch besuchte, trat die rheumatische Ophthalmie als Metaschematismus auf. Er hatte vor einiger Zeit Drücken und Stechen auf der Brust gehabt, so dafs er kaum Athem holen konnte; mit dem Aufhören dieses Uebels erschien der Schmerz im Kreuze, dann im Unterleibe, endlich im rechten Auge, und in der rechten Seite des Kopfes. Dabei hatte er zeitweilig einen heftigen Druck im Sehorgane, als würde es aus seiner Höhle von hinten nach vorwärts gepreſst. Bei einem andern jungen Manne trat schnelle Besserung der hartnäckigen rheumatischen Entzündung ein, nachdem er eine rheumatische Kolik mit Stuhlverhaltung bekommen hatte.

Die Analogie der rheumatischen Ophthalmie mit den rheumatischen Entzündungen anderer Organe erklärt sich aus der gleichartigen Structur der ergriffenen Gebilde. Was den Schleimhäuten der Catarrh, das ist den serösen und fibrösen Häuten der Rheumatismus.

Wir sehen, dafs die genannte Augenentzündung in der Conjunctiva bulbi, welche sich über die Sclerotica und Cornea verbreitet, ihren Sitz hat. Dieses aus verdichtetem Zellgewebe bestehende, dünne, durchsichtige, an seiner Oberfläche glatte und glänzende Häutchen finden wir als Absonderungsorgan durch den ganzen Körper verbreitet. Es umkleidet, wie bekannt, als Spinnewebenhaut die Hirnsubstanz und Hirnhöhlen, sammt dem Rückenmarke, als Brustfell die ganze

innere Fläche der Brust sammt Zwerchfell, Lungen, Herzbeutel; es überzieht das Herz und die absteigende Hohlader, setzt sich als Bauchfell fort über das Gekröse, die Leber, die Milz, den Magen, den Darmkanal etc.

Der Hauptsitz der rheumatischen Augenentzündung ist aber die fibröse Sclerotica. Auch dieses, aus mit einander fest verwebten Fasern bestehende, weifse, elastische Zellgewebe verbreitet sich in Verbindung mit den serösen Lamellen von der harten Hirnhaut angefangen, durch den ganzen Organismus als Umkleidung des Rückenmarkes, der Muskeln, der Nerven, der Knochen, der Gelenkcapseln u. s. w.

Die rheumatische Entzündung am Auge characterisirt sich eben so, wie in allen übrigen Regionen des serösen und fibrösen Systems, durch stechende, reifsende Schmerzen mit abendlicher und nächtlicher Exacerbation, durch ein fieberhaftes Allgemeinleiden, durch trüben Urin und einen critischen ziegelrothen Bodensatz; überall sind die afficirten Stellen äufserst empfindlich; überall trifft man gestörte Function bei erhöhter Absonderung der serösen Feuchtigkeit, überall vermehrte Hauttransspiration, und säuerlich riechenden Schweifs ohne Erleichterung; überall wird das acute rheumatische Leiden gern chronisch, Rheumatalgie; überall findet Geneigtheit zu Recidiven und Neigung zu gefährlichen Metaschematismen Statt.

Die bei der rheumatischen Ophthalmie in der fibrösen Sclerotica bemerkbare Röthe zeigen auch die Leichenöffnungen in der rheumatisch entzündeten Hirnhaut, in dem rheumatisch entzündeten Brust- und Bauchfelle; den heftigen, stechenden, reifsenden vagen Schmerz hat das Auge mit der rheumatischen Otitis gemein, mit der Pleuritis, Peritonaeitis, Enteritis, mit dem Rheumatismus acutus artuum, mit dem Lumbago, der Ischias nervosa Cotunni u. s. w.

Die gestörte Function des Sehorgans wiederholt sich in dem gehinderten Athemholen bei der rheumatischen Entzündung der Respirationsorgane; der Thränenfluss in der Diarrhoe bei der rheumatischen Darmentzündung; die Lichtscheue in der erhöhten Empfindlichkeit des rheumatisch afficirten Ohres gegen den Schall; die Trübheit des Bindehautblättchens der Hornhaut in dem matten, trüben Aussehen der rheumatisch entzündeten

Spinnewebenhaut, der Synovialhäute, die ihren Glanz und ihre Glätte verlieren; die ichorösen Geschwürchen der Bindehaut haben mit den kleinen isolirten Geschwüren bei mancher acuten Entzündung des Brustfells, des Bauchfells, der Spinnewebenhaut gleichen Character u. s. w.

Als Gelegenheitsursachen der in Rede stehenden Augenkrankheit fanden sich bei obigen Kranken dieselben Einflüsse, welche rheumatische Leiden auch in andern fibrösen und serösen Häuten des Körpers bedingen, z. B. herrschende rheumatische Krankheitsconstitution; Verkältung, besonders nasse Verkältung der Füfse, Zugluft, schneller Wechsel der Temperatur. Geringe Veranlassungen riefen die fast gehobene Entzündung gern von neuem hervor, und die Reconvalescenten wurden leicht recidiv.

Die disponirenden Ursachen lagen, wie bei anderen rheumatischen Leiden, in einem durch anhaltendes Stubensitzen zu zart gewordenen Hautorgane, in dem zu warmen Verhalten desselben; besonders aber, und sehr häufig, fanden wir sie im Unterleibe in einer venösen Vollblütigkeit desselben, Stockung im Pfortadersysteme, krankhafte Reizbarkeit seines Gangliensystems, in dieser Hauptquelle unzählbarer Uebel *), welche erbliche Anlage, widernatürliche, zu üppige und sitzende Lebensart, traurige Gemüthsaffecte, anhaltende Geistesanstrengung und andere derlei schädliche Einflüsse hervorbringen. Bei der Unordnung in den Unterleibsorganen und bei der innigen Wechselwirkung derselben auf die äufsere Bedeckung des Körpers kann die Haut ihre Functionen nicht mit der gehörigen Kraft ausüben; ihre Verrichtungen im Ausdünsten, Aussondern, Aufsaugen, Ernähren u. s. w. werden leicht durch geringe Veranlassungen unterbrochen; die Haut des Antlitzes bekömmt ein gewisses, trockenes Aussehen, ihr natürlicher Glanz und ihre eigenthümliche Farbe geht verloren. Den

---

*) Jeder junge Arzt, der sich der Praxis widmet, sollte es sich zur Pflicht machen, das sehr wichtige 5te Capitel von Marcard zu lesen, das im 2ten Bande seiner Beschreibung von Pyrmont vorkommt, und die Aufschrift führt: „Von den Blutanhäufungen des Unterleibes".

nämlichen mächtigen Einfluſs üben genannte Unterleibsleiden, wie die tägliche Erfahrung lehrt, auch auf die Functionen der serösen und fibrösen Häute aus, und stehen mit den Augenentzündungen in demselben Causalnexus, wie mit den Entzündungen anderer Organe, z. B. der Leber u. s. w.

Der krankhafte Reizzustand des Unterleibes, der gestörte Blutumlauf, die venöse Stockung daselbst, welche durch Störung der normalen Verrichtungen der Eingeweide den gesunden Vegetations- und Assimilationsproceſs abändern, und nach und nach sogar ein krankhaftes Mischungsverhältniſs des Blutes herbeizuführen vermögen, offenbarten sich bei unsern Kranken bald mehr, bald weniger durch die bekannten Erscheinungen: durch übermäſsige Fettheit; durch aufgedunsene Körperbeschaffenheit, den Habitus scrophulosus; durch groſse Geneigtheit zur Verschleimung, zu gastrischen, zu catarrhalischen, rheumatischen und Gichtbeschwerden, zu chronischen Hautausschlägen; durch Röthe der Nase; Blutaderknoten an den Füſsen; durch die Gegenwart flieſsender oder blinder Hämorrhoiden; durch Hartleibigkeit; Wallungen des Blutes; Andrang desselben nach dem Kopfe, vorzüglich nach dem Essen, oder nach Gemüthsaffecten, z. B. nach gehabtem Aerger; durch oft eintretendes Frösteln, besonders nach Tische; durch häufiges Kaltseyn der Füſse und Hände; gestörte Hautausdünstung, oder auch groſse Geneigtheit zum Schwitzen; durch dumpfes Kopfweh; Eingenommenheit des Kopfes; düstere, muthlose oder ärgerliche Verstimmung des Gemüthes; sehr oft eintretende Unaufgelegtheit, weder zu physischer noch zu geistiger Thätigkeit; durch bald vorübergehende Anfälle von Kraftlosigkeit und Schwäche, Abgeschlagenheit der Glieder; Schläfrigkeit, besonders nach Tische; durch unbestimmte Beängstigung; Krämpfe und Nervenleiden aller Art; überhaupt durch Hypochondrie und Hysterie; durch gestörte Verdauung, verminderte Eſslust, öftere leichte Ueblichkeiten; saures Aufstoſsen und Sodbrennen; durch häufige Gasentwicklung in den Gedärmen; durch ein auch bei übrigens normaler Verdauung und gutem Appetit eintretendes lästiges Gefühl von Aufblähen des Magens und von Vollheit im ganzen Unterleibe, selbst nach groſser Mäſsigkeit im Essen; durch einen unterdrückten, kleinen,

scheinbar schwachen, mit der Körperconstitution im Widerspruche stehenden Puls. Auf alle diese und derlei Umstände wurde bei der Beurtheilung der rheumatischen Augenentzündung die sorgfältigste Rücksicht genommen.

Die innere Behandlung richtete sich, wie bei den rheumatischen Entzündungen anderer Organe, nach dem Character des Fiebers, oder des sonstigen Allgemeinleidens. Aderlässe waren in keinem der angeführten Fälle nöthig, wohl aber anfänglich ein gelindes antiphlogistisches Verfahren, ohne das Fieber in seinem wohlthätigen Gange gewaltsam zu stören. Leichte antiphlogistische Abführungsmittel zeigten sich sehr ersprieſslich. Die dadurch nach und nach aufgeregte Thätigkeit des Darmkanals scheint sich per consensum dem dermatischen Systeme mitzutheilen, und das gestörte Gleichgewicht herzustellen. Später suchte man eine gelinde Hautausdünstung zu bewirken, mit steter, gehöriger Rücksicht auf mehrmalige Leibesöffnung. In den meisten Fällen reichten die leichtesten Mittel aus, z. B. ein Inf. flor. verb. mit Roob samb. oder mit Salmiak, Spir. Mind. u. s. w. Während dem Verlaufe der Ophthalmie wurde der Beschaffenheit des abgehenden Urins vorzügliche Aufmerksamkeit geschenkt.

Die stark erregenden, schweifstreibenden, die sogenannten antirheumatischen Mittel, das Quajac. Aconit. u. s. w. vermieden wir auf das sorgfältigste. Bekanntlich werden die nach geendigtem Fieber zurückgebliebenen rheumatischen Schmerzen durch den innerlichen Gebrauch von Stipites dulcam; Sarsab. Quajac. Pulv. Doveri; Opium; Extract. acon. u. s. w. glücklich bekämpft; doch bei Augenentzündungen gebietet die Erfahrung, mit derlei Mitteln äufserst vorsichtig zu seyn. Wir hatten mehrmal Gelegenheit zu beobachten, dafs durch sie, besonders bei leicht erregbaren Individuen mit vorherrschender Reizbarkeit des Blutgefäfssystems die Entzündungsphänomene verschärft, und fast gehobene Ophthalmien von neuem im verstärkten Grade zurückgerufen wurden.

Die Tinct. sem. colch. autumn., von fünfzehn bis vierzig, fünfzig Tropfen in steigender Gabe nach der Reizempfänglichkeit des Magens und der Gedärme, leistete uns nicht selten auf-

fallend schnelle Hilfe; eine Erscheinung, welche die auf der Heidelberger Klinik gemachte Erfahrung hinlänglich erklärt, indem beim Gebrauche dieses trefflichen Mittels die Quantität der Harnsäure sich bedeutend vermehrt *).

In meiner Privatpraxis sah ich oft langwierige, keinem Mittel weichende rheumatische Augenentzündungen auf ein gegebenes Brechmittel, den Tart. emet., in kurzer Zeit verschwinden.

Ist bei der rheumatischen Ophthalmie die Lichtscheue in einem auffallend hohen Grade vorhanden, und ungewöhnlich hartnäckig: so entsteht der Verdacht der Complication mit einer verborgenen Rückenmarksentzündung, und die Nothwendigkeit, die durch eine genaue Untersuchung der Halswirbel sich offenbarende Myelitis occulta zu behandeln. So führen ophthalmiatrische Kenntnisse zur Entdeckung anderer tief verborgener Krankheiten! — Ein derlei Fall liegt so eben auf der Augenklinik.

Bei völlig oder gröfstentheils gehobener Augenentzündung mit zurückbleibender Rheumatalgie, oder wenn die Ophthalmie einen chronischen, torpiden Character angenommen hatte, fand ich die warmen Bäder von ausgezeichnet heilsamer Wirkung, selbst bei reizbaren Individuen.

Die radicale Heilung chronisch-rheumatischer Ophthalmien, wenn sie nicht momentan, sondern von Dauer seyn soll, erfordert überhaupt die sorgfältigste Berücksichtigung des Unterleibes, und seine Behandlung noch lange nach der Augenentzündung; ein offenbarer Beweis, dafs Ophthalmien vor das Forum aller praktischer Aerzte, und nicht blofser sogenannter Augenärzte gehören, deren Heilgeschäft man nach gehobener Augenkrankheit gewöhnlich, zum grofsen Nachtheile des Kranken, für beendet hält.

Oertlich wurde im Anfange, bei noch sehr gereiztem Zustande des Auges, blofs negativ verfahren; mögliche Schädlichkeiten wurden entfernt, die Augen beschattet, die Patienten in einer mittleren und gleichförmigen Temperatur des Zimmers gehalten.

---

*) Heidelberger klinische Annalen 3. Band 3. Heft. 1827 S. 345.

In mehreren Fällen, wo die Ophthalmie als wahre Scleritis auftrat, oder bei heftigen Schmerzen mit einem sehr gereizten Zustande des Auges, z. B. sehr grofser Lichtscheue, heftigem Thränenfluſs, starker Röthe u. s. w., fand die ein- oder mehrmalige Anlegung von sechs, acht bis zehn Blutegeln an die Stirn- und Schläfegegend mit grofser Erleichterung Statt.

War das Fieber vorüber, liefs der sehr aufgeregte Zustand des Auges nach, oder trat die Entzündung ohne diesen auf: so wurden Ableitungen, vorzugsweise durch Blasenpflaster im Nacken, durch Brechweinsteinpflaster (Emplastr. adhaes. dr. unam, Tart. emet. alcoholisati dr. semis) und einigemal durch Einreibung der Brechweinstein-Salbe an die Wirbelsäule mit Vortheil bewerkstelliget, und auf das leidende Auge dünn gefüllte, und gut abgesteppte, trockene, warme Kräutersäckchen so angewendet, dafs sie von der Stirne über dasselbe hängend, den Einfluſs der Luft und des Lichtes nicht ganz abhielten. Bei solchen hartnäckigen, rheumatischen Ophthalmien leistet nicht selten das Bedecken der Augen und Augengegend mit durchwärmtem in ein leichtes Tuch gehülltem Flachs sehr ersprieſsliche Dienste. Selten, vorsichtig und im Nothfalle nur, wo gröfsere Geschwüre der Hornhaut Gefahr drohten, und der Character der Entzündung es zuliefs, wurden Augenwässer angewendet, die Solut. lap. div. c. laud. liq. Syd. mit innerlichen tonischen Mitteln.

Der nervöse Stirnschmerz wich häufig, wenn die Leidenden einen Gran Opium mit ihrem eigenen Speichel, zu einem dünnen Sälbchen geformt, in die Stirngegend einrieben, auf die Einreibung des Linim. volat. unc. semis mit Olei cajep. scr. semis oder mit Campher; auf das Einreiben des Balsam. copaiv.; der Tinct. stram. oder auf die Anwendung anderer bei dem nervösen Kopfschmerze der acuten Bindehautblennorrhoe angeführten Mittel.

Nebstdem wurden gegen die Rheumatalgie des Kopfes innerlich Opium, wo keine Aufregung im Blutsysteme Statt fand, bei schwachem, mattem Pulse; auch das Pulvis Doveri oder zuweilen die Tinct. stram. oder Sublimat; äufserlich Flanell, Wachstaffet oder Pelzkäppchen angeordnet.

J. Z., eine sechzehnjährige Nähterin, von sanguinischem Temperamente, und zarter Körperconstitution bekam, nach-

dem sie an einem regnerischen Tage längere Zeit schnell gegangen war, und sich darauf erhitzt an einem offenen Fenster niedergesetzt hatte, heftige, stechende, reifsende Kopfschmerzen, besonders in der Gegend der Schläfe; Stiche durchzuckten mit Blitzesschnelle den ganzen Kopf, und schienen sich stets in den Augen zu concentriren. Die Augen rötheten sich, und so wie die reifsenden Schmerzen im Kopfe nachliefsen, nahmen sie in den Augen zu, aus den schon am Abende desselben Tages eine bedeutende Menge eines hellen Wassers flofs. In der Nacht empfand sie einen leichten Schauer, der mit Hitze und Schweifs endete, worauf am Morgen des zweiten Tages nicht nur keine Erleichterung, wohl aber Verschlimmerung gefolgt war. Die Kranke konnte das Tageslicht nicht vertragen; das Thränen der Augen war häufiger, die Thränen heifs; das Weifse beider Augen, wie sich Patientin ausdrückte, roth, das Sehen beständig trübe, wie durch einen weifsen Rauch; die reifsenden, stechenden und zupfenden (wahrscheinlich der Dolor vellicans) Schmerzen, sowohl in der Umgebung der Augen, als in denselben selbst, viel heftiger andauernder, reifsender Nackenschmerz, so dafs sie den Kopf kaum bewegen konnte; abwechselnde Hitze und Kälte, vermehrter Durst, Appetitlosigkeit, kein Stuhl. Sie trank eine Schale Fliederblumenthee, und nahm Abends ein Fufsbad, worauf sie stark schwitzte; die Augen wusch sie mit kaltem Wasser, worauf die Schmerzen heftiger wurden.

Am 13. Febr. war sie genöthiget, im allgemeinen Krankenhause Hilfe zu suchen.

Wir fanden: Allgemeine Abgeschlagenheit, häufigen, schnellen Puls, Appetitlosigkeit, vermehrten Durst, zweitägige Stuhlverstopfung. Die Augenlieder fest geschlossen, beim Eröffnen stürzte ein Strom heifser Thränen hervor; in der Scleroticalbindehaut ein bewegliches, grob ausgespritztes Gefäfsnetz, die Sclerotica beider Augen gleichförmig rosenroth; die Hornhäute trübe, in der rechten zwei deutlich sichtbare Phlyctaenulae am untern Segmente gegen den innern Winkel, in dem Bindehautblättchen zarte Gefäfschen sichtbar, die von den Rändern der Hornhäute gegen die Mitte verlaufen, und sich mannigfaltig verzweigen; die Pupillen normal erweitert, die

Iris gesund, von natürlicher Farbe, beweglich; grofse Lichtscheue, heftige, zeitweilig aussetzende, reifsende, stechende Schmerzen in den Augen, besonders im rechten; und in der entsprechenden Kopfhälfte bis in den Nacken, ohne eine Spur von Myelitis; das Sehen beständig trübe, wie durch einen dichten Rauch, so, dafs die Patientin selbst nahe gehaltene Gegenstände nicht deutlich erkennen konnte.

Nachdem die Kranke zu Bette gebracht, die Augen beschattet, Vesic. perp. hinter beide Ohren gelegt waren, verordneten wir in einem Graswurzelabsude: sechs Drachmen Tart. tart. mit einem halben Gran Tart. emet. und einer halben Unce Roob. Samb., davon alle zwei Stunden zwei Efslöffel zu nehmen. Es erfolgten zwei breiichte Stuhlausleerungen in der darauf folgenden Nacht, und die Kranke schwitzte stark. Früh fand sie sich sehr erleichtert, die Schmerzen waren, sowohl im Auge, als im Kopfe und Nacken, geringer; der Zustand der Augen aber noch derselbe. Wir vertauschten das Decoct. gramin. mit einem Inf. flor. verb. ex dr. duabus ad unc. sex cum tart. tart. et tart. emet. und liefsen Abends vor dem Schlafengehen eine Schale Fliederblumenthee trinken, örtlich aber wandten wir Kräuterkissen an. Den dritten Tag der Behandlung war die Lichtscheue und der Thränenflufs geringer, die Sclerot. blässer gefärbt, die Hornhäute aber und die Phlyctänen noch in demselben Zustande; die Schmerzen im Auge und in der Umgebung kehrten sehr selten zurück, und nur als leichte Anmahnungen; Allgemeinleiden war keines mehr vorhanden. Wir fuhren mit der gelind-diaphoretisch-solvirenden Methode, und den warmen Kräuterkissen fort, vertauschten endlich den Tart. tart. mit salzsaurem Ammoniak, ordneten fast alle dritten Tage ein warmes Fufsbad mit Senfmehl an, legten noch einmal ein Vesic. perp. hinter die Ohren; und unter dieser Behandlung hatten wir die Freude zu sehen, wie Schmerzen, Lichtscheue und Thränenflufs endlich ganz verschwanden, das Gefäfsnetz der Conj. sclerot. sich verlor, die Sclerot. sich bleichte, und endlich weifs, die Hornhäute heller, endlich wieder ganz durchsichtig wurden; die Phlyctänen waren geborsten mit Rücklassung zweier unbedeutender, seichter Facetten. Das Sehvermögen war vollkommen zur Norm zurückgekehrt.

Sch. J., ein fünfzehnjähriger Bräuerlehrling, von ziemlich starker Leibesconstitution, hatte sich bei seinem Berufsgeschäfte vor sieben Tagen verkältet, und litt seitdem an einer Augenentzündung. Sein Puls war frequent, voll und stark, die Haut trocken; der Kranke hatte keinen Appetit, viel Durst und seit zwei Tagen keinen Stuhl. Er klagte über heftige, stechende, reifsende Schmerzen im linken Auge und dessen Umgebung, und über Lichtscheue. Die Conj. bulbi bildete ein ziemlich dichtes, bewegliches Blutgefäfsnetz, die Sclerot. schimmerte bei ihm nur um die Hornhaut herum rosenroth, übrigens aber in ihrer natürlichen weifsen Farbe hindurch, das Bindehautblättchen der Cornea erschien kaum merkbar trübe, matt, und war mit drei ichorösen Geschwürchen besetzt. Die Iris und Pupille zeigten sich normal. Das Auge thränte häufig, und Patient sah ununterbrochen alle Gegenstände wie durch einen Nebel.

Das Sehvermögen seines rechten, nicht entzündeten Auges war, in Folge einer ehemaligen Entzündung, sehr gering.

Zwölf Blutegel um das kranke Auge, einigemal gereichte Abführungsmittel, später mäfsige Diaphoretica und warme Kräutersäckchen hoben in siebzehn Tagen das Uebel vollkommen, bis auf eine kleine Macula, welche aber dem Sehvermögen nicht hinderlich ist, da sie sich am untern Segmente der Hornhaut befindet.

Mit der rheumatischen Scleritis verbindet sich, wie wir schon in der Symptomatologie gesehen, häufig eine partielle Entzündung der Hornhaut, Keratoditis, welche blofs in dem Bindehautblättchen derselben haftet. Oft aber dringt die Entzündung in die Substanz der Cornea, und bildet da beträchtliche Eitergeschwüre.

Verläuft die rheumatische Scleritis mit einem Eitergeschwür der Hornhaut: so weicht sie manchmal von ihrer gewöhnlichen Form etwas ab, indem die Scleroticalbindehaut anschwillt; eine Erscheinung, welche den Anfänger in seiner Diagnose leicht beirren kann.

Ein Schneidergeselle von neunzehn Jahren, der die Klinik ambulatorisch besuchte, litt seit neun Tagen an einer rheumati-

schen Scleritis des rechten Auges. In der Peripherie der Hornhaut safs ein ziemlich tief greifendes Geschwür mit gelbem Eiter. Die Conj. sclerot. zeigte sich entzündet, in der Nähe des Geschwürs wulstartig, ödematös angelaufen. Das Fieber war schon gewichen, der Durst hatte aufgehört, der Appetit sich wieder eingestellt.

Wir verordneten ein Dect. rad. calam. aromat. mit Liq. Hoff. innerlich, Sacculos discutientes mit Campher, eine Auflösung des Lap. div. mit Laud. liq. Syd. und Acet. lith. zum Einträufeln, und Opiatpulver zum Einreiben, der Schmerzen wegen, die noch jeden Abend eintraten. In einigen Tagen entstand an der Stelle des Geschwüres ein Vorfall der Regenbogenhaut, welcher der fortgesetzten Behandlung und dem Betupfen mit Laud. liq. Syd. wich. In sechs Wochen war das Auge wieder hergestellt, bis auf die etwas verzogene Pupille, wobei das Sehvermögen nicht im geringsten leidet.

Solche partielle ödematöse Anschwellungen der Sclerotical-Bindehaut, in Folge von beginnenden Hornhautgeschwüren, sind in meiner Privatpraxis keine seltenen Erscheinungen, und stimmen mit den entzündlich ödematösen Geschwülsten in den übrigen Regionen des Körpers, welche aus gleicher Ursache entstehen, ganz überein.

Einmal sah ich die Conj. bulbi bei einer rheumatischen Ophthalmie eines vier und zwanzigjährigen Musikanten so ungeheuer angelaufen, dafs die geschlossenen Augenlieder nicht im Stande waren, die entzündliche, partielle, ödematöse Geschwulst zu bedecken, und ich den Zustand im ersten Augenblicke für eine Exophthalmia fungosa zu halten geneigt war.

Ein Beispiel der rheumatischen Ophthalmie mit Hornhautentzündung ohne Geschwür sahen wir an einer zwei und fünfzigjährigen ambulatorischen Patientin. Sie hatte an rheumatischen Schmerzen im rechten Fufse gelitten; kurz nach dem Verschwinden derselben entspann sich eine rheumatische Scleritis am rechten Auge, die sich nebstdem durch eine leichte, graue Trübung fast der ganzen Hornhautsubstanz, und durch ein kleines Blutextravasat zwischen den Blättern derselben auszeichnete, das am untern Segmente safs, gleich manchem Unguis eine conische Form hatte, und bei der einen

oder andern Seitenlage des Kopfes erst spät denselben Richtungen folgte; ein seltenes Phänomen!

So wie im Allgemeinen rheumatische Uebel mehr quälend als lebensgefährlich sind, und nur beim Wandern auf edle Theile, z. B. die Hirnhäute, bedenklich werden: so verhält es sich auch beim Auge. Die acute rheumatische Entzündung der Sclerot. droht nur dann Gefahr, wenn sie mittelst des nervenreichen Ciliarbandes auf die Regenbogenhaut übergeht, was um so leichter geschehen kann, da mehrere Arteriae ciliares anticae mit ihren Zweigen an der äufsern Fläche der Sclerot. verlaufen, die übrigen aber, nachdem sie den vordern Theil derselben durchbohrt haben, in das Ciliarband treten, und sich von da aus verzweigend, gröfstentheils nach vorne, in die Iris verbreiten, wo sie in mannigfaltiger Verbindung unter sich und mit den langen Ciliararterien den grofsen und kleinen Iriskreis bilden.

2. Rheumatische Regenbogenhautentzündung.

a. Iritis acuta rheumatica.

Hat sich der entzündliche Procefs der Regenbogenhaut mitgetheilt, dann offenbaren sich in derselben, nebst einer stärkern Röthe in der Sclerot. rings um die Hornhaut, die ihr eigenthümlichen Entzündungsphänomene, als: Entfärbung, Ausdehnung mit verengerter, trüber Pupille, verminderte Beweglichkeit der Iris oder gänzliche Unbeweglichkeit u. s. w.

Diese Entzündung der Regenbogenhaut nimmt gern einen chronischen Verlauf an. Ausschwitzung von plastischer Lymphe aus der hintern Fläche der Regenbogenhaut und am Pupillarrande und dadurch bedingte Pupillensperre ist dann gewöhnlich das traurige Ende der Krankheit. Diese gefährliche Ausschwitzung wird vermittelt durch die zwei äufserst zarten serösen Lamellen, zwischen welchen die aus Ciliararterien und Venen, Ciliarnerven und Faserstoff bestehende Substanz der Regenbogenhaut eingeschlossen liegt, welche Lamellen das weiche, schwammichte, lockere und ziemlich dicke Gewebe der Iris mit ihren Nerven- und Gefäfsnetzen als vordere und hintere

Wand eben so umkleidet, wie die ähnliche Substanz der Lunge von ihrer serösen Membran, der Pleura, umkleidet wird.

Von dem bei Entzündungen seröser Gebilde specifisch wirkenden, die Plasticität des Blutes mindernden, und die gefährlichen lymphatischen Ausscheidungen verhindernden milden salzsauren Quecksilber ist in solchen Fällen, wie die Erfahrung auch bei der Meningitis, nach geschehenen Blutentleerungen, lehrt, noch am meisten zu erwarten. Wir geben dasselbe innerlich mehrmal des Tages mit oder ohne Nitrum, mit oder ohne Extr. bellad. In hartnäckigen Fällen verbinden wir das innerlich gereichte Calomel mit Opium, nachdem der synochöse Character der Entzündung durch gehörige Blutentziehungen, Abführungsmittel u. s. w. gebrochen ist, und der Puls keine Spur von Härte zeigt. Wurde das Calomel nicht vertragen: so wandten wir im spätern Verlaufe manchmal die Rad. polyg. senegae an. Aeufserlich werden anfänglich bei heftiger Entzündung Blutegel angeordnet, und hierauf eine Einreibung in die Augenbraungegend gemacht von drei Theilen Ung. neapol. mit einem Theile Extr. bellad.; das Letztere, theils um die entzündliche Gefäfsaufreizung durch Herabstimmung der Sensibilität zu beschwichtigen, theils der Expansion der Regenbogenhaut entgegen zu wirken. Nebstdem werden kräftig ableitende Mittel, z. B. in Eiterung erhaltene Geschwüre nach gelegtem Blasenpflaster, Einreibungen der Brechweinsteinsalbe in Nacken oder an die Wirbelsäule, Abführungsmittel u. s. w. angeordnet.

Nach geschehenem lymphatischen Exsudate lassen wir, sobald die beschwichtigte Entzündung es erlaubt, oder der torpide Zustand derselben es fordert, die rothe Präcipitatsalbe ins Auge streichen, um die Thätigkeit der resorbirenden Gefäfse zu spornen, und träufeln eine Auflösung des Extr. bellad., fünf Gran auf eine Drachme destillirten Wassers, ins Auge, um dadurch irgend eine Losreifsung des Pupillarrandes von seinen lymphatischen Verbindungsfäden zu bewirken.

Beispiele des unglücklichen Ueberganges der Scleritis rheumat. in acute Iritis boten auf der Augenklinik zwei Weiber und ein Mann dar.

Letzterer, B. T., von robuster Körperbeschaffenheit, trat

bei vernachlässigter rheumatischer Ophthalmie schon mit ausgebildeter acuter Iritis und begonnener Ausschwitzung von Lymphe ins Spital, und erblindete, ungeachtet des angewandten Calomels, und der antiphlogistischen und ableitenden Methode, durch eine Pupillensperre; zum Glück hatte der Entzündungsprocefs nur ein Auge ergriffen. Zufrieden, mit einem Auge zu sehen, verliefs er zu zeitig die Klinik, und benahm uns die Gelegenheit, einen Heilversuch mit dem verlorenen anzustellen.

Aehnliche Verwachsungen, wie hier an den Pupillarrändern der Iris mittelst plastischer Lymphe oder Pseudomembranen, sieht man bei Sectionen auch an andern Gebilden: so verwächst die rheumatisch entzündet gewesene Pleura mit den Lungen, das Peritonaeum mit den Gedärmen, der Herzbeutel mit dem Herzen u. s. w.

Die zwei Weiber wurden hergestellt. Bei der einen gelang es, die Entzündung schneller zu brechen, als die Ausschwitzung von Lymphe geschehen war.

Der Grad der acuten Entzündung der Regenbogenhaut, welcher bei der rheumatischen Ophthalmie Statt findet, und die Art ihres Verlaufes hängt gröfstentheils von der Körperconstitution des Patienten ab; davon ein Beispiel aus meiner Privatpraxis:

Ein 69jähriger Beamte, welcher auf mein Ersuchen die Klinik oft ambulatorisch besuchte, hatte schon mehrmal an vagen, rheumatischen Schmerzen, aber noch nie an den Augen gelitten. In den ersten Tagen des Monats Juni zog sich derselbe durch Verkältung eine Ophthalmia rheumatica mit Iritis zu. Die Entzündung haftete blofs am linken Auge, und trug, wie der ganze Körper des Patienten, den torpiden Character. Der Schmerz, die Lichtscheue und der Thränenfluſs waren nicht bedeutend; das bewegliche Blutgefäfsnetz der Bindehaut des Auges zeigte hier und da varicöse Gefäfse; die Rosenröthe der Sclerot. fiel mehr ins Dunkle, die blaue Farbe der Regenbogenhaut war blässer, als auf dem gesunden rechten Auge; in der Substanz derselben hatte sich an mehreren Stellen eine solche Menge varicöser Blutgefäfse entwickelt, wie ich sie daselbst nur selten gesehen; die Iris hatte ihre Beweglichkeit fast ganz verloren; die Pupille war trübe, etwas ver-

zogen, das Sehvermögen sehr beschränkt. Der Patient war ohne Appetit, die Zunge etwas belegt, der Stuhl verhalten, die Haut trocken. Jeden Abend trat Frösteln ein.

Ich verordnete den 11. Juni: ein Dect. gram. mit Elect. lenit. und Spir. Mind., Sacculos discutientes und ein Vesic. in Nacken. Da am zwölften noch kein Stuhl erfolgt, und die Zunge belegter war, setzte ich eine halbe Unce Mell. gram. und einen Scrup. Sal. amm. zu dem gestrigen Decoct. Nebstdem gab ich dreimal des Tages einen halben Gran Calomel mit Zucker, und liefs das Ung. neapol., dr. duas mit Extr. bellad. scr. unum, dreimal des Tages an die Oberfläche der Augenlieder einreiben.

Den 14. war am Auge noch keine Besserung, aber auch keine Verschlimmerung eingetreten. Das Frösteln hatte aufgehört; Patient war seit dem eilften nur einmal zu Stuhle gewesen; der Appetit fing an sich einzustellen; die Zunge war noch belegt. Ich verordnete nebst den Kräutersäckchen, den Pulvern und der Salbe:

R. Radicis graminis
— tarax. āā unciam
Coq. s. q. aq. p. ½ hor.
Col. unc. octo
adde
Sal. mirab. Glaub. unciam
Sal. ammon. scrup. duos
D. sig.

Alle zwei Stunden drei Efslöffel voll.

Am 15. erfolgten fünf Stühle, aber am Auge keine Besserung. Aus dem Decoct. wurde das Glaubersalz weggelassen.

Am 16. hatte der trübe Urin einen starken ziegelrothen Bodensatz.

Am 18. hatte sich der Appetit bei reiner Zunge wieder eingefunden, und Patient fühlte sich am Auge erleichtert, obschon noch keine Aenderung wahrzunehmen war.

Den 19. hatte die Röthe der Conj. bulbi über Nacht bedeutend abgenommen. Das Decoct. wurde ausgesetzt, die Pulver, die Salbe und Kräuterkissen wurden fortgebraucht.

Am 21. ging es viel besser. Die Röthe in der Conj. und

Sclerot. war viel geringer. Die Bündel von Blutgefäfsen in der Iris hatten sich zum Theil vorloren, die Pupille erschien reiner und runder, das Sehen war deutlicher.

Am 27. traf ich das Auge im vollkommen gesunden Zustande, nachdem ich schon einige Tage früher den Reconvalescenten ohne alle Arzneimittel gelassen hatte.

b. Iritis chronica, occulta rheumatica.

Beherzigenswerth ist es, dafs, wenn sich die rheumatische in der Sclerot. haftende Entzündung, selbst unter ganz leichten Symptomen, in die Länge zieht, der Arzt den Zustand der Regenbogenhaut nie aus dem Auge verlieren darf; vorzüglich dann nicht, wenn nebstdem noch ein rheumatisches Uebel an irgend einem andern Organe des Körpers vorhanden ist, der Patient schon zuvor lange und viel an rheumatischen Krankheiten gelitten hat, oder eben jetzt eine allgemeine Krankheit anderer Art mit ob waltet. Unter diesen und ähnlichen Umständen schleicht die Entzündung leicht auf die seröse Fläche der Regenbogenhaut fort; es entsteht eine Iritis occulta, und als Folge derselben, Ausschwitzung von plastischer Lymphe aus der hintern Seite der Regenbogenhaut im und nahe am Pupillarrande, wodurch das Sehloch, ehe man es sich versieht, verschlossen wird. Diese rheumatische Entzündung der Iris ist in Hinsicht des Verlaufes und ihrer Folgen der schleichenden, rheumatischen Peritonaeitis ähnlich, und um so mehr zu fürchten, als ihr chronischer Verlauf sich durch keine besondere Beschwerden für den Kranken, und durch keine der selbstständigen Iritis eigenthümlichen Erscheinungen für den Arzt auszeichnet. Denn hier warnt nicht ein Gefäfskranz der Sclerotica um die Hornhaut, nicht ein schmaler, schmutzig-blauer Ring an derselben, nicht eine auffallende Entfärbung der Regenbogenhaut, Anwulstung derselben nach vorne, kleine, enge Pupille, bedeutender Schmerz, schnelle Abnahme des Sehvermögens u. s. w. vor der heranschleichenden Gefahr.

In solchen Fällen, die bei mangelnder Umsicht und ohne die gespannteste Aufmerksamkeit des Arztes immer mit Blindheit enden, sind, wenn es die übrigen krankhaften Verhältnisse des Gesammtorganismus erlauben, die bei der acuten rheu-

matischen Iritis angegebenen Mittel so schnell als möglich anzuwenden.

Der eben erwähnte Ausgang war bei einem jungen Manne von 26 Jahren und ziemlich rüstigem Körper, N. N., sehr zu fürchten. Derselbe litt seit seiner frühen Jugend an verschiedenen rheumatischen Uebeln und Augenentzündungen, und kam mit einer vernachlässigten rheumatischen Ophthalmie, welche sich durch Hartnäckigkeit auszeichnete, und mehrmal in eine Iritis chronica überzugehen drohte, in die Klinik. Die Regenbogenhaut erschien dabei weniger beweglich als sonst, behielt ihre Farbe bei, hatte nur am Pupillarrande ein für ein geübtes Auge wahrnehmbares Farbenspiel ins Dunklere; die Pupille weniger schwarz, verengerte sich kaum merklich; das ohnehin gestörte Sehvermögen nahm allmälich ab, und stand in keinem Verhältnisse mehr mit der sehr geringen Trübung der Hornhaut. Der junge Mann ging geheilt aus der Klinik.

Im zweiten Jahre meiner Praxis behandelte ich einen fünfzigjährigen, bleichen, hageren, langen Mann, von schwächlichem Körperbaue, aber kräftigem Geiste, welcher seit vielen Jahren an Verhärtungen im Unterleibe, wahrscheinlich im Gekröse, an Lugenknoten, Husten, und an einem vagen, den ganzen Körper durchirrenden Rheumatismus litt. Als der rheumatische Schmerz aber wieder die Brust befallen hatte, entstand auf der Sclerotica des rechten Sehorgans unter sehr geringen Schmerzen desselben, und im Kopfe der rechten Seite, eine, dem Anscheine nach, unbedeutende Rosenröthe mit etwas Lichtscheue und vermehrter Thränenabsonderung. Das Vermögen zu sehen war nicht gestört, und Iris und Pupille vollkommen normal. Mit dem rheumatischen Brustübel verschwand endlich auch das chronisch gewordene, geringe Augenleiden, und nun zeigte die Untersuchung im vollen Lichte schon bei unbewaffnetem, noch deutlicher aber bei bewaffnetem Auge, ein äufserst feines lichtgraues Netz in der runden Pupille, welches sieben kleine Oeffnungen hatte, sechs im Umkreise und eine in der Mitte. Diese Miniatur-Sehlöcher waren alle von gleicher Gröfse, in gleicher Entfernung und kreisrund, als wären sie mit mathematischer Genauigkeit durch Mafsstab und Cirkel angelegt worden; dabei hatte die starre

Pupille ihre natürliche Gröfse, und das niedliche Netz hing rings herum an den Rändern der nicht alienirten Regenbogenhaut an. Patient sah mit diesem Auge selbst die kleinsten Gegenstände in der Nähe und Ferne, nicht mehrfach, sondern einfach; er konnte sogar damit lesen und schreiben, doch war das Sehvermögen etwas geringer als vormals, und weniger scharf als mit dem gesunden Auge.

In meiner Privatpraxis kam mir mehrmals eine schleichende, entzündliche, selbstständige Krankheitsform der Iris, mit vorgeschobenem Saum an ihrem Pupillarrande, vor, welche vom Herrn Doctor Simeons unter dem Namen Uveitis chronica beschrieben *), ohne alle Entzündungsphänomene am äufsern Augapfel, mit anfangs scheinbarer Gefahrlosigkeit verläuft, und doch sehr gefährlich ist; da sie verborgen, wie sie ist, leicht verkannt wird, noch schleichender als die vorhergehende auftritt, und ebenfalls mit Pupillensperre endet.

3. Selbstständige rheumatische Hornhautentzündung. *Keratoditis rheumatica.*

Bei vier Kranken, welche die Augenklinik ambulatorisch besuchten, hatte die rheumatische Entzündung blofs die hintere Wand der Hornhaut ergriffen, und trat ohne Scleritis, als selbstständige Keratoditis rheumatica (von κερατοειδης oder κερατωδης, dem Horne ähnliche Membran) auf.

Wir fanden bei diesen vier Patienten unter leichtem fieberhaftem Allgemeinleiden die hintere Wand der Hornhaut matt, grau getrübt, wie staubicht, mit sehr verminderter Durchsichtigkeit ohne Blutgefäfse; bei einem derselben war der gröfste Theil der hintern Fläche wie übersäet mit Pünctchen von aschgrauer Farbe; die Substanz der Hornhaut, so wie das Bindehautblättchen derselben schien, von der Seite schief angesehen, ganz rein, die Regenbogenhaut und Pupille normal zu seyn. Die Sclerotica bildete einen feinen, blafsrothen Gefäfskranz

*) Ueber uveitis chronica in von Graefe's und von Walther's Journal für Chirurgie und Augenheilkunde XI. Bd. 2. Hft. 1828. S. 293. — Busch's systemat. Repertorium der gesammten medicinischen Literatur Deutschlands. Jahrgang 1828. 7. Hft. S. 107.

um die Hornhaut; in der Conj. sah man nur hier und da ein einzelnes rothes Gefäfs; die Lichtscheue war nicht bedeutend; der Thränenfluſs gering; der vage Schmerz erträglich.

Von Ammon beschreibt eine ähnliche Krankheitsform, die aber oft mit einem halbmondförmigen Geschwüre verläuft *).

Nach unseren Erfahrungen scheint diese rheumatische Ophthalmie, im Gegensatze zu den übrigen Arten, Augenwässer zu fordern. Leichte, schweifstreibende Arzneien, Blasenpflaster, trockene Kräuterkissen, der Gebrauch einer Aq. Conr. aus einem oder anderthalb Gran Sublimat auf vier Uncen Wasser mit viel Laud. liq. Syd. leisteten uns ersprieſsliche Dienste. Noch auffallender war die Wirkung des mehrmal im Tage eingeträufelten Laud. liq. Syd., worauf bei allen vier Patienten in Kurzem vollkommene Genesung eintrat.

In meiner Privatpraxis sah ich die selbstständige rheumatische Hornhautentzündung**) auch unter folgenden Gestalten ohne Abscefsbildung auftreten, wobei das Bindehautblättchen meistens in normalem Zustande war. Ich theile diese Formen hier aus den mir vorliegenden Krankheitsfällen, mit Ausnahme einer einzigen Geschichte, die ich vollständiger anführe, um den Leser nicht zu ermüden, blofs im Auszuge mit, und fasse sie alle unter der Benennung Keratoditis zusammen, obschon mehrere darunter offenbar nicht in der Substanz, sondern blofs an der hintern serösen Fläche der Hornhaut, an der Membrana hydatodea, hafteten, und daher eigentlich Hydatoditis benannt werden sollten; denn es ist nicht immer so leicht, den eigentlichen Sitz der entzündlichen Metamorphosen in der Hornhaut mit untrüglicher Gewifsheit anzugeben; und man nennt ja auch jenen Entzündungsproceſs, welcher blofs in der serösen Umkleidung der Lunge nistet, Lungenentzündung, weil doch immer die Lunge das Substrat der Entzündung ist.

Von den folgenden selbstständigen rheumatischen Hornhautentzündungen hatten einige mit der gewöhnlichen, aber schnell gewichenen Scleritis rheumatica begonnen.

---

*) Die Entzündung des Orbiculus ciliaris im menschlichen Auge. Mit einer Abbildung in Rust's Magazin. XXX. Bd. 2. Hft. S. 240.

**) De Keratoiditide rheumatica. Dissertatio inaug. medica, auctore J. A. Wydra. Pragae 1831.

Zustand des Augapfels mit Ausnahme der Hornhaut.

Der Augapfel, in mehreren Fällen ganz normal, ohne Thränenflufs, ohne Lichtscheue, ohne alle Blutgefäfsentwicklung, weder in der Sclerot., noch in der Bindehaut, weder an der Peripherie, noch um die Hornhaut.

In der Sclerot. entweder partiell, oder rings um die Hornhaut, gewöhnlich ein feiner schmaler Gürtel von rosenrothen Gefäfsen, der sich nicht selten auch in der Bindehaut dieser Stelle zeigt.

Die Scleroticalbindehaut von einzelnen Blutgefäfsen hier und da durchzogen, meistens aber ohne alle Röthe.

Kein Thränen der Augen, nur in einigen Fällen geringer Thränenflufs bei stärkerer Einwirkung des Lichtes.

Meistens unbedeutende, nur in ein Paar Fällen bedeutende Lichtscheue.

Vage, stechend reifsende, doch erträgliche Schmerzen im Auge und der Umgebung.

In mehreren Fällen abendliche Verschlimmerung.

Zustand der Hornhaut.

a. Hornhautentzündung ohne Blutgefäfsentwicklung.

Die Hornhaut an der ganzen innern Fläche gleichmäfsig matt, lichtgrau getrübt, halbdurchsichtig, manchmal wie angeraucht.

Die Hornhaut an der ganzen innern Fläche aschgrau, und nebstbei wie übersäet mit Pünctchen von Asche.

Die ganze Hornhaut aschgrau, sehr stark verdunkelt, undurchsichtig, und an mehreren Stellen von sulzichtem Aussehen.

Die ganze Hornhaut ähnelt einem mattgeschliffenen Glase.

Die untere Hälfte der innern Hornhautfläche gleichmäfsig schmutzig-trübe, die obere hingegen normal und rein.

Eine partielle schmutzig-graue, sehr saturirte Trübung von conischer Form mit breiter Basis am untersten Rande der Hornhaut beginnend und mit stumpfer Spitze auf der Mitte derselben wie verwaschen endigend.

b. Hornhautentzündung mit Blutgefäfsentwicklung.

Der rothe Gefäfssaum der Sclerotica um die Hornhaut erstreckt sich bis an die hintere Cornealwand und verläuft ringsum einige Linien breit in der Form eines äufserst zarten, sehr dichten Gefäfsnetzes mit schmutzig-grauer Unterlage.

Aus dem partiellen oder vollständigen Blutgefäfskranze der Scleroticalbindehaut um die Hornhaut verbreiten sich Gefäfse einzeln oder netzförmig in das Bindehautblättchen.

Die Hornhaut am obern Segmente schmutzig-weifslich, dem Anscheine nach, etwas aufgelockert, wie sulzicht; die übrige Hornhaut schmutzig-grau, mit tiefliegenden, rothen Gefäfsen durchzogen.

c. Hornhautentzündung mit Exsudation von Lymphe.

Die zwischen den Blättern der Hornhaut ergossene Lymphe bildet eine weifsgraue, wolkenförmige, halbdurchsichtige Trübung, welche in der Mitte der Cornea sehr saturirt und vollkommen undurchsichtig ist. Die Scleroticalbindehaut hier und da mit einzelnen varicösen Gefäfsen durchzogen; um die Hornhaut zahlreichere Blutgefäfse; im Bindehautblättchen der Hornhaut an der Peripherie derselben ein feiner Blutgefäfskranz, aus dem einige einzelne Gefäfschen bis auf die Mitte der Cornea laufen.

Die ganze Hornhaut an der hintern Fläche grau getrübt, halbdurchsichtig, in der Mitte derselben, der Pupille gegenüber, fünf fadenförmige, linienlange, weifsliche Streifen; am untersten Segmente, tief zwischen den Lamellen der Cornea ein durchschimmernder Bluttropfen, der sich auch der Loupe als solcher darstellt; oberhalb derselben, ebenfalls in der Tiefe, ein kleines äufserst niedliches Blutgefäfsnetz. Nach bald verschwundenem Netze offenbarten sich an und über dieser Stelle bis über die Mitte der Hornhaut unzählige aschgraue Puncte.

An einer Stelle der übrigens durchsichtigen, aber etwas matten Hornhaut ein plötzlich entstandener grofser, dichter,

weifslicher, in vierzehn Tagen wieder aufgesogener Fleck in der täuschenden Form eines Leucoms.

In der matten, grauweifsen, gleichmäfsigen Trübung der Hornhaut gegen den innern Winkel hin ein grofser, gelblicher, saturirter, einer Eiterpustel sehr ähnlicher Punct, der wie die übrige dünne Lymphe durch die erhöhte Resorption bald verschwand.

Zwischen denBlättern der Hornhaut eine eiterartige, gleichförmig erst vor Kurzem ergossene Materie; die Cornea sieht einem gelben convexen Knopfe sehr ähnlich, sie ist dabei nicht aufgetrieben, noch uneben; ihr Bindehautblättchen gesund, glatt, anliegend.

Zustand des Gesammtorganismus.

Anlage zu Rheumatismen und oft, wenigstens anfänglich leichte Fieberbewegungen im ganzen Körper. Bei mehreren Mädchen gehemmte Reinigung.

Bei einer Patientin von mittleren Jahren, welche nie an Scropheln, wohl aber an Rheumatismen gelitten, fand ich in der Mitte der linken Hornhaut zwischen den Blättern derselben zwei grofse, flache Puncte von mehr ovaler als runder Form, gelblicher Farbe, und sonderbarem wie speckichtem Aussehen. Beide waren von einander getrennt, und von einer aschgrauen, undurchsichtigen Verdunklung umgeben, welche ebenfalls tiefer als unter dem Bindehautblättchen safs, indem sich das letztere ganz normal verhielt. Von der Peripherie des Bulbus zogen sich blofs von oben nach abwärts und von unten nach aufwärts, sechs bis acht beisammenliegende, mehr oder weniger feine Blutgefäfse, ohne ein Gewebe zu bilden; sie hatten, wie es schien, ihren Sitz durchgängig und ganz allein in der Conjunctiva bulbi; einzelne dieser langen Gefäfse liefen über den Rand der Hornhaut, aber nicht bis zu den Eiterflecken. Der übrige Augapfel war gar nicht geröthet, und kein Gefäfskranz in der Sclerot. vorhanden. Mit Ausnahme der Stelle, wo diese rothen Gefäfse safsen, hatte die Hornhaut im ganzen Umkreise ihre Durchsichtigkeit beibehalten, so dafs man von den Seiten her die Iris, Pupille und vordere Augenkammer deutlich im ganz normalen Zustande sehen konnte. Stechende Schmerzen

und grofse Lichtscheue begleiteten das Augenübel. Mannigfache, durch den hysterischen Zustand des Gesammtorganismus bedingte, örtliche und allgemeine Leiden machten die Augenkrankheit zu einer fast unerträglichen Pein.

Innere eröffnende Mittel thaten der Patientin bei ihrem weichen Unterleibe, der Verschleimung ihrer Gedärme, ihren habituellen Stuhlverstopfungen und Hämorrhoidalleiden, immer am besten: die stärkenden, reizenden Arzneien vertrug sie durchaus nicht; die Ipecac. in kleiner Gabe, so wie die Remedia nerv., z.B. die Aq. lauroc., die Flor. zinci u.s.w. blieben ohne die geringste Wirkung auf die allgemeinen nervösen Erscheinungen. In Hinsicht der örtlichen Behandlung hatten vor meiner Behandlung schon angelegte Blutegel das Augenleiden eher verschlimmert, als gebessert. Der eigentliche rheumatische Schmerz wich bald den Opiateinreibungen. Das Einträufeln des Laud. liq. Syd. und der Aq. Conr. vertrug das Auge sehr gut; im letztern mufste der Sublimat zu anderthalb Gran und das Laud. liq. Syd. zu einer und einer halben Drachme vermehrt werden, um nur einige Reaction des Augapfels hervorzubringen. Die zweimalige Entleerung der wässerichten Feuchtigkeit durch Oeffnung der Hornhaut blieb ohne wahrnehmbare Wirkung auf den kranken Zustand derselben; so wie die Einreibung der weifsen Präcipitatsalbe auf die äufsere Oberfläche der Augenlieder.

Hartnäckig widerstand unter dem Einflusse des erethischen Zustandes der Gedärme die beschriebene örtliche Krankheitsform allen angewandten Mitteln. Die dem Eiter ähnlichen Puncte blieben unverändert an ihrer Stelle, sie flofsen nicht zusammen, wurden weder gröfser, noch kleiner, bahnten sich keinen Ausweg, weder nach vorne, noch in die hintere Augenkammer. Endlich trat nach mehreren Monaten Besserung ein, die gelben Exsudate wurden aufgesogen, die Hornhaut fing an sich aufzuklären, die Lichtscheue hatte sich sehr vermindert.

Auf eine Verkältung der Füfse trat wieder Verschlimmerung ein, einige der schon verschwundenen Blutgefäfse kamen von neuem zum Vorschein, und in der Nähe der ehemaligen Eiterpuncte erschien tief in dem reinen Theile der Hornhaut ein kleiner, runder, grauer Fleck, einer Macula ähnlich. Den dritten Tag fand ich den Mittelpunct dieses Fleckchens gelblich.

Dieser gelbe Punct in seiner grauen Einfassung vergrößerte sich flach bis zum Durchmesser einer Linie, und nun hatte er die Form der oben beschriebenen Eiterpuncte, doch nicht das speckartige Aussehen derselben. Die folgenden Tage entstanden, aber schneller, noch zwei kleinere gelbe Puncte unter denselben Erscheinungen; das schon zurückkehrende Sehvermögen ging mit der neuen, sich mehr ausbreitenden Trübung der Hornhaut wieder verloren. Diesmal trat die Besserung viel eher ein.

Nachdem die eiterförmigen Exsudate aufgesogen worden waren, sahen alle Stellen der Hornhaut, wo sie gesessen, wie kalkartig aus; eine Erscheinung, die auf eine gichtische Dyscrasie hinzudeuten schien. Das kalkartige Aussehen der Stellen verlor sich bei der Anwendung der rothen Präcipitatsalbe immer mehr und mehr, und ging in die gewöhnliche Form von Nebelflecken über.

So wie bei der acuten und chronischen Bindehautblennorrhoe die sarcomatöse Entartung der Schleimhaut als Herd neuer Entzündung zu zerstören ist, so war hier das verjährte Uebel im Unterleibe, der erhöhte Reizzustand, die krankhafte Verstimmung zu heben, um den Keim des Augenleidens auf immer zu vernichten; und da Karlsbad der Patientin zu starke Wallungen verursachte: so war vom Kreuzbrunnen in Marienbad radicale Heilung der Augenkrankheit mit grofser Wahrscheinlichkeit zu erwarten, und defswegen von mir angerathen.

Dies sind die Formen von selbstständiger, rheumatischer Hornhautentzündung, die mir in meiner Praxis vorkamen, welche alle durch den äufserlichen Gebrauch des Sublimats in der Aq. Conr., durch die Einträuflung der Tinct. opii vinosa oder des Laud. liq. Syd. und wohl auch durch Anwendung der trockenen, warmen Kräuterkissen, mit oder ohne innere Mittel, einige in kurzer Zeit, geheilt wurden. In mehreren Fällen bedurfte es gegen das Ende der Cur der rothen Präcipitatsalbe, um der Hornhaut die vollkommene Durchsichtigkeit wieder zu geben.

Die erwähnten krankhaften Vorgänge in der Substanz der entzündeten Hornhaut zwischen den Lamellen derselben haben viel Aehnlichkeit mit den Krankheitsprocessen im entzündeten Zellengewebe an andern Theilen des Körpers. Wie

in der Hornhaut findet auch im Zellengewebe eine stete äufserst rege Absonderung und Aufsaugung einer serösen Feuchtigkeit Statt. Dieser ewige Stoffwechsel stockt beim Entzündungsprocesse hier, wie in der Hornhaut; es entwickeln sich Blutgefäfse, und es ergiefst sich in das schwammichte, entzündlich aufgelockerte Zellengewebe entweder eine trübe, oder gallertartige, eine puriforme oder wässericht-eitrige, zuweilen mit Blut gefärbte Flüssigkeit, wie wir dies eben in den angeführten Formen bei der Hornhaut gesehen haben.

Auch hat die Entzündung der Substanz der Hornhaut viel Aehnlichkeit mit der Entzündung der Faserknorpeln in andern Gegenden des Körpers; sie tritt, wie diese, selten primär auf, sondern meistens secundär, als Folge der Entzündung seröser oder fibröser Gebilde, mit denen sie in Verbindung steht; sie hat ferner mit ihr den langsamen, oft unbemerkten Verlauf gemein, den geringen Schmerz, die grauliche Färbung, die sehr oft kaum bemerkbare Röthe, und die Exsudation einer trüben Flüssigkeit. Jenen Grad der Hornhautentzündung habe ich bei der Keratoditis rheumatica nie beobachtet, den man in seltenen Fällen bei der Ophthalmoblennorrhoe, oder manchmal bei der traumatischen Keratoditis nach dem Hornhautschnitte der Staarextraction wahrnimmt, wo die ganze Substanz der Cornea, wie bei der Entzündung der Faserknorpel anderer Organe, aufschwillt, und sich in eine weiche, gallertähnliche Masse, eine wahre Malacia corneae, verwandelt, welche anfangs weifs ist, und viel später erst gelblich wird.

Die Keratoditis rheumat. kam auch auf der stabilen Schule mehrmal vor. Bei einem 24jährigen Dienstmädchen bestand die Hornhautentzündung seit neun Wochen; bei einem 18jährigen Jünglinge, seit drei Monaten; beide jetzt ohne Schmerzen, waren Nachübel rheumatischer Kopfleiden. Im erstern Falle waren die Hornhäute im ganzen Umfange so getrübt, als ob sie mit einem feinen grauen Pulver, etwa wie mit Asche, bestreut wären; im zweiten Falle stellten sie gleichmäfsige, graue Trübungen mit einzelnen, aus der Bindehaut des Auges kommenden Gefäfschen dar. In beiden geheilten Fällen wurde blofs die Aq. Conr. mit vielem Laud. liq. Syd. und die Tinct. opii vinosa zum Einträufeln in Anwendung gebracht.

M. K., ein 21jähriger Schuhmachergeselle von ziemlich robustem Baue, der nie an Scropheln gelitten, mufste vor fünf Wochen, Anfangs Februar, eine Strecke Weges von einer Stunde zu Fufse zurücklegen. Das Wetter war nafskalt und stürmisch; der heftige Wind strich dem Reisenden entgegen. Schon unter Wegs empfand er mehrmal flüchtige, das rechte Auge durchzuckende Stiche; das Auge wurde lichtscheu, und thränte. Zu Hause angelangt, sah er dasselbe geröthet; die Schmerzen kamen öfter; die Lichtscheue, der Thränenfluſs vermehrten sich; Patient sah wie durch einen Nebel. Die darauf folgenden Tage bestanden dieselben Erscheinungen fort, das getrübte Sehen nahm noch mehr zu. Dessen ungeachtet verrichtete der Patient, obwohl mit grofser Beschwerde, noch längere Zeit seine Geschäfte, bis er endlich am vierzehnten Tage durch das Miterkranken seines linken Auges daran gehindert wurde. Dieses bot dieselben Erscheinungen dar, wie das rechte im Beginnen der Krankheit. Augenwässer und andere Mittel, meist von Afterärzten gereicht, versagten die gehoffte Wirkung, ja, Patient sah in Kurzem so wenig, dafs er nicht mehr allein gehen konnte. Er erschien am 23. März, nachdem das ganze Leiden fünf Wochen gedauert hatte, mit folgendem Krankheitsbilde auf der Klinik:

Aufser einer geringen Eingenommenheit des Kopfes kein Allgemeinleiden. Die Augenlieder an ihren innern Flächen leicht geröthet. Die Scleroticalbindehaut von wenigen einzelnen Gefäfsen durchzogen, welche um die Hornhaut vielfältiger und feiner erscheinen. In der Tiefe der Hornhaut selbst bilden sehr feine Blutgefäfschen ein äufserst zartes Netz, welches gegen den untern Hornhautrand so dicht wird, dafs es sich wie ein Blutextravasat darstellt; die äufsere Fläche der Cornea glänzend, in der Tiefe theils durch die genannte Gefäfsentwickelung, theils aber auch durch eigenartige, der Nubecula ähnliche, in ihrer Mitte saturirter, an den Rändern verwaschen sich darstellende Fleckchen, die in einander übergehen, getrübt. In diese Fleckchen selbst verlieren sich die feinsten Gefäfsreifser; die Pupille und Iris ist daher nicht sichtbar, und das Sehvermögen so gering, dafs Patient nur die Umrisse der gröfsten Gegenstände wahrnimmt. Geringe Lichtscheue, geringer

Thränenfluſs, manchmal einzelne zuckende Stiche in den Augäpfeln. Die genannten Symptome sind auf beiden Sehorganen gleich.

Warmes Verhalten, geringe Diät, die innerliche Anwendung von antiphlogistischen, die Darm- und Hautsecretion befördernden Mitteln, anfangs des Liquor Minder. mit Roob sambuc. in einem Infuso flor. verb., später derselben Mittel in einem Inf. stip. dulcam., und in Verbindung mit Tart. stibiat. refr. dosi, dann, um die Aufsaugung zu bethätigen, die innerliche Anwendung der Tinct. polyg. seneg. und des Calomel in kleinen Gaben; der örtliche Gebrauch von trockener Wärme durch Kräuterkissen, eines allmälich verstärkten Conradischen Augenwassers mit vielem Laud. und der Tinct. opii vin. als Einträuflung, endlich zeitweilige Ableitung durch Vesicatore in Nacken und hinter die Ohren gelegt, brachten nach acht und vierzigtägiger Behandlung wieder ganz vollkommene Klarheit in die Hornhäute und dadurch vollkommenes Sehen in die Augen des Jünglings.

S. Th., ein 16jähriges Dienstmädchen von schwächlicher Constitution und zartem Hautorgane, von kränkelnden Eltern geboren, überstand in der Kindheit den Scharlach und die Masern; im zehnten Lebensjahre litt sie an Halsdrüsengeschwülsten; im fünfzehnten wurde sie von den Blattern ergriffen; seit dieser Zeit belästigten sie häufig catarrhalische Affectionen. Ihre letzten Dienstverhältnisse seit einem halben Jahre waren sehr mifslich, bei der armen und zahlreichen Familie eines Schlossers, welche in einer feuchten und höchst ungesunden Wohnung zusammengedrängt lebte. In der Küche voll Zugluft schlafend, erkrankte sie im Monate April am linken Auge mit reifsend-stechenden Schmerzen in demselben und der linken Kopfhälfte, mit Lichtscheue, vermehrter Thränenabsonderung, und neblichtem Sehen; das Auge vertrug keine Berührung, und soll später roth geworden seyn. Kalte Umschläge linderten die Schmerzen so weit, dafs sie erträglich wurden. Nach vier Wochen erkrankte das rechte Auge auf dieselbe Art, die Schmerzen nahmen nun den ganzen Kopf ein, die Hausmittel halfen nichts, das Sehvermögen nahm immer mehr ab, und die Patientin suchte endlich am 7ten Juni Hilfe in der Klinik.

Sie war ohne Allgemeinleiden; in der Scleroticalbindehaut fanden wir einzelne, hier und da auch in kleinen Bündeln gegen die Hornhaut laufende Gefäfse. Die Sclerot., welche übrigens ganz weifs war, hatte ringförmig um die Hornhaut eine schwache Rosenröthe. Tiefliegende und sehr feine Blutgefäfse bildeten am untern Segmente der Cornea ein nur mittelst einer Loupe deutlich wahrnehmbares, schönes, äufserst zartes Gefäfsnetz, das auf den ersten Anblick einem Blutstreifen gleich sah. Der eben beschriebene Zustand befand sich an beiden Augen.

Die linke Hornhaut fanden wir glänzend; sie zeigte eine grofse Menge zwischen ihren Blättern sich befindender, grauweifser, umschriebener, halb durchsichtiger Puncte und Fleckchen von einer kaum sichtbaren Gröfse bis zu der eines Mohnsamens, welche nach unten in zwei Parthien getheilt, mehr zusammenflossen, nach oben aber einzeln stehend, oder häufchenartig neben einander gestellt waren.

Die rechte Hornhaut fanden wir minder glänzend, trübe; auch sie zeigte zwischen ihren Blättern, doch nicht in so grofser Menge, intensiv weifse, aber dichte Puncte, die verschiedenartig zu einander, einige in Form eines Dreieckes, gestellt waren, und sich von minder saturirten Fleckchen unterscheiden liefsen. Ferner bot die rechte Hornhaut noch eine ganz eigene schwer zu beschreibende Erscheinung dar: es befanden sich nämlich zwischen den besagten Puncten und Fleckchen kleine, hellere, rundliche Stellen, die ganze Hornhaut erhielt dadurch ein eigenes fremdartiges Aussehen, als stockten in ihr äufserst kleine Wassertröpfchen. Sie hatte einige Aehnlichkeit mit einem in der Kälte angehauchten, oder vielmehr mit einem mattgeschliffenen, und mit Oel überstrichenen Glase. Die Regenbogenhaut beider Augen schien, so viel gesehen werden konnte, normal gefärbt, beweglich, die Pupille natürlich erweitert, rein; die vordere Augenkammer von normaler Ausdehnung, der Humor aqueus nicht getrübt.

Patientin klagte über einen unstäten, reifsenden Schmerz, der sich manchmal von den Augen über den ganzen Kopf verbreitete; über ein seltenes Gefühl von Druck und Völle in den Augen, welches aber nach einem häufigen Thränenergusse

jedesmal schwand; ferner klagte sie über etwas Lichtscheue, und über trübes, neblichtes Sehen.

Wir verordneten:

R. Hydrarg. mur. mitis gr. tria
Sacchari albi drachmam
M. f. pulvis, div. in partes aeq. No. sex.
D. s. früh und Abends ein Pulver zu nehmen.

R. Merc. subl. corros. granum
Aquae dest. unc. quatuor
Mucil. g. arab. drachmam
Laud. liq. Syd. gutt. duodecim
M.
D. s. dreimal des Tages lauwarm ins Auge zu träufeln.

Ueber die Augen warme Kräuterkissen.

16. Juni. Die Flecke und Puncte der linken Hornhaut fliefsen in der Mitte in einander, und sind dünner, daher durchsichtiger; das Sehvermögen ist etwas besser. Die Flecke und Puncte der rechten Hornhaut nehmen an Zahl und Gröfse zu, ohne zusammenzufliefsen; diese ganze Hornhaut erscheint trüber, das Sehvermögen nimmt ab. Die Therapie bleibt unverändert.

22. Juni. Beide Hornhäute sind heller, die Puncte und Flecke vermindern sich an Zahl und Gröfse, das Sehvermögen steigt; die Sclerot. und die Conj. bulbi haben ihren Gürtel von Gefäfsen verloren; das feine Netz am untern Segmente der Hornhaut ist verschwunden. Die Therapie bleibt dieselbe. Das Laud. liq. Syd. in der Aq. Conr. wird nicht vermehrt, weil das Auge noch ziemlich stark dagegen reagirt.

23. Juni. Es zeigen sich Spuren von Salivation; die Pulver werden ausgesetzt.

30. Juni. Die Puncte und Flecke der Hornhäute haben sich wieder an Zahl vermindert; die Lichtscheue ist verschwunden, der Thränenflufs hat ganz aufgehört. Nebst der Aq. Conr. wird nun täglich zweimal Sydenham's flüssiges Laud. in die Augen geträufelt.

7. Juli. Die zusammengeflossenen Flecke der linken Hornhaut trennen sich von einander, und schwinden an Gröfse und Zahl; jene der rechten Cornea bilden an ihrer Mitte folgende

Figur ⁘; das Sehvermögen nimmt zu. Die Therapie bleibt unverändert.

16. Juli. Die obere Hälfte der linken Hornhaut ist schon ganz rein, auch die rechte hellt sich immer mehr auf.

23. Juli. Das Sehvermögen hat sich so gebessert, dafs das Mädchen die kleinsten und feinsten Gegenstände deutlich sehen kann. Die Hornhäute sind fast im normalen Zustande, nur hier und da sind noch zerstreute kleine blasse Puncte und Fleckchen vorhanden. In diesem Zustande wurde sie auf ihr dringendes Begehren wegen ihrer kränklichen Mutter entlassen, mit der Belehrung, wie sie sich in diätätischer Hinsicht zu verhalten habe, und mit der Weisung, obige Mittel zu Hause so lange fortzugebrauchen, bis die Hornhäute ihre vollkommene Reinheit erhalten haben.

J. B., 18 Jahre alt, ein Schustergeselle, von phlegmatischem Temperamente, schlaffer Körperconstitution, hatte als Kind und Knabe viele Krankheiten überstanden, von denen ihm nur ein lang dauernder Kopfgrind im Gedächtnisse geblieben ist; an die überstandenen natürlichen Pocken erinnern ihn die deutlichen Narben am ganzen Körper. Vom vierzehnten bis zu seinem sechzehnten Lebensjahre hatte er einen Krätz-Ausschlag, der allen gepriesenen Hausmitteln hartnäckig widerstand, und endlich, nachdem er lange Zeit nichts gebraucht hatte, von selbst verschwand. In seinem siebzehnten Lebensjahre machte er bei nafskalter Witterung eine lange Fufsreise, auf der er schon, ehe er sie vollendete, reifsende Schmerzen im Kniegelenke spürte. Nachdem er sich von der Reise erholt, und die durch die Erkältung unterdrückte Hautausdünstung durch mehrere warme Fufsbäder wieder hergestellt hatte, verschwanden die Schmerzen in den Knien; aber es traten nun reifsende Schmerzen im r e c h t e n Auge, und in der ganzen rechten Seite des Kopfes ein. Auf den Gebrauch einer weifsen Salbe, die ihm ein Arzt verordnete, empfand er gar keine Besserung, im Gegentheile nahmen die Lichtscheue und die Schmerzen zu; endlich ging er zu dem Gebrauche von Kräutersäckchen, aus Flieder- und Chamillenblumen über, und trank jeden Morgen und Abend eine Tasse Fliederblumenthee. Die Augenkrankheit endete darauf mit einem Flecke in der Cornea,

der auch jetzt noch besteht. Im August 1829 erkrankte das linke Auge auf dieselbe Art, er wurde von einem Arzte mit Augenwässern und Säckchen behandelt, und nach zwölf Wochen geheilt. Im Januar 1830 kehrte dasselbe Augenleiden, nachdem er sich einer starken Verkühlung ausgesetzt hatte, auf dem linken Auge wieder. Ein Arzt verordnete ihm Pillen von unbekannter Composition und eine Salbe, die er hinter die Ohren einreiben mufste. Die Halsdrüsen schwollen hierauf bedeutend an, die Schmerzen im Auge wurden wie die Lichtscheue heftiger, das Auge röther, das Sehen trüber, und er fieberte heftig. Am 12. Februar desselben Jahres kam er auf die Augenklinik, und bot folgende Erscheinungen dar:

Zeitweilige reifsende Schmerzen im Kopfe und im linken Auge; die Augenlieder normal; starke Lichtscheue und häufiger Thränenflufs; in der Scleroticalbindehaut hier und da einzelne Blutgefäfse; in der Sclerot. rings um die Cornea ein rosenrother, äufserst zarter Blutgefäfskranz; die Hornhaut matt, wie mit aschgrauen Pünctchen übersäet; in dem obern Segmente der Cornea gegen den äufsern Rand vier kleine graue Flecke; das Sehen unausgesetzt wie durch einen dichten Schleier, der im ganzen Umkreise bedeutend dicker ist. Abendliche Fieberbewegungen; zeitweilige, reifsende Schmerzen in den Gliedern; träger Stuhlgang; trockene Haut.

Wir legten ein Vesic. perp. hinter die Ohren, beschatteten das Auge, liefsen die verdünnte Tinct. op. vin. anfangs täglich einmal einträufeln, und eine schwache Aq. Conr. mit zwölf Tropfen Laud. liq. Syd. täglich zweimal lauwarm anwenden; innerlich gaben wir:

R. Rad. gram. unc. semis
Coq. s. q. aq. p. $\frac{1}{2}$ hor.
Colat. unc. sex
adde
Tart. tartar.
Mellag. gram.
$\overline{aa}$ unc. semis
M.

D. sig. alle zwei Stunden zwei Efslöffel voll.

Den folgenden Tag war der Zustand unsers Patienten

noch immer derselbe, doch hatte er zwei leichte Stuhlentleerungen gehabt, und das Fieber war gänzlich verschwunden. Den 14. Februar waren der Gefäfse in der Bindehaut des Augapfels weniger, und der Gefäfskranz um die Hornhaut blässer. In der Behandlung wurde nichts geändert.

Am 20. Februar bemerkten wir an der hintern Fläche der Hornhaut, gegen den äufsern Winkel hin, zwei hellrothe Flecke von der Gröfse eines Hirsekorns, die Hornhaut war etwas trüber, das Sehen neblichter.

Am 21. Februar war der allgemeine und örtliche Zustand des Patienten nicht geändert; von jedem kurz vorher beschriebenen rothen Flecke ging ein Gefäfs über die Cornea gegen den innern Winkel hin und verschwand dort; dem Patienten deuchte dieses Gefäfs, da es gerade vor der Pupille lag, ein dunkler Streif in seinem Sehfelde, den er mit dem gesunden Auge nicht sah.

Am 23. Februar. Die Flecke sind weniger dicht, kleine Gefäfsramificationen darin sichtbar mit neblichtem Grunde, die Gefäfschen, die über die Cornea gingen, sehr zart; die Trübung der Hornhaut ist geringer, die aschgrauen Puncte sind fast verschwunden; der Gefäfskranz um die Hornhaut ist äufserst fein, an dem unteren Rande derselben schon kaum sichtbar, das Sehen etwas heller. Es erfolgt täglich eine ausgiebige Stuhlausleerung; das Allgemeinleiden ist ganz verschwunden. Mit Ausnahme des Decoct. gram. wurde in der Therapie fortgefahren.

Am 24. Februar. Die Trübung der Hornhaut ist geringer; die zwei Gefäfschen, welche von den Flecken aus sich über die Cornea verbreiteten, sind ganz verschwunden, eben so die rothen Flecke selbst, und an deren Stelle sieht man eine neblichte Trübung. Um die Thätigkeit der resorbirenden Gefäfse zu erregen, die Exsudata in der Cornea ganz zu heben, verordneten wir:

R. Hydrarg. mur. mit. gr. tria
Pulv. fol. digit. p. gr. duo
Sacchari albi drachmam
M. f. p. div. in dos. aequal. No. sex.
D. s. früh und Abends ein Pulver zu nehmen.

Der Kranke befand sich, mit Ausnahme träger Stuhlentleerung, die wir durch Pulv. rad. jalapp. cum acano dupl. zu befördern suchten, täglich wohler, verliefs aber vor der vollständigen Genesung die Klinik am 8. März 1830, nachdem das Sehvermögen so hergestellt war, dafs der Patient auch kleinere Gegenstände deutlich erkennen konnte. Die Trübung der Cornea war bei seiner Entlassung unbedeutend, der Gefäfskranz um die Cornea ganz verschwunden, und von Schmerzanfällen schon lange keine Spur mehr vorhanden.

4. Rheumatische, mit Wassersucht verbundene Entzündung der Capsel der wässerichten Feuchtigkeit und Hornhautentzündung. — *Hydatoditis et Keratoditis rheumatica cum hydrope.*

Bei einem Mädchen wurde die Hornhautentzündung erst später nach dem allmälichen Verschwinden der Scleritis selbstständig. Die Geschichte dieser Ophthalmie verdient wegen ihres Ueberganges in die Entzündung der Capsel der wässerichten Feuchtigkeit, Hydatoditis, mit Wassersucht der Augenkammern eine nähere Erwähnung.

L. K., ein 18jähriges Landmädchen von wohlgenährtem, etwas aufgedunsenem Körper und blassem Gesichte, hatte in ihrer Kindheit die gewöhnlichen Ausschlagskrankheiten glücklich überstanden. Seitdem war sie gesund; vage, reifsende Schmerzen in den Gliedern, die sich von Zeit zu Zeit nach leichten Verkältungen einstellten, achtete sie wenig. Die Menstruation war noch nicht eingetreten. Vor einem Jahre bekam sie nach einem kalten Trunk Wasser bei erhitztem Körper eine noch jetzt vorhandene starke Heiserkeit, und vier Wochen vor ihrem Eintritte in das Krankenhaus nach einer abermaligen Verkältung bei nafskalter Witterung eine Augenentzündung mit leichten Fieberbewegungen.

Gegen das Ende des Schuljahres 1826 auf der Klinik angekommen, klagte sie über unregelmäfsig erscheinende, vage, stechend reifsende Schmerzen im ganzen Kopfe, besonders in der Stirngegend, mit das Sehorgan durchzuckenden Stichen.

Die Augen waren sehr lichtscheu und thränten stark. In der Conj. bulbi zeigte sich ein ziemlich dichtes Blutgefäfsnetz, wodurch die rosenrothe Sclerot. durchschimmerte. Beide Hornhäute waren glanzlos, sehr trübe und schmutzig-grau. Die Beschaffenheit der Regenbogenhaut und der Pupille konnte daher damals nicht wahrgenommen werden. Das Sehvermögen war so beschränkt, dafs die Kranke geführt werden mufste. In der untern Hälfte der rechten Hornhaut zeigte sich gegen die Mitte derselben überdiefs noch eine Ansammlung gelber Lymphe von bedeutendem Umfange, welche zwischen die Hornhautblätter ergossen war. Uebrigens befand sich das Mädchen wohl, alle Functionen des Gesammtorganismus, aufser der Stimme, gingen ordentlich von Statten; nur die Zunge war etwas weifslich belegt, und die Haut schien trockener, als im normalen Zustande zu seyn.

Die gewöhnliche Heilmethode gegen rheumatische Ophthalmien bewirkte bei dieser Kranken zwar bedeutende Linderung des Kopfschmerzes, übrigens aber durch einen Zeitraum von sechs Wochen im Zustande des Sehorgans keine weitere Aenderung zum Guten; im Gegentheile, die Hornhäute fingen an, pannusartig verdunkelt zu werden, und die Ansammlung des Eiters oder vielmehr der puriformen Lymphe im rechten Auge nahm sichtbar im Umfange zu, ohne sich zwischen den Hornhautblättern nach abwärts zu senken oder durchzubrechen. Das nun eingeschlagene Verfahren, nämlich das täglich mehrmalige Einträufeln von Laud. liq. Syd. in Verbindung mit dem innern Gebrauche der Tinct. polyg. senegae brachte einige, doch sehr langsame Besserung; die Hornhäute fingen an, sich aufzuhellen, die Menge der ergossenen gelben Lymphe abzunehmen. Doch jetzt wurde die Kranke unserer Beobachtung und Behandlung entzogen, da die Ferien eintraten.

Beim Beginnen des Semesters 1827, also um sechs Wochen später, von Neuem der Klinik einverleibt, zeigte die Patientin eine Symptomengruppe, welche nun erst die tiefgeschlagenen Wurzeln des hartnäckigen Augenleidens erkennen liefs, und zugleich die Ursache, warum unser früher entworfene Heilplan keine Heilung herbeiführen konnte, kund gab. Es war durch die bisherige Behandlung nur so viel geleistet worden, dafs

das Gefäfsnetz in der Bindehaut des Augapfels verschwunden, die Sclerot. wieder weifs geworden, und die pannusartigen Verdunklungen der Hornhäute gänzlich gewichen waren. Das Krankheitsbild gestaltete sich aber nun also:

Beide Hornhäute etwas vorgetrieben, etwa eine Linie über den normalen Durchmesser, ohne Blutgefäfse; ihre Oberflächen glänzend, feucht. Die linke Cornea zeigte sieben, die rechte drei zerstreute, grauweifse Puncte deutlich an ihren hintern Flächen; sie waren von der Gröfse eines Hirsekorns, sehr saturirt, ganz undurchsichtig, scharf begränzt, und sahen jenen weifslichen eiweifsartigen, kleinen, runden Fleckchen ganz ähnlich, welche man manchmal bei Sectionen auf dem entzündet gewesenen Herzbeutel und Bauchfelle antrifft. Doch hatte jedes dieser Exsudate zwei sich entgegengesetzte, anderthalb Linien lange, lichtgraue, halbdurchsichtige Anhängsel, von conischer Form, ihre Basis an den saturirten Fleck lehnend, die eine Spitze gegen den Mittelpunct der Hornhaut gerichtet. An der untern Hälfte der rechten Hornhaut waren zwei maculös trübe Stellen von ziemlichem Umfange, Reste vormaliger, hier ergossener, puriformer Lymphe. Sonst waren die Hornhäute bis auf die genannten einzelnen Stellen rein und durchsichtig; die vordere Augenkammer zeigte sich erweitert und gröfser, als im normalen Zustande; die wässerichte Feuchtigkeit rein, ungetrübt; die Pupille schwarz und grofs, die Regenbogenhaut nicht alienirt, ihre Bewegungen nicht gestört; die Conj. bulbi erschien etwas schmutzig, gegen den Rand der Hornhaut hin einzelne, kleine Gefäfsnetze bildend; die Sclerot. weifs, und nur am untern Hornhautrande blafs rosenroth; in der Schleimhaut der Augenlieder war ein dichtes Gefäfsnetz. Die Patientin war kurzsichtig, sie nahm nur nahe und gröfsere Gegenstände wahr, und diese wie durch einen Nebel; sie klagte über ein Gefühl von Völle und über ein stetes Drücken in den Augen, über zeitweilig stechende Schmerzen und Lichtscheue; die Augen thränten öfters. Allgemeinleiden war keines mehr vorhanden.

In der Gruppe dieser Erscheinungen mufste uns nun allerdings das Bild einer Krankheit klar vor Augen liegen, deren vielleicht schon frühzeitiges Beginnen durch die anfängliche

allgemeine Trübheit der Cornea, durch die Ansammlung puriformer Lymphe in der rechten Hornhaut, und später durch die pannusartige Verdunklung unserer Beobachtung entzogen worden war. Der rheumatische Entzündungsprocefs in der Sclerotica, der aber vorzüglich in der Substanz der Cornea so hoch gesteigert war, hatte vielleicht gleich bei seiner Entwicklung, wahrscheinlicher aber später im Verlaufe der Krankheit, sich der hintern serösen Auskleidung der Hornhaut mitgetheilt, die sogenannte Capsel der wässerichten Feuchtigkeit, die Hydatodea, in einen Entzündungszustand gesetzt, Hydatoditis, und so, nach den nämlichen pathologischen Gesetzen, wie bei Entzündungen seröser Gebilde der Hirnhöhlen, des Herzbeutels, der Hoden, der Gelenke etc. nach und nach durch vermehrte Aussonderung eine Wassersucht in den Augenkammern, Hydrops camerae oculi anterioris acutus, veranlafst *).

Das erste und nothwendigste, was unter solchen Verhältnissen aus den nämlichen Ursachen, wie bei der Bauchwassersucht geschehen mufste, war die Punction **). Der untere Theil der Hornhaut wurde also, etwa vier Linien lang, mittelst eines Staarmessers geöffnet, und die wässerichte Feuchtigkeit entleert. Das darauf folgende gelinde Brennen verschwand nach wenigen Stunden. Die Augen wurden durch kein Heftpflaster geschlossen, sondern blofs dicht beschattet, um das schnelle

---

*) Auszüge aus James Wardrop's Essays on the morbid Anatomy of the human Eye. Von Langenbeck in seiner neuen Bibliothek für Chir. und Ophthalm. II. Bd. 3. St. 1820 S. 373.

Beobachtungen und Bemerkungen über die Inflamm. tunicae humoris aquei, von Dr. Wedemeyer etc. Langenbeck's neue Bibliot. IV. Bd. 1. St. 1823 S. 66. — Bemerkungen über die Entzündung der Capsel der wässerichten Feuchtigkeit etc. von Dr. Schindler. Langenbeck's neue Bibliot. IV. Bd. 2. St. 1824 S. 260.

De tunica serosa humoris aquei in oculo humano, ejusque inflammatione. Diss. inaug. auctore Franc. Xav. Kammerer. Pragae, 1828.

**) James Wardrop's Beobachtungen über die Wirkungen der Ausleerung des Humor aqueus bei Augenentzündungen etc. Langenbeck's neue Bibliot. I. Bd. 1. St. 1805 S. 165 et 177. — Auch in der neuen Sammlung auserlesener Abhandlungen II. Bd. 3. St. Ueber die rheumatische Augenentzündung nebst Bemerkungen über die Behandlung derselben von James Wardrop. Am a. O. III. Bd. 2. St., S. 302 und Zusätze des Herausgebers S. 320.

Schliefsen der Wundränder zu verhüten, und dem ferneren Ausfliefsen des Humor aqueus kein Hindernifs zu setzen.

Die hierauf eintretende Besserung war nicht zu verkennen, doch nicht von sehr grofser Bedeutung, was zu erwarten stand, da die Operationen, wie die Arzneimittel, ihre gewisse Zeit haben. Die frühere Anwendung des Hornhautschnittes hätte höchst wahrscheinlich früher zum Ziele geführt, und so bestätiget sich auch hier, wie beim Leiden des Gesammtorganismus, die grofse Wahrheit: qui bene distinguit, bene medebitur.

Nach zwölf Tagen wurden die Hornhäute von neuem geöffnet, und folgende Pulver verordnet:

R. Hydrarg. muriat. mitis gr. tria
Pulv. fol. digit. p. gr. unum et semis
Sacchari albi drachmam
M. f. pulvis, divide in partes aequales No. sex.
D. s. zwei Pulver des Tages zu nehmen.

Nach verheilter Hornhautwunde wurde die weifse Präcipitatsalbe zweimal des Tages auf die Schleimhaut der Augenlieder mit einem weichen Haarpinsel linsengrofs gestrichen.

Acht Tage nach dem Gebrauche der Pulver traten die Vorboten des Speichelflusses ein; sie wurden daher ausgesetzt, und innerlich folgende Pillen angewendet:

R. Rad. polyg. seneg. drach. duas
Extract. rad. liquirit. drachmam
M. f. l. art. pill. pond. granorum trium.
D. s. dreimal des Tages zehn Stück zu nehmen.

Unter dieser Behandlung nahm die widernatürliche Convexität der Hornhäute ab; alle Schmerzen im Auge sammt der Lichtscheue und dem Thränenflusse wichen; die conischen Anhängsel der gerundeten Exsudate verschwanden, die satu-

---

Ueber den Einfluſs der Ausleerung der wässerichten Feuchtigkeit bei Augenentzündungen und bei einigen Krankheiten der Hornhaut, aus dem Medico chirurgical Transactions mitgetheilt von Prof. Krukenberg in Rust's Magazin der Heilkunde III. Bd. I. Hft. 1827 S. 76.

Ueber die künstliche und zufällige Entleerung der vordern Augenkammer von Dr. Basedow etc. von Graefe's und von Walthen's Journal für Chir. und Augenheilkunde VII. Bd. 4. Hft. 1826, S. 594.

rirten Exsudate selbst, welche später ganz weifs geworden waren, verloren anfangs ihre scharfe Begränzung, und lösten sich allmälich auf; die trüben Stellen der rechten Hornhaut wurden immer heller; die Patientin sah immer weiter und besser. Ein Vierteljahr nach dem ersten Hornhautschnitte war das Mädchen im Stande, wieder zu nähen, selbst einzufädeln, und auch die kleinste Schrift wieder zu lesen.

Die Heiserkeit hatte sich bis zu dieser Zeit gröfstentheils verloren, und noch vor ihrem Austritte aus der Klinik war zum erstenmale die Reinigung ohne viele Beschwerde eingetreten. Nach dieser Periode wurde das Mädchen in jeder Hinsicht gesund in die Heimath entlassen.

Mit entzündlicher Wassersucht der vorderen Augenkammer gepaart, stellte sich die Keratoditis rheumatica auch bei einer 33jährigen, kräftigen, sanguinischen Bäuerin, Namens A. J., dar. Sie hatte sich bei ihren Feldarbeiten im Herbste des nafskalten Jahres 1828 ein rheumatisches Leiden zugezogen, welches die rechte Seite des Kopfes einnahm, und Monate lang mit zeitweiligem Nachlasse anhielt. Nach und nach verbreiteten sich die Schmerzen bei ihren häufigen Anfällen auch bis ins linke Sehorgan, ja nicht selten röthete sich dieses dabei, wenn gleich unbedeutend, doch oft auf viele Tage. Im nicht weniger nafskalten Frühjahre des Jahres 1829 kehrten die schmerzhaften Anfälle noch häufiger wieder, als vormals, und schienen sich um das r e c h t e Auge besonders zu concentriren. Häufiges Thränen, Lichtscheue, und allmälich sich entwickelndes Trübesehen auf diesem Auge waren die Folgen davon. Die, wie es scheint, zweckmäfsige Behandlung eines Arztes konnte nichts leisten, da Patientin dabei die schädlichen Einflüsse der Witterung nicht vermied. Das Trübesehen nahm immer mehr zu, sie wähnte sich einer völligen Erblindung auf diesem Auge nahe, und kam am 3. Juli auf die Klinik mit folgendem Krankheitsbilde:

Die Conj. sclerot. des kranken Auges von einzelnen grob ausgespritzten Gefäfsen durchzogen; an dem Rande der Hornhaut, besonders nach unten, ein zarter schmaler Blutgefäfskranz, unter welchem eben so schmal die an die Cornea gränzende Sclerotica ringsherum blafs rosenroth durchschimmert; die

Cornea ziemlich vorgetrieben, convexer als im gesunden Auge, fast in ihrer ganzen Ausdehnung gleichförmig grau getrübt; doch sieht man deutlich, dafs diese Trübung in der Tiefe derselben, an ihrer hintern Wand haftet; fast die ganze vordere Fläche hat ihren lebhaften natürlichen Glanz verloren, und stellt sich, besonders an ihrer untern Hälfte, höchst merkwürdig so dar, wie eine mit Fett dünn bestrichene convexe Glasfläche, in welcher eine Menge kleiner, heller, glänzender und erhabener Puncte, gleichsam wie äufserst kleine Wassertröpfchen, haften, die aber bei den Bewegungen der Augenlieder unverändert dieselben bleiben. Dieses Phänomen, mit der Trübung in der Tiefe, gibt dem untern Theile der Cornea in einiger Entfernung ein sulziges Ansehen. Die vordere Kammer, in wie weit die Einsicht in dieselbe durch einen geringen helleren Theil der Cornea nach oben gestattet ist, erweitert; die vielleicht normal gefärbte Iris erscheint, durch die trübe Hornhaut gesehen, blässer, als die des linken Auges, sie ist wenig beweglich, und die Pupille enge, die etwas getrübt zu seyn scheint. Die Kranke hat jetzt keine Schmerzen, die Lichtscheue und der Thränenfluſs sind gering. Das Sehen mit diesem Auge ist so weit aufgehoben, dafs Patientin weder ein vorgehaltenes Geldstück, noch einen gröfseren Schlüssel erkannte.

Auch in diesem Falle, wie in dem vorigen, machte die gelind durch Haut und Darmcanal ableitende Methode das Hauptagens unserer Therapie aus. Im gleichen Mafse mufste aber auch in der Thätigkeit des aufsaugenden Apparats im lymphatischen Systeme wegen des schon vorhandenen Hydrops camerae anterioris, und wegen des höchst wahrscheinlichen lymphatischen Exsudats in der Pupille, viel erwartet werden; defshalb waren diesmal unter den innern Mitteln Calomel und Digitalis, unter den äufsern nebst der Aqua Conradi, das Ung. hydr. cin. mit Extr. bellad. in der Umgebung des Auges eingerieben, besonders aber die Eröffnung der vordern Augenkammer, unentbehrlich.

Wir hatten dadurch in einer Zeit von vier Wochen, obwohl noch manchmal leichte, schmerzhafte Anfälle eintraten, schon so viel geleistet, dafs Patientin alle Gegenstände, auch die kleinsten Münzen u. dgl., wieder deutlich mit dem rechten Auge erkennen konnte, und dasselbe, bis auf eine kleine Trübung

der Cornea nach unten, nichts Krankhaftes darbot. Die gänzliche Aufhellung der Hornhaut wollte Patientin, ihrer harrenden Familie wegen, trotz unserem Zureden, nicht abwarten, und sie wurde daher am 4. August mit fast vollkommen zurückgekehrtem Sehvermögen entlassen.

Diesen Beobachtungen will ich noch das Hornhautleiden mit Wassersucht der Augenkammer eines jungen, übrigens vollkommen gesunden Theologen anreihen, obschon es bei dem Mangel aller rheumatischen Erscheinungen nicht eigentlich unter diese Rubrik gehört. Er beobachtete in der Hornhaut seines rechten Auges eine bläuliche Stelle, welche sich nach und nach vergröfserte, so dafs in vierzehn Tagen, als Patient das erstemal zu mir kam, fast die ganze Hornhaut die bläuliche Farbe einer abgerahmten Milch angenommen hatte. Die Mitte der Cornea war conusartig hervorgetrieben, und nur hier war die bläuliche Farbe saturirter; übrigens hatte die etwas matt aussehende Hornhaut ihre Durchsichtigkeit, das gesunde Bindehautblättchen seine Glätte beibehalten. Die Regenbogenhaut sammt der Pupille war normal, aufser einer alten kleinen Cicatrix corneae sonst nichts Krankhaftes am Auge zu entdecken. Die beschriebene conische Form der Hornhaut liefs auf eine entzündliche Erweichung derselben schliefsen, welche dem Andrange der wässerichten Feuchtigkeit nicht gehörigen Widerstand leisten konnte*). Nachdem Patient durch einen Monat das Ung. rubr. gebraucht hatte, fand ich den gröfsten Theil der Hornhaut wieder rein, die conische Form viel geringer, das Sehvermögen weit besser. Seitdem habe ich den Patienten nie wieder gesehen, weifs aber aus sicherer Quelle, dafs er als Kaplan mehrere Jahre darauf an einer Brustwassersucht gestorben ist.

In diesem Falle hatte sich also die Anlage zu entzündlichen Leiden des serösen Systems mit wässerichtem Secrete zuerst am Auge geoffenbaret, lange vorher, ehe sie als Entzündung in der Brusthöhle tödtend auftrat.

Welches Licht wird das leidende Auge

*) Ueber die kegelförmige Hervortreibung der Hornhaut, Hyperkeratosis, von Doctor Schoen, in Rust's Magazin für die gesammte Heilkunde. 1827. 24. Bd. 1. Hft.

einst über den Gesammtorganismus strahlen, wenn Himly's Art, das Auge zu examiniren, unter den practischen Aerzten erst recht allgemein geworden seyn wird! „Ich suche beim Augenexamen", sagt dieser würdige Matador der Heilkunde *), „das Auge in seiner organischen Verbindung zu erhalten, indem ich das Allgemeine aufsuche, wie es sich in diesem Organe ausspricht; das Augenleiden mit dem Leiden anderer Theile parallelisire, oder den Wechsel zwischen ihnen aufsuche."

Ja wahrlich, Augenheilkunde, in diesem Geiste getrieben, könnte für die practischen Aerzte eine kostbare Perle werden, deren innerer Werth aber erst in späterer Zeit ganz erkannt werden wird!

Complicationen der rheumatischen Augenentzündung.

a. Catarrhalisch-rheumatische Augenentzündung. — *Ophthalmia catarrhalis rheumatica.*

Von sechs und vierzig Kranken, die daran litten, wurden sieben und dreifsig geheilt, einer ungeheilt, sieben auf ihr Verlangen in gebessertem Zustande, aus der Klinik entlassen, und einer wegen eines apoplectischen Anfalles auf eine Abtheilung des Spitals transferirt.

Vier und vierzig derlei Kranke wurden ambulatorisch vorgeführt.

Diese Entzündungsform unterschied sich von der rein rheumatischen Augenentzündung blofs durch den gleichzeitigen Catarrh der Augen. Die catarrhalisch-rheumatische Ophthalmie war gewöhnlich, anfangs immer, mit einem catarrhalischen, oder mit einem rheumatischen Fieber verbunden.

Dieses gleichzeitige Leiden der serösen Gebilde des Auges mit der Schleimhaut der Augenlieder zeigt sich auch, wie

*) Ueber den Schaden, welchen Wissenschaft, Kunst und bürgerliches Wohl durch die Vernachlässigung des ophthalmologischen Studiums leiden. Seite 25 im 3. Bde. 2. Stücke der ophthalmologischen Bibliothek von Himly und Schmidt. Jena, bei Frommann.

bewufst, an anderen Organen des Körpers: so gibt es eine Enteritis catarrhalis-rheumatica, eine Pneumonia catarrhalis-rheumatica u. s. w.

Fast in allen oben angeführten Fällen konnte man die plötzlich unterdrückte Transpiration als die veranlassende Ursache der Krankheit nachweisen. Bei zwei Schlossergesellen z. B. entstand diese Augenentzündung, als sie, von ihrer Arbeit erhitzt, sich der Zugluft an der Hausthüre aussetzten; ein Dienstmädchen zog sich diese Krankheit beim Waschen des Fufsbodens, während Fenster und Thüre offen standen, zu; ein Taglöhner durch nasse Verkältung der Füfse bei Gelegenheit des Austritts der Moldau u. s. w.

Auch hier zeigte sich oft der mächtige Einflufs der herrschenden Luftconstitution; und die rheumatische Anlage wurde ebenfalls bei den meisten der obigen Kranken deutlich ausgemittelt. Einige hatten vorher überdies an Gicht, und einige an Lustseuche gelitten.

Bei einem 32jährigen Weibe ging ein Rheumatismus acutus an der linken obern Extremität vorher, der mit eintretender schneller Besserung der Augen neuerdings zum Vorschein kam.

In Hinsicht der Behandlung wurde mehr auf die rheumatische Affection gesehen, und so lange von dieser Seite Gefahr drohte, das catarrhalische Leiden weniger beachtet. Auf das Hautsystem und den Darmkanal wurde, wie beim rein rheumatischen Augenleiden, besonders Rücksicht genommen. Nach beseitigtem Fieber zeichnete sich bei grofsen Hornhautgeschwüren, und bei einem schlaffen Körperbaue der innere Gebrauch einer Abkochung der Chinarinde, oder anderer tonischer Arzneien mit Tinct. polyg. senegae aus, indem dies Mittel dem Desorganisationsprocesse schnell Einhalt that. Ueberhaupt hatte diese complicirte Ophthalmie viel öfter bedeutende Hornhautabscesse in ihrem Gefolge, als die einfache rheumatische Entzündung. Die im Anfange dieser Krankheit schädlich wirkenden Augenwässer vertrugen die Patienten in dem spätern Zeitraume, oder wo ein weniger gereizter Zustand des Auges zugegen war, sehr gut, besonders, wenn des Augencatarrhes wegen, blofs die Ränder und Winkel der

geschlossenen Augenlieder damit benetzt wurden. Die Aqua Conr. wurde bei geschlossenen ichorösen Geschwürchen mit Nutzen ins Auge geträufelt, und gegen offene Geschwüre der Hornhaut bewährte sich die Solut. lap. div. cum laud. liq. Syd. et aceto lith. sehr heilsam.

Ein 20jähriges Dienstmädchen von rüstigem Baue, B. Cž., sanguinischem Temperamente, vollsäftig, seit vier Jahren gehörig menstruirt, litt aufser zeitweilig wiederkehrenden Gerstenkörnern, nie an Augenkrankheiten. Als Dienstmädchen arbeitete und schlief sie in einem dunstigen, heifsen Zimmer, in welchem gekocht wurde. Am 3. December war sie mit Zimmerwaschen beschäftiget, über welcher Arbeit sie sich bedeutend erhitzte, und mit erhitztem Körper mehreremal mit blofsen Flüfsen über ein mit Ziegeln belegtes Vorhaus, bei sehr kalter Witterung gehen mufste. Am 4ten December empfand das Mädchen Abends ein lästiges Brennen und Jucken in den Augenliedern beider Augen, Schnupfen, reifsende, zuweilen aussetzende Schmerzen im rechten Auge, in dessen Umgebung und der rechten Kopfhälfte; die Augen fingen an zu thränen, wurden lichtscheu und verklebten über Nacht. Appetitlosigkeit, grofse Hitze, Fieberexacerbationen gesellten sich hinzu. Am 5. December waren dieselben Erscheinungen im höheren Grade vorhanden. Am 6. December wurde auf ärztliche Anordnung zur Ader gelassen, acht Blutegel um das rechte Auge gesetzt, und eine Arznei gereicht, worauf sich wohl das allgemeine, weniger aber das örtliche Uebel in etwas mäfsigte. Am 8ten December erschien sie im Klinikum mit folgenden Symptomen:

Allgemeine Abgeschlagenheit, Kopfschmerz, Schnupfen, schleimiger Geschmack, Appetitlosigkeit, Völle des Unterleibes, zweitägige Stuhlverstopfung; die Haut weich, die Wärme erhöht; der Puls mäfsig frequent, voll und härtlich; die Augenliedränder etwas angelaufen, roth, in den Winkeln excoriirt; auf der Schleimhaut der untern Augenlieder ein dichtes Blutgefäfsnetz, das sich am rechten Auge auch auf die Scleroticalbindehaut fortsetzt; Thränenflufs; vermehrte Schleimabsonderung, die Wimpern durch gelbe Crusten zusammengeklebt; die Sclerotica im rechten Auge blickt blafs-rosenroth durch das darüber liegende, bewegliche Blutgefäfsnetz durch, im linken Auge ist sie normal;

die blaue Farbe der Iris hat im rechten Auge einen Stich ins Grüne, die Pupille ist klein; beständiges nebelichtes Sehen, das zuweilen ganz trübe wird; Jucken und Brennen in den Augenliedrändern, reifsende, stechende Schmerzen in der Umgebung des rechten Auges, und der rechten Kopfhälfte; grofse Lichtscheue.

Wir empfahlen ihr Ruhe, gleichmäfsige Temperatur des Körpers, Verweilen im Bette; magere, leichte Kost, und verordneten eine Graswurzelabkochung mit Arc. dupl. und Tart. emet.; trockene, warme Kräuterkissen über die Augen; täglich zweimaliges Waschen der Liedränder mit der Aq. Conr., und Vesic. hinter die Ohren. Es traten darauf Schweifs, Stühle, und damit Erleichterung des Gesammt- und örtlichen Leidens ein. Unter dieser Behandlung, die mehr oder weniger modificirt fortgesetzt wurde, genas Patientin in vierzehn Tagen vollkommen.

E. A, 24 Jahre alt, ein Dienstmädchen von sanguinisch-cholerischem Temperamente, kurzer, gedrungener Körperconstitution, wurde von heftigen, stechenden und reifsenden Schmerzen im ganzen Kopfe und in beiden Augen befallen. Sie konnte weder das Tages- noch das Kerzenlicht vertragen, ihre Augen thränten häufig, und waren des Morgens stark verklebt. Sie suchte Hilfe in der Augenklinik, und bot hier das vollkommene Bild einer catarrhalisch-rheumatischen Augenentzündung dar.

Zweimalige örtliche Blutentleerungen zu zwanzig und sechzehn Blutegeln, Beschattung des Auges und ein Decoct. rad. gram. ex unc. una ad unc. sex mit Tart. tart. und Mellag. gramin. verschafften grofse Erleichterung. Als am dritten Tage der Behandlung die Schmerzen ohne synochösen Character wiederkehrten, wurde ein Gran Opium purum mit Speichel von der Patientin auf der Hand zu einem Sälbchen gemacht, und in die Stirngegend eingerieben; überdies ein Vesic. perp. hinter beide Ohren gelegt. Mit jedem Tage befand sich die Patientin besser; die Schmerzen schwanden, die catarrhalisch-rheumatischen Erscheinungen liefsen nach, bis nur die ersteren allein zu bekämpfen waren; die solvirend-diaphoretische Methode wurde beibehalten, und mit der Aq. Conr. die Cur beschlossen. Die Dauer der Behandlung war vier Wochen.

Ein Hausknecht, 36 Jahre alt, von robustem Baue, zog sich durch Verkältung im Luftzuge einen fieberhaften Zustand und eine schmerzhafte Entzündung des rechten Auges zu. Nachdem diese beinahe vier Wochen vernachlässiget war, kam er auf die Klinik mit folgenden Leiden:

Fieberhafter Zustand durch öftere Schauer, trockene Haut und beschleunigten Puls sich kund gebend; stechend-reifsende Schmerzen im rechten Auge und der entsprechenden Kopfhälfte; grofse Lichtscheue und copiöser Thränenflufs; Gefühl eines fremden Körpers unter dem obern Augenliede desselben Auges; in der Schleimhaut der Augenlieder ein dichtes, in der Conj. bulbi ein lockeres, grobes Gefäfsnetz allgemein verbreitet; die Sclerot. blafs-rosenroth; die Cornea etwas getrübt, in der Mitte ein weifsliches, kleines Geschwürchen; Patient sieht stets wie durch einen Flor.

Durch das zweimalige Anlegen von acht Stück Blutegeln um das leidende Auge, durch den innerlichen Gebrauch des Decoct. gram. cum arc. dupl., später des Infus. flor. samb. mit dem Inf. stipit. dulcam., der Tinct. sem. colchic. und Syrup. samb. durch die Anwendung von Pechvesicatoren hinter das rechte Ohr, und der warmen Kräuterkissen über das leidende Auge gehängt, war das ganze Leiden binnen zehn Tagen verschwunden; an der Stelle des ichorösen Geschwürchens war eine kleine Macula.

Der Kranke sollte entlassen werden, als am eilften Tage ohne bekannte Ursache sich eine Recidive einstellte. Das ganze Krankheitsbild erschien von Neuem, nur dafs diesmal die Schmerzen viel heftiger waren. Die früher eingeschlagene Therapie hob auch jetzt wieder die sichtbaren catarrhalisch-rheumatischen Entzündungs-Phänomene; doch den wüthenden halbseitigen Kopfschmerz waren diese und die sonst in dieser Beziehung bewährtesten Mittel, die Opiateinreibungen in die Augenbraungegend u. s. w. zu lindern nicht im Stande. Er wich endlich, nachdem der Kranke gestanden, was er bisher geläugnet, dafs er vor mehreren Jahren an Syphilis gelitten, in kurzer Zeit den öftern Einreibungen des Ung. neapol. cum opio in die Augenbraungegend, und dem innerlichen Gebrauche folgender Pillen:

R. Merc. subl. corros. gr. quinque
Solve in
Aether. sulfuric. scrupulo
Adde
Pulv. succi liquirit. dr. semis
Extr. liquirit. per inf. parat. q. s. ut fiant pill. triginta.
D. s. dreimal des Tages ein Stück mit dem Essen zu nehmen.

Der Kranke wurde nach einer im Ganzen sechswöchentlichen Behandlung vollkommen gesund entlassen.

Bei mehreren an der catarrhalisch-rheumatischen Augenentzündung Leidenden war die Lichtscheue gegen das Ende der Krankheit, beim Zurücktritt aller übrigen Symptome, noch sehr heftig und quälend. Hier war es, wo die Authenrit'sche Salbe, in die Gegend der Wirbelsäule eingerieben, mehrmal auffallend gute Dienste leistete. In zwei äufserst langwierigen und hartnäckigen Fällen wich die Lichtscheue sammt den übrigen Spuren der Entzündung in sehr kurzer Zeit, der örtlichen Anwendung der Tinct. galbani nach Kopp's Vorschrift. Auch die Einreibung von Opium und derlei Mitteln in die Augenbraungegend, und der innere Gebrauch des Extr. bellad. in kleinen Gaben, hoben nicht selten dies äufserst lästige Symptom.

Die catarrhalisch-rheumatische Augenentzündung nahm in der Regel den Verlauf der reinen rheumatischen Ophthalmie, wie er bei der betreffenden Entzündung angegeben worden ist. Von dieser gewöhnlichen Form wichen aber mehrere catarrhalisch-rheumatische Augenentzündungen ab. Ich führe davon zur Versinnlichung einige belehrende Beispiele an.

α. Catarrhalisch-rheumatische Ophthalmie mit krankhafter Entwickelung des Papillarkörpers der Augenliedschleimhaut.

B. F., ein robustes, sanguinisches Dienstmädchen von 19 Jahren wurde vor vierzehn Tagen in Folge einer Verkältung an beiden Augen krank. Bei ihrer Aufnahme in die Schule fanden wir: nebst der Gegenwart aller Symptome eines catarrhalisch-rheumatischen Leidens die Schleimhäute der

untern Augenlieder von fast sammtartigem Aussehen. Der grofsen Lichtscheue und der heftigen Schmerzen wegen konnte die innere Fläche der obern Augenlieder nicht untersucht werden.

Nachdem bei der in dem Abschnitte der rheumatischen Ophthalmie angegebenen Therapie bereits am sechsten Tage die Entzündung an den Augäpfeln verschwunden war, gewahrten wir die Schleimhäute der obern Augenlieder in einer rothbräunlichen, feinkörnigen Aufwulstung. Diese Erscheinung war um so merkwürdiger, als das Mädchen sammt ihren Verwandten bei unsern oft wiederholten Nachforschungen stets versicherte, weder vor dem, noch je in ihrem Leben im geringsten an Augen oder den Augenliedern gelitten zu haben. Die genannten Granulationen stiegen unter der Fortdauer rein catarrhöser Symptome binnen einigen Tagen zu einer sehr bedeutenden Gröfse, und in der Mitte der entarteten Schleimhaut erschienen endlich tiefe Furchen.

Die weifse Präcipitatsalbe an die umstülpten Augenlieder eingerieben, hatte nach dreizehntägiger Anwendung eine so schnelle Abnahme der Afterproducte bewirkt, dafs die Kranke, der vollständigen Genesung nahe, ohne Gefahr entlassen, und ihr zu Hause der Gebrauch der Salbe anvertraut werden konnte.

H. J., ein 18jähriger Zögling des Prager Conservatorium der Musik, hatte seine Entzündung des linken Auges seit vier Wochen in einer feuchten Wohnung rein vernachlässiget. Wir fanden eine stark aufgelockerte, granulirende Schleimhaut der Augenlieder, besonders des obern, und ein ichoröses Geschwür der Cornea mit ungleichen Rändern an ihrem obern Segmente. Ueberdies bildete das Bindehautblättchen der Hornhaut am obern Segmente derselben über dem Geschwüre, höchst merkwürdig, eine länglich-runde, dicke, rothe, fleischartige Wucherung, sehr ähnlich dem Papillarkörper einer blennorrhoisch erkrankten Augenliedbindehaut; sie war von unten und den Seiten scharf begränzt, nach oben aber setzte sie sich in die hier ebenfalls aufgelockerte Bindehaut der Sclerot. und des obern Augenliedes fort, und verlor sich in diese.

Nachdem durch die entsprechenden mehrmals genannten

Mittel die Entzündung gebrochen, und das Geschwür zum Schliefsen gebracht worden war: wurde die weifse Präcipitatsalbe, anfangs ein Gran auf eine Drachme Fett, dann in steigender Gabe bis zu drei Gran, auf die innere Fläche der Augenlieder mit einem weichen Haarpinsel täglich zweimal gestrichen, worauf die sarcomatöse Stelle der Hornhaut verschwand, und die Schleimhaut der Augenlieder zur Norm zurückkehrte.

Nach zwei Monaten wurde Patient mit dem vollen Gebrauche seines erkrankt gewesenen Auges entlassen.

β. Rheumatische, mit einem Eitergeschwüre der Hornhaut verlaufende Augenentzündung, welche sich zu einer dreijährigen chronischen Augenliedblennorrhoe gesellte.

M. J., ein robuster Taglöhner von 39 Jahren, welcher früher schon mehrmal an Augenentzündungen gelitten, bewohnte seit drei Jahren mit seiner starken Familie eine niedere, feuchte und ärmliche Wohnung. Seit dieser Zeit wurde er von einem Augenübel, das sich als chronische Augenliedblennorrhoe noch jetzt ausspricht, gar nicht mehr frei; doch hinderte es ihn niemals an seinen Tagesarbeiten. Als er aber vor neun Tagen, am 26. Februar, an einem der Zugluft stark ausgesetzten Orte durch mehrere Stunden arbeitete, fühlte er kurz darauf heftige, reifsend-stechende Schmerzen im linken Auge und dessen Umgebung, welche sich über die Wangen bis in die Zähne derselben Seite fortsetzten; das Auge fing an zu thränen, und war äufserst lichtscheu. Am Abende stellte sich Frösteln, darauf folgende Hitze, und Schweifs ein. Am andern und an den folgenden Tagen waren die Schmerzen heftiger, und verbreiteten sich über die ganze linke Kopfhälfte bis zum Nacken; das Auge blieb lichtscheu, verschlossen, und thränte stark. Das Fieber beobachtete täglich seine abendliche Exacerbation.

Kalte Umschläge, vom Patienten auf das kranke Auge gelegt, sollten Linderung bringen; doch statt dieser fing am vierten Tage, den 1. März, auch das andere Auge an, unter den-

selben Erscheinungen, wie das linke, zu erkranken; der Schmerz verbreitete sich nun über den ganzen Kopf, war aber besonders in der Umgegend der Augen und in den Zähnen sehr heftig; der Kranke sah wie durch den dichtesten Nebel. Ein scharfes Augenwasser, von einem alten Weibe gereicht, vermehrte das Leiden; in einigen Tagen sah Patient gar nichts mehr, und nun erschien er auf der Klinik, wo er am 6. März Folgendes darbot:

Allgemeine Abgeschlagenheit, frequenter Puls; stechend-reifsende Schmerzen, die immerwährend die Augen durchzucken, und sich über den ganzen behaarten Theil des Kopfes, über die Schläfe in die Ohren, und über die Wangen in die Zähne verbreiten; die Augenlieder vor grofser Lichtscheue geschlossen; von Zeit zu Zeit stürzt ein Strom heifser Thränen über die Wangen herab; die Augenliedränder roth, die angränzende Conj. der Augenlieder sammtartig aufgelockert mit dunkelrother Tünchung, Product der früher vorhanden gewesenen chronischen Blennorrhoe; die Scleroticalbindehaut beider Augen zeigt ein gleichmäfsig verbreitetes, bewegliches, dichtes, dunkelrothes, grob ausgespritztes Gefäfsnetz, durch welches die Sclerot. allenthalben rosenroth durchschimmert. Die rechte Cornea entzündet, nämlich dunkelgrau getrübt, von vielen aus dem Netze der Scleroticalbindehaut kommenden feinen Gefäfsen durchzogen, welche theils auf dem Bindehautblättchen, theils tiefer in der Hornhaut selbst, zarte vielfache Verschlingungen bilden. In der Mitte der Cornea, gerade der Pupille gegenüber, sitzt ein linsengrofses, ovales, sehr tiefes Eitergeschwür mit speckichtem, flachem Grunde. Die linke Cornea ist ebenfalls grau getrübt, doch nur von einzelnen über ihren Rand hereinkommenden rothen Gefäfsen durchzogen. Auch sie hat in ihrer Mitte ein dem im rechten Auge befindlichen ähnliches, nur um ein Geringes kleineres, doch tieferes Eitergeschwür, so, dafs im Grunde desselben nur die hintersten Lamellen der Hornhaut von der Zerstörung noch frei geblieben, aber daselbst etwas hervorgetrieben sind, und dem Boden des Geschwürs selbst ein convexes Ansehen geben. Unter dem Geschwüre zeigt sich überdies in dieser Cornea noch ein Unguis in der Form eines kleinen gelben Querstreifes zwischen den Blättern der Hornhaut. Die hinter

der Cornea liegenden Theile können wegen der Undurchsichtigkeit der ersteren auf keinem Auge gesehen werden. Das Sehvermögen ist völlig aufgehoben, und nur Lichtempfindung vorhanden.

In der Therapie die grofse Gefahr berücksichtigend, welche der Eiterungsprocefs den Hornhäuten drohte, verordneten wir: ein Decoct. aus einer halben Unce Cort. chinae reg. auf sechs Uncen Colatur mit einer Drachme der Tinct. polyg. senegae und einer halben Unce Syrup, und liefsen davon alle zwei Stunden zwei Efslöffel voll nehmen. In die Augen träufelten wir täglich zweimal die Solut. lap. div. mit vielem Laud. liq. Sydenh. und Aceto litharg.; betupften die Geschwüre täglich einmal mit Laud. liq. Syd. mittelst eines Pinsels; liefsen die Augen mit leichten, fleifsig gewärmten Kräuterkissen bedecken, und ein Vesicator in den Nacken legen. Sämmtliche Mittel wurden gut vertragen.

Am vierten Tage dieser Behandlung waren die Schmerzen ganz gewichen, die Geschwüre reiner, der Unguis in der linken Cornea verschwunden. Dies war am 10. März. Tags darauf, den 11., stellten sich, doch ohne Allgemeinleiden, zur Nachtszeit von neuem heftige, reifsende Schmerzen in der Umgebung der Augen ein, und machten Einreibungen aus Opium mit Speichel über den Augenbraunbogen, und Pechvesicatore hinter die Ohren nothwendig. Diesen Tag wurden die Einträuflungen der benannten Mittel ausgesetzt.

Am andern Tage waren die Schmerzen gewichen; wir fuhren mit allem wieder fort, und von nun an ging die Besserung mit schnellen Schritten vorwärts, so dafs am zehnten Tage der Behandlung, den 16. März, die Hornhautgeschwüre über die Hälfte verkleinert, in ihrem Grunde rein und schon sehr seicht sich darstellten; die Hornhäute selbst waren aber schon so viel aufgehellt, dafs Patient einen Schlüssel erkannte.

Während dieser so fortschreitenden Heilung der Geschwüre und Aufhellung der Hornhäute hatte Patient aber noch zwei Exacerbationen des Schmerzes, vermuthlich durch neues, unvorsichtiges Verkühlen an der Thüre, zu erdulden; nämlich am 20. und 27. März, denen in beiden Malen entzündliches Allgemeinleiden beigesellt war. Nur örtliche Blutentziehungen

durch an die Umgebung der Augen gelegte Blutegel, und antiphlogistisch die Darm- und Hautsecretion bethätigende Mittel, der Tart. tart. mit Liquor Minder. und Roob sambuc. in einem Inf. flor. verbasci konnten in diesen Schmerzanfällen heilbringend seyn.

Am 1. April waren alle Schmerzen verschwunden; an der Stelle des Geschwüres des linken Auges befand sich nur noch eine kleine, durchsichtige Facette mit maculösem Umfange, in der rechten Cornea eine kleine hirsekorngrofse, seichte Eiterfläche mit einem ähnlichen Umkreise, übrigens waren die Hornhäute wieder hell und durchsichtig; Patient konnte die kleinsten Gegenstände erkennen.

Am 10. April war auch das Geschwürchen des rechten Auges ganz geheilt, und jede Cornea hatte in ihrer Mitte eine kleine Facette mit einem schmalen, maculösen Hofe, wodurch das Sehen fast gar nicht beeinträchtiget wurde. Auch diese wichen einer später in Anwendung gebrachten Salbe aus Merc. praec. rubr. gr. uno, Axung. porci dr. una, und der, in der höchsten Gefahr zu erblinden, aufgenommene Mann verliefs im vollkommenen Genufse seines Augenlichtes am 27. April lebensfroh die Anstalt. Seiner noch bestehenden chronischen Augenliedblennorrhoe wegen, wurde er an die ständische Augenheilanstalt angewiesen.

γ. Catarrhalisch-rheumatische Ophthalmie mit Pannus.

Bei einem Hörer der Theologie äufserte sich die genannte Entzündungsform anfangs als geringfügiges Leiden des linken Auges mit einem mäfsigen rheumatischen Fieber. Auf die gewöhnliche diaphoretische und ableitende Methode stellte sich in kurzem Besserung ein. Doch nahm ein eingetretenes stürmisches Wetter einen solchen nachtheiligen Einflufs auf den Kranken, dafs die Entzündung jetzt in weit heftigerem Grade, und an beiden Augen in Verbindung mit Hornhautgeschwüren hervorbrach. Auch diesmal wich die Entzündung sammt dem Fieber in kurzer Zeit, und schon glaubten wir ihn zu reconvalesciren, als auf einmal neuerdings eine sehr heftige Ver-

schlimmerung erfolgte: den Kranken befielen bedeutende Kopfschmerzen, die Röthe, die Lichtscheue und der Thränenfluſs wurden äuſserst stark; die Hornhäute trübten sich immer mehr und mehr, das Sehvermögen nahm in eben dem Grade ab, war beinahe aufgehoben, und die begonnene Aufwulstung der Conj. rings um die Hornhäute lieſs den Uebergang in einen blennorrhoischen Zustand beider Augen befürchten.

Es wurden mit groſser Erleichterung des Kranken zehn Blutegel in die Gegend der Augenbraunen gesetzt. Innerlich bekam der Patient die leichtesten diaphoretischen Mittel in Verbindung mit Mittelsalzen, um die eingetretene hartnäckige Stuhlverstopfung zu heben. Diese Mittel führten noch immer nicht zum Zwecke, bis wir ihnen den auf die serösen Secretionen so kräftig wirkenden Tart. emet. refr. dosi beisetzten. Nun bekam der Kranke sogleich regelmäſsige Stühle, die Hautfunction wurde wohlthätig erhöht, mit den critischen Ausleerungen durch Schweifs und Urin verschwand alles rheumatische Allgemeinleiden, und zugleich die Heftigkeit der Entzündung in den Augen. Die Geschwulst der Conj. bulbi war wieder gesunken, und es zeigte sich nun nebst den Hornhautgeschwüren, die weder in die Tiefe noch Breite zugenommen hatten, ein vollkommen ausgebildeter acuter Pannus in beiden Augen, nebst starker Lichtscheue.

Nachdem die sehr gesteigerte Reizbarkeit des Sehorgans durch die äufsere Anwendung der Tinct. galb. nach Kopp's Methode, durch wiederholte Vesicantien und trockene Wärme gehoben worden war, wurde noch überdies Laud. liq. Syd. in die Augen geträufelt, worauf der Pannus beider Augen in kurzem verschwand. Auch die Hornhautgeschwüre hatten sich mittlerweile sehr gebessert, und wurden durch den Gebrauch der rothen Präcipitatsalbe, der man anfangs Laud. liq. Syd. zusetzte, zur völligen Heilung gebracht. Gegen die zurückgebliebenen Flecke der Hornhäute wurde die nämliche Salbe ohne Laud. liq. Syd. in Gebrauch gezogen.

Durch Darreichung einer guten Nahrung und bitterer Mittel nahm der Patient tagtäglich an Kräften zu, so dafs seine Augen nach einigen Monaten einen vollkommenen normalen Glanz, die vorige Energie und Reinheit bekamen. Bei seiner

Entlassung waren die leichten Nebelflecke kaum mehr zu sehen, und der Kranke schrieb und las ohne Anstand.

δ. Catarrhalisch-rheumatische Ophthalmie mit mehreren Hornhautbrüchen.

A. S., ein 42jähriger Bauer von hagerer Gestalt und sehr reizbarer Körperconstitution, wurde vor zwanzig Tagen von einer Entzündung beider Augen ergriffen, nachdem mehrere Glieder seiner Familie, eine, wie es scheint, catarrhalische Entzündung der Augenlieder mit Geschwulst derselben glücklich überstanden hatten. Man wandte bei ihm lauter herabstimmende Arzneien an, gab ihm Abführungsmittel, liefs ihm kalte Umschläge auf die Augen legen u. s. w. Wir fanden den Patienten in folgendem Zustande:

Alle Functionen des Gesammtorganismus gingen gehörig von Statten; an beiden Augen zeigten sich die Symptome der rheumatischen Ophthalmie, gepaart mit einem Augencatarrh. Ein breites Resorptionsgeschwür lief ringförmig um den Rand der rechten Hornhaut, dessen Blätter tief und gleichförmig exfoliirt waren. An einer Stelle im innern Winkel safs eine kleine, stecknadelkopfgrofse Vorlagerung der Membrana hydatodea, eine Hernia corneae. Die Mitte der Hornhaut war noch unversehrt, doch grau getrübt und matt; dieser fast runde, noch nicht exfoliirte Theil mochte ungefähr den vierten Theil der ganzen Cornea betragen. Auf der Hornhaut des linken Auges sahen wir im innern Winkel ein sehr tiefes Geschwür mit einem gelben Eiter, das den vierten Theil der Hornhaut einnahm, und jeden Augenblick nach innen zu bersten drohte. Die übrige Hornhaut war von stagnirender Lymphe so stark verdunkelt, dafs von der Regenbogenhaut und Pupille nichts gesehen werden konnte.

Beruhigung des Gemüths, Fleischnahrung, ein gutes Bier, nach Tisch etwas rothen Wein; ein Decoct. cort. peruv., mit Liq. Hoffm.; warme, aromatische Kräuterkissen, und das Einträufeln der Solut. lap. div. mit Laud. liq. Syd. und Acet. lith. brachten nach wenigen Tagen schon eine sehr bedeutende Besserung zu Wege. Von der Hernia war nur noch eine Spur

vorhanden; die Hornhäute hatten sich etwas aufgehellt, und Patient war im Stande, nahe gröfsere Gegenstände auszunehmen. Nun fingen wir an, auf die Geschwüre der Hornhäute täglich einen Tropfen Laud. liq. Syd. zu träufeln. Die ersten zwei Tage erfolgte keine bedeutende Reaction des Auges, am dritten hielt aber der Schmerz nach dem Einträufeln, besonders im linken Auge, länger als eine Stunde an, der Patient fühlte in der ganzen linken Seite der Augengegend ein Schlagen der Pulsadern; in der Nacht schwollen die Augenliedränder und der ganze Backen etwas an, und wir fanden den folgenden Tag das linke Auge in einem viel gereizteren Zustande, und das Geschwür gröfser. Meine unvorsichtige Aeufserung über die verschlimmerte Lage des linken Auges ergriff das Gemüth des sehr empfindlichen Mannes so heftig, dafs er die genossenen Speisen wieder erbrach, und den ganzen Tag nicht beruhiget werden konnte. Das Laud. liq. Syd. wurde ausgesetzt, und mit den übrigen Mitteln am andern Tage fortgefahren. Am dritten Tage, nach eingetretener Verschlimmerung, sahen wir im linken Auge nur an den Rändern des Geschwüres Eiter, und auf der Geschwürsfläche zwei Hernien, nach oben und unten eine, in der Form und Gröfse eines sehr kleinen Stecknadelkopfes. Beide Hornhäute hatten sich selbst, ungeachtet der eingetretenen Verschlimmerung, noch mehr aufgehellt.

Nach mehreren Monaten wurde bei genannter Therapie und der später angewandten rothen Präcipitatsalbe der Patient an beiden Augen vollkommen hergestellt. Das im Verlaufe der Krankheit mehrmal versuchte Einträufeln des Laud. liq. Syd. vertrugen die Augen dieses Mannes, ein sehr seltener Fall! durchaus nicht; obschon dasselbe in der Auflösung des Lap. div. sehr gut vertragen wurde, und die heilsamste Wirkung äufserte.

ε. Catarrhalisch-rheumatische Ophthalmie mit Hypopium.

Bei einem 50jährigen Manne, R. T., brach bei einer catarrhalisch-rheumatischen Entzündung das grofse Geschwür

durch die hinterste Lamelle der linken Hornhaut; der Eiter desselben entleerte sich in die vordere Augenkammer, und sammelte sich dort nach und nach so an, dafs der ganze untere Raum davon erfüllt war, Eiterauge, Hypopium. Die Rad. polyg. senegae äufserlich im Aufgusse als Foment, und innerlich in einem Decoct. cort. peruv. angewendet, offenbarte auch hier ihre Eigenthümlichkeit, die Resorptionskräfte anzuregen, und die völlige Aufsaugung des Eiters zu bewerkstelligen. Der Patient wurde geheilt entlassen.

ζ. Catarrhalisch-rheumatische Ophthalmie mit einem Unguis.

W. M., ein Dienstmädchen vom Lande, 29 Jahre alt, von starker Constitution, litt unter sehr mifslichen Dienstverhältnissen schon durch sechs Wochen am rechten Auge. Nebstdem, dafs alle Erscheinungen einer catarrhalisch-rheumatischen Ophthalmie gegenwärtig waren, befand sich noch in der Mitte der trüben Hornhaut ein ziemlich grofses, offenes Geschwür ohne Eiter, unter demselben aber ein Unguis, dessen Spitze das Geschwür selbst erreichte. Die innern Gebilde des Auges schienen gesund zu seyn, so wie der Gesammtorganismus.

Das innerlich gereichte Decoct. cort. peruv. mit Tinct. polyg. senegae, die örtliche Anwendung der Solut. lap. div. cum laud. liq. Syd. et aceto lith., das Einträufeln der Tinct. opii vinosa, die warmen, über das Auge gehängten Kräuterkissen und Vesicatore vermochten hier nicht, wie sonst, dem Zerstörungsprocesse des Geschwüres Einhalt zu thun. Eben so fruchtlos blieben Abführungsmittel. Das Geschwür griff in die Tiefe und breitete sich aus; die Eitersammlung zwischen den Lamellen der Hornhaut nahm überhand und stieg um eine Linie höher. Plötzlich barst die Hornhaut am Sitze des Geschwüres, und der ganze angesammelte Eiter entleerte sich.

Von diesem Augenblicke an nahmen alle entzündlichen Phänomene des Auges ab, die aussetzenden, stechenden Schmerzen im Bulbus, in der Augengrube und den Augenbraunen schwanden, und kehrten nicht wieder. Das Geschwür

wurde kleiner, die Oeffnung der Hornhaut schlofs sich, die an die letztere anliegende Regenbogenhaut trat zurück, und die vordere Augenkammer war wieder hergestellt. Von Tag zu Tag besserte sich das Sehorgan.

Zu derselben Zeit kam ein ähnlicher Fall in der ophthalmiatrischen Schule, in der Person der L. A., vor. Sie war die 39jährige Witwe eines Taglöhners, von starkem Körperbaue und etwas phlegmatischem Temperamente. Wir fanden im rechten Auge eine vollkommen ausgebildete catarrhalisch-rheumatische Ophthalmie, in der Mitte der Cornea ein ziemlich grofses Eitergeschwür und unter diesem einen unbedeutenden Unguis. Iris und Pupille, so wie die Function des Gesammtorganismus, waren in normalem Zustande.

Die Kranke erfuhr dieselbe Behandlung, wie die vorigen Patienten. Auch hier nahm der Unguis wie das Geschwür an Gröfse, und der Schmerz im Auge, der sich auch auf die Augenbraunen- und auf die Schläfegegend verbreitet hatte, an Heftigkeit zu.

Vergebens wurde gegen den Unguis das Inf. rad. polyg. seneg. als Foment, und gegen den Schmerz, den wir für rheumatisch hielten, Opiate, und innerlich die Tinct. semin. colchici aut. in Gebrauch gezogen.

Schon hatte die Eiteransammlung zwischen den Blättern fast die Hälfte der Hornhaut erreicht, als wir auch in der vordern Augenkammer und sogar in der Pupille eine gelblichweifse, dünnflüfsige, puriforme Lymphe bemerkten; ein Beweis, wie leicht Entzündungsprocesse in der Substanz der Hornhaut mittelst der Continuität der serösen Membran der wässerichten Feuchtigkeit auf die innern Gebilde des Auges fortgepflanzt werden; denn hier war offenbar die hintere Wand der Cornea und die Iris von einer leichten Entzündung, oder von einer consensuellen Reizung ergriffen, obschon sie sich durch kein anderes Merkmal, als durch benannte abnorme Absonderung offenbarte; eine Beobachtung, die ich in meiner Privatpraxis oft zu machen Gelegenheit habe.

Dem Winke der heilenden Natur im vorigen Falle folgend, und um die Berstung der Hornhaut an der Geschwürsfläche und die zu befürchtende Pupillensperre als Folge der eiter-

förmigen Lymphe zu verhüten, öffneten wir sogleich durch einen kleinen Schnitt mittelst eines Staarmessers am untersten Rande der Cornea die vordere Augenkammer. Nach dem Schnitte stürzten Eiter und wässerichte Feuchtigkeit schnell hervor, die Hornhaut und Pupille erschienen sogleich rein, und der Schmerz schwand augenblicklich, wie bei der künstlichen Eiterentleerung eines Panaritium. Nach drei Tagen kehrte der Schmerz im Auge und in der Augengegend zurück, wich aber für immer nach der Anlegung von acht Blutegeln.

Von der Zeit der Operation an besserte sich das Auge zusehends, und die Patientin wurde bald darauf sehend entlassen. Eine geringe hintere Synechie, welche bei stets normal gefärbter Regenbogenhaut sich gegen das Ende der Krankheit offenbarte, und die das aufgelöste und eingeträufelte Extr. bellad. nicht zu heben im Stande war, beschränkte das Sehvermögen nicht im geringsten.

Die Gefahr, in der diese Kranke geschwebt hatte, war um so gröfser, da das Sehvermögen ihres linken Auges, vor zwei Jahren unter einer der Beschreibung nach rheumatischen Entzündung, durch eine Cicatrix leucomatosa aufgehoben worden war.

K. F., ein 64jähriger, phlegmatischer Schneider, kam nach einer Verkühlung mit allen Zeichen einer vollkommen entwickelten catarrhalisch-rheumatischen Ophthalmie des rechten Auges, begleitet von einem rheumatischen Fieber, am 18. November auf die Klinik. Er wurde binnen drei Wochen nach der gewöhnlichen mehrmal genannten Methode hiervon befreit.

Der Kranke wollte das Spital verlassen, als nun erst das linke Auge von demselben Uebel, nur noch in einem heftigeren Grade, ergriffen wurde. In sechs Tagen hatte sich auf dem neu erkrankten Auge ein Geschwür, in acht Tagen ein Unguis ausgebildet, und noch einige Tage später war die ganze untere Hälfte der Cornea theils vom Geschwüre, theils vom Unguis eingenommen. Die Schmerzen waren sehr grofs. Dessen ungeachtet wurde nebst der Anwendung von Blutegeln, und einer kräftig durch Darm und Haut ableitenden Methode, durch das zweimalige Eröffnen der vordern Augenkammer mittelst eines kleinen Hornhautschnittes, durch das Einträufeln der

Tinct. opii vinosa, später des Laud. liq. Syd., der Solut. lap. div. die Cornea wieder ganz rein. Zur Behebung der Schmerzen leisteten hier die mit Speichel in die Augenbraungegend eingeriebenen Pulver, aus Morph. acet. ein Drittheil Gran, Sacch. alb. gr. quatuor, das Meiste.

Der Kranke verliefs mit einem lymphatischen Concrement in der linken Pupille, welches sich während des Verlaufes dieser Entzündung allmälich ausgebildet hatte, und das Sehen auf diesem Auge in etwas beeinträchtigte, die Anstalt am 17. Februar.

Diese letzteren drei Krankengeschichten lehren, wie leicht die Membrana serosa humoris aquei, nämlich die Hydatodea, durch die Nähe des am untern Segmente der Hornhaut zwischen den Blättern angesammelten Eiters in einen entzündlichen Zustand gesetzt wird; auch scheinen sie ferner anzudeuten, wie nothwendig die künstliche Eröffnung der Hornhaut bei jedem starken Unguis corneae sei. Diese Eröffnung der Hornhaut beim Unguis, die freilich nie ohne die gröfste Umsicht und eine sorgfältige Beachtung der übrigen Verhältnisse des Auges vorzunehmen ist, dürfte besonders dann angezeigt seyn, wenn, ohne Mitleidenschaft der tiefer liegenden Gebilde, der Schmerz im Auge und im Kopfe vorzugsweise dadurch bedingt wird; doch hat es uns bis jetzt noch nicht gelingen wollen, diesem drückend stechenden aussetzenden Schmerze, der höchst wahrscheinlich von einem krankhaften Ergriffenseyn der scheinbar normalen Regenbogenhaut herrührt, gewisse bestimmte Merkmale abzulauschen, wodurch er von dem gewöhnlichen rheumatischen Schmerze, der dieselben Attribute hat, unterschieden werden könnte.

In Fällen, wo der Unguis geringer war, sahen wir mehrmal, ohne Eröffnung der Hornhaut, ziemlich schnelle Heilung folgen, wenn nebst den übrigen Mitteln auch die weifse Quecksilbersalbe an die äufsere Fläche der Augenlieder zweimal des Tages eingerieben wurde.

η. Catarrhalisch-rheumatische Ophthalmie mit Pannus und Entzündung der serösen Membran der wässerichten Feuchtigkeit.

Bei der Z. A., einem phlegmatischen, 19jährigen Landmädchen von aufgedunsener Körperbeschaffenheit, kam die catarrhalisch-rheumatische Augenentzündung unter der Form eines Pannus und einer ausgebildeten Wassersucht der vordern Augenkammer vor. Aufser an natürlichen Blattern war sie nie krank gewesen. Auch die Menstruation ging von jeher ordentlich von Statten. Vor drei Jahren fing ihr rechtes, vor anderthalb Jahren ihr linkes Auge zu leiden an. Dies Uebel, das sich durch Röthe, Lichtscheue, Thränenfluſs, Trübesehen und Schmerzen äufserte, liefs von Zeit zu Zeit nach, kehrte aber nach Verkältung immer wieder zurück.

Auf der Augenklinik angekommen, klagte sie nebst ziehenden Kopfschmerzen über stechende, manchmal schneidende Schmerzen im linken Auge, über ein Gefühl von Druck und Spannung in demselben; über lästige Lichtscheue und Thränenfluſs. In der Schleimhaut der Augenlieder, deren Ränder stark roth, etwas geschwollen waren, und jede Nacht fest verklebten, sah man ein dichtes Blutgefäſsnetz. Von allen Seiten überströmten die Blutgefäſse der Conj. bulbi die etwas vorgetriebene Hornhaut des linken Auges, welche dadurch ein pannusartiges Aussehen erhielt, und so vollkommen undurchsichtig war, daſs Pupille und Iris nicht gesehen werden konnten. Am obern Segmente der Hornhaut gegen den äufsern Winkel hin, safs ein Geschwür mit Vorlagerung der Iris. Das Sehvermögen dieses Auges war bis auf eine geringe Lichtempfindung aufgehoben.

Die Entzündungsphänomene im rechten Auge waren unbedeutend, die Hornhaut desselben zeigte sich aber, in Folge ehemaliger Entzündungen, ziemlich stark, fast conisch vorgetrieben, etwas trübe, und am obern Segmente leucomatös. Die Trockenheit der Haut und das Gefühl von Kälte ausgenommen, befanden sich die übrigen Functionen des Gesammtorganismus im gesunden Zustande.

Gegen diese complicirte Krankheit des linken Auges wur-

den anfangs schweifstreibende Mittel, Vesicatore hinter die Ohren und Kräutersäckchen in Gebrauch gezogen, und eine Auflösung des Lap. div. mit Laud. liq. Syd., nebstdem die verdünnte Tinct. opii vin. ins Auge geträufelt.

Es erfolgte keine Besserung; wir reichten nun mit Beibehaltung der localen Mittel der Kranken innerlich ein Infus. calam. arom. mit Tinct. polyg. seneg., später ein Decoct. chinae. Unter dieser Behandlung trat der Vorfall der Iris zurück und das Geschwür schlofs sich. Nun stieg aber die Protuberanz der Hornhaut dieses Auges.

Um die Resorption der krankhaft vermehrten wässerichten Feuchtigkeit der vordern Augenkammer zu bewirken, gaben wir die Rad. polyg. seneg. in Substanz, täglich eine Drachme, durch volle sechs Wochen, wobei wir sechsmal die Oeffnung der vordern Augenkammer wiederholten. Beim Schnitte mit dem Staarmesser fühlte man deutlich den aufgelockerten schwammichten Zustand der Cornea. Auch diese Behandlungsart blieb ohne alle Wirkung.

Hierauf wurden Drastica verordnet, ein Cauterium auf den von Haaren entblöfsten Wirbel gesetzt, und später ein Haarseil im Nacken gezogen, aber alles ohne Erfolg. Eben so wenig leisteten die innerlich gereichte Digit. purp. in Verbindung mit Calom. und verschiedene äufserlich angewandten Quecksilber-Präparate. Die Entzündungsphänomene schwanden zwar, aber die Hornhaut blieb gröfstentheils verdunkelt in ihrem erweiterten Zustande. Eben wollten wir die Acupunctur machen, nämlich nach Demours zwei Nadeln in die Schläfegegend legen *), als das unglückliche Mädchen, der langen, fruchtlosen Behandlung müde, auf ihre Entlassung aus der Klinik drang, und ungeachtet unserer Vorstellungen auf ihrem Vorsatze hartnäckig beharrte.

---

*) Ueber die Acupunctur im von Graefe's und von Walther's Journal für Chirurg. und Augenheilkunde 1823. V. Bd. 3. Hft. — Horn's Archiv für medic. Erfahrung, Jahrgang 1825. Januar, Febr. — Meissner's Encyclopädie der medicinischen Wissenschaften nach dem Dictionnaire de Médecine I. Bd.

9. Rheumatische Hornhautentzündung mit Entzündung der serösen Membran der wässerichten Feuchtigkeit und einem Augencatarrh.

H. K., ein 16jähriges, wohl entwickeltes, sanguinisches Bauermädchen von zartem Hautorgan, welches sich vor drei Jahren durch das Baden in einem Flusse rheumatische Gliederschmerzen zugezogen hatte, die beinahe zwei Monate anhielten, und seitdem oft wiederkehrten, wurde vor sieben Wochen, nach einer neuen Verkühlung bei Zugluft, plötzlich von einer grofsen Empfindlichkeit des rechten Auges, von Lichtscheue, vermehrtem Thränenflufs und vermindertem Sehvermögen auf demselben ergriffen; im Spiegel erblickte Patientin das Auge allgemein geröthet. Dieser Zustand dauerte sechs Wochen bei immer abnehmendem Sehvermögen auf diesem Auge, obwohl Augenwässer, Derivantia und Purgantia gereicht wurden, bis sie am 28. Januar plötzlich von einem stechenden Schmerz am Scheitel, der zeitweilig sehr heftig war, befallen wurde. Dieser Schmerz verging nach drei Tagen, und das linke Auge erkrankte auf die nämliche Weise, wie das rechte. Es wurden nebst den genannten Mitteln zu Hause noch Blutegel angewendet, aber auch diese ohne Erfolg. Endlich kam sie am achten Februar auf die Klinik mit folgendem Krankheitsbilde:

Leichtes Drücken und Brennen unter den Augenliedern; geringe Lichtscheue; vermehrter Thränenflufs; Gefühl von Spannung und Vollheit in den Augäpfeln, zeitweilig sich einstellende stechende Schmerzen in denselben; die Augenliedränder etwas geröthet, die Schleimhaut der Augenlieder zeigt ein grobes Gefäfsnetz, die Conj. bulbi beider Augen einzelne, zerstreute Gefäfse, welche um die Hornhaut zu einem dichten Gefäfskranz zusammentreten, und hier und da den Rand der Cornea überschreiten; die Sclerotica schimmert um die Hornhaut auf Linienbreite rosenroth durch, die übrige Sclerotica hat nicht die gehörige Weifse, ist schmutzig bläulich. Die Cornea des rechten Auges glanzlos, matt, mit vielen sehr kleinen, saturirten, weifsgrauen Puncten, gleich dem gestirnten Himmel, wie übersäet; diese Fleckchen sind wieder mit

leichteren durchsichtigen Trübungen umgeben, einige fliefsen zusammen; sämmtlich sitzen sie deutlich an der hintern Fläche der Cornea; am linken Auge lassen diese saturirten Stellen gröfsere Zwischenräume zwischen sich, sind überhaupt in geringerer Zahl vorhanden. Ueberdies sind beide Hornhäute noch von einer allgemeinen röthlichen Trübung ergriffen, so, dafs man, besonders am rechten Auge, die Pupille und Iris nur wie durch einen starken Nebel sehen kann; Patientin sieht daher sehr undeutlich.

Die durch Haut- und Darmkanal ableitende Methode, das Infus. flor. samb. verbunden mit dem Inf. stip. dulcam. mit Liquor. Mind. und Syrup. samb., später das Extr. gratiolae beigesetzt, reizende Fufsbäder und Vesic. hinter die Ohren, machten den Anfang der Cur. Am siebenten Tage der Behandlung wurde am rechten Auge die Paracenthesis corneae unternommen, und am neunten wurden folgende Pillen gereicht:

R. Pulv. rad. seneg. unc. semis
Extr. liquirit. drachm. duas
M. f. l. art. pill. gran. trium
Consperg. pulv. liquiritiae

D. s. dreimal des Tages zehn Stück zu nehmen. Nach diesen Pillen wandten wir nach einiger Zeit folgende Pulver an:

R. Calomean.
Sulf. aur. ant. āā gr. tria
Pulv. rad. bellad. gr. duo
Sacchar. alb. drachm. duas
M. f. pulv. div. in part. aequales No. duodecim.

D. s. dreimal des Tages ein Pulver. Nebstdem wurde, acht Tage nach der Operation, eine starke Aqua Conr., später die Tinct. opii vinosa mehrmal des Tages eingeträufelt, sodann die weifse Präcipitatsalbe, ein Gran auf eine Drachme Fett, mittelst eines Haarpinsels ins Auge gestrichen, und mit diesen Mitteln im rationellen Wechsel bis zum 22. März fortgefahren, bis zu welcher Zeit sich das Krankheitsbild also gestaltete:

Der Zustand der Augenlieder der Conj. und Sclerot. noch, wie oben gesagt. Die rechte Cornea zwar nicht glanzlos, doch nicht vollkommen glänzend, allgemein röthliche Trübung derselben, so dafs man die dahinter stehende Iris nur

undeutlich sieht, ja an zwei grofsen runden Stellen hat sie alle Durchsichtigkeit verloren; diese Stellen nehmen den obern und untern Theil der Cornea gröfstentheils ein, sind schmutzig grau-roth, zeigen einzelne, kleine Gefäfse in der Tiefe der Hornhautblätter, berühren sich in der Mitte, und sind mit verwaschenen, in die übrige Trübung allmälich übergehenden Rändern versehen; übrigens erscheint die Hornhaut sehr gespannt, die Iris etwas zurückgedrängt. Es sind keine Schmerzen an diesem Auge; das Sehvermögen ist gering; geringe Lichtscheue; einiger Thränenfluſs.

Die linke Cornea, an der Oberfläche regelmäfsig glänzend; allgemeine, schwache, weifsgraue, durchsichtige Trübung, mit vielen, über die ganze Cornea zerstreuten, saturirten Fleckchen, welche zum Theil rund, die meisten aber eckicht, und durch ihr Aneinandergränzen gerade und winkliche Linien, hieroglyphenartige Zeichen, bilden, deren Ränder umschrieben sind. Die schwache, allgemeine Trübung sowohl, als die genannten Fleckchen erscheinen deutlich an der hintern Fläche der Hornhaut. Auch hier läfst sich eine gröfsere Gespanntheit der Cornea und die abnorme Anhäufung der wässerichten Feuchtigkeit nicht verkennen; das Auge ist schmerzlos; Kranke sieht hier wie durch einen dichten Nebel.

Es wurden nun folgende Pulver verordnet:

R. Pulv. fol. digit. pup. gran. tria
Pulv. fol. bellad. gr. unum et semis
Sacchari albi drachmam
M. f. p. divid. in doses aequal. sex
D. s. täglich zwei Pulver.

Am andern Tage wurde die Paracenthesis corneae wiederholt, diesmal auf beiden Augen, und mittelst der geraden Langenbeck'schen Nadel; später wurde die Aqua Conr. mit vielem Laud. wieder fortgesetzt.

Am 24. April unternahmen wir, um eine schleunige Besserung herbeizuführen, gestützt auf Demours und anderer Aerzte Erfahrungen, die Acupunctur. Wir stachen nämlich zwei feine, ein und einen halben Zoll lange englische Nähnadeln, welche wir zu diesem Zwecke eigends mit silbernen Heftchen so versehen liefsen, dafs man sie nach dem Ein-

stiche mit Leichtigkeit abnehmen konnte, in die Haut der rechten Schläfegegend, welche den vordersten Theil des Musc. temporalis deckt, so ein, dafs, nachdem die letztere zu diesem Behufe in eine Längenfalte war erhoben worden, die Nadeln einen Viertel Zoll weit von einander entfernt in horizontaler Richtung, mit den Spitzen etwas convergirend, ganz unter der Haut zu liegen kamen, und nur die Spitzen ganz nahe am äufsern Augenwinkel etwas durch die Haut wieder nach aufsen drangen. Die Nadeln wurden früher in reines Oel getaucht und drehend eingebracht. Diese Operation verursachte unbedeutende Schmerzen. Die Nadeln blieben gegen drei Wochen liegen, dann fielen sie von selbst aus, und nach geheilten Stichwunden wurde am 21. Mai dieses Verfahren mit Weglassung aller übrigen Mittel an beiden Schläfen von neuem unternommen. Die Besserung war jedesmal bald zu erkennen.

Bei dieser Behandlungsweise wich nun diese so hartnäckige Augenentzündung, wenn auch langsam, doch nach und nach; die Schmerzen und die Entzündungssymptome verloren sich gleich zu Anfang der Cur, die Puncte der Hornhäute wurden immer kleiner, flossen zusammen, verloren an Zahl und Intensität der Färbung und die Hornhäute klärten sich immer mehr auf. Zum Schlufs wurde noch zur vollkommenen Aufhellung der Hornhäute die rothe Präcipitatsalbe in steigender Dosis, von einem bis drei Gran rothen Präcipitats auf eine Drachme Axung. porci, täglich zweimal auf die innere Fläche der untern Augenlieder gestrichen, und die Kranke endlich am 6. Juli mit vollkommen hergestelltem Sehvermögen entlassen.

b. Rheumatisch-catarrhalische Augenentzündung. — *Ophthalmia rheumatico-catarrhalis.*

Bei den neun und zwanzig daran Leidenden, wovon drei und zwanzig geheilt, drei auf eigenes Begehren, blofs im gebesserten Zustande die Augenklinik verliefsen, und drei übersetzt wurden, und den ein und zwanzig

ambulatorischen Kranken dieser Art ging die Entzündung von dem Schleim- und Talgdrüsenapparate der Augenlieder aus, und verbreitete sich in der Form eines beweglichen Gefäfsnetzes über die Bindehaut des Augapfels mit einem gelinden, reifsenden Schmerze im Auge und der Augengegend. Niemals nahm dabei, weder die Sclerotica, welche in ihrer natürlichen weifsen Farbe durchschimmerte, noch die Hornhaut Theil an der Entzündung. Die Lichtscheue, die bei dem Augencatarrh häufig während des Tages gänzlich mangelt, und nur gegen Abend in geringem Grade eintritt, sprach sich hier viel deutlicher und bleibender aus, und die Augen thränten.

Nebst der dem Augencatarrh entsprechenden Behandlungsart wurden örtlich aufs Auge warme Kräuterkissen, hinter die Ohren Vesicantia perpetua gelegt, auch während und selbst nach dem Ablaufe des Fiebers bei Fortdauer der rheumatischen Affection des Auges, leichte diaphoretische Mittel gegeben, welche sonst bei der fieberlosen, rein catarrhalischen Entzündung nicht nöthig sind, um die Heilung zu bewirken.

Ein 23jähriger Bedienter, F. K., von ziemlich guter Constitution, hatte im Knabenalter an einem Wechselfieber, später an einem Nervenfieber, und im 15. Lebensjahre an der Gelbsucht gelitten. Seit dieser Zeit wurde er manchmal von schnell verlaufenden, leichten Halsentzündungen heimgesucht. Den 16. November hatte er sich bei nafskalter Witterung und schwitzendem Körper einer Zugluft ausgesetzt. Am Abende dieses Tages empfand er plötzlich ein Jucken und Brennen an beiden Augen, mit einigem stumpfen Schmerze in der Stirngegend und geringer Lichtscheue. Den andern Tag waren Morgens die Augenlieder etwas verklebt, die Beschwerden jedoch geringer, welche sich aber am Abende wieder so einstellten, dafs das Jucken der Augen in heftiges Brennen derselben, der früher stumpfe Schmerz in der Stirngegend in einen reifsenden überging, und bis gegen Mitternacht anhielt. Am dritten Tage dieselbe Remission, und Abends dieselbe Exacerbation der Symptome mit Frösteln und abwechselnder Hitze. Eben so verhielt sich die Krankheit am vierten Tage. Appetitlosigkeit und Stuhlverstopfung traten hinzu. Am fünften Tage der

Krankheit, Vormittags, wurde der Patient in die Klinik aufgenommen, wo sich folgende krankhafte Erscheinungen ergaben:

Der Kopf ganz schmerzlos; das Gesicht etwas und ungewöhnlich geröthet; seit mehreren Tagen die Schleimhaut der Nase catarrhalisch ergriffen, die Zunge weifslich belegt; völlige Appetitlosigkeit, vermehrter Durst; der Stuhl verhalten; die Haut trocken und kühl; der Puls wenig frequent, voll, härtlich. In Hinsicht der Augen klagte Patient über anhaltendes, doch mäfsiges Jucken und Brennen. Die Lichtscheue war gering. Manchmal kam es ihm vor, als ob er etwas Fremdartiges im Auge empfände. Die Ränder der Augenlieder waren geröthet, etwas angelaufen, und ihre Winkel etwas aufgeätzt; die Bindehaut der Augenlieder zeigte ein sehr dichtes Blutgefäfsnetz, die Conj. bulbi häufige Gefäfsverästlungen, durch welche die weifse Sclerotica durchblickte; die Hornhaut war rein, vollkommen normal; dessen ungeachtet erschienen ihm die Gegenstände öfters des Tages wie in einen Nebel gehüllt.

Es wurde ihm verordnet:

R. Rad. gram. consc. unciam
Coq. s. q. aq. p. $\frac{1}{2}$ hor.
In Colat. unciarum octo
solve
Tart. tart. drach. tres
Roob samb. unc. semis
M. D. s. alle zwei Stunden zwei Efslöffel voll zu nehmen.

R. Merc. subl. corros. gran. semis
Solve in
Aquae comm. destill. unciis quatuor
adde
Mucil. sem. cyd. drachmam
Laud. liq. Syd. gutt. duodecim
M. D. s. dreimal des Tages lauwarm die Augenliedränder damit zu benetzen.

R. Pulv. grossi flor. samb.
Flor. cham. vulg.
āā unc. unam et semis
Farin. fabar. drach. duas
M. D. s. Species zu Kräutersäckchen.

Diese Säckchen werden sehr oft des Tages gewärmt, und beide Augen damit von der Stirne herab, leicht bedeckt.

Abends Exacerbation aller Symptome. Das Kerzenlicht war ihm unerträglich, das Jucken und Brennen der Winkel und Augenliedränder äufserst lästig, der reifsende Schmerz über den Augen in der Stirne aber nicht sehr heftig.

Den 22. November, den sechsten Tag der Krankheit. Im Allgemeinen das Befinden etwas besser; die Nacht schlief der Kranke ziemlich ruhig, ohne zu schwitzen. Die Haut ziemlich weich, von normaler Wärme. Der Kopf frei, der Durst mäfsig, die Appetitlosigkeit geringer, der Stuhl noch verstopft. Die Augenlieder verklebt; das Brennen der Augen hält noch im gleichen Grade an. Statt des Tart. tart. wurde dem obigen Absude eine halbe Unce Arcan. duplic. zugesetzt, und hinter jedes Ohr ein Vesic. perp. gelegt.

Abends die Exacerbation weniger heftig.

Den 23. November. Die Nacht wurde im ruhigen Schlafe zugebracht. Die Haut feucht; der Puls weniger frequent und weicher. Das Brennen der Augen minder. Der Stuhl noch verstopft.

Abends. Die Exacerbation geringer, weniger belästigend, ohne Reifsen in der Stirne.

Den 24. November. In der Nacht fünf Stuhlentleerungen. Alle krankhaften Erscheinungen haben abgenommen. Wir kehrten zum Decoct. gram. cum tart. tart. et roob samb., nach obiger Formel zurück. Mit der Aq. Conr. und den Säckchen wurde fortgefahren.

Abends. Ueber Tag folgten noch zwei Stühle. Mäfsige Exacerbation.

Den 25. November. Das Brennen und Jucken der Augen hat gänzlich aufgehört. Die Röthe und Excoriation der Augenliedränder ist geringer; das Gefäfsnetz in der Bindehaut des Augapfels verschwunden. Um die noch übrige Excoriation und krankhafte Thätigkeit der Schleimhaut und der Meibomischen Drüsen schneller zu beseitigen, verordneten wir statt der Aqua Conr. die Auflösung des Lap. div. cum laud. liq. Syd. et aceto lith.

Es folgte keine weitere Exacerbation und zwei Tage darauf war keine Spur der Krankheit mehr vorhanden.

Eine rheumatisch-catarrhalische Ophthalmie zeichnete sich durch eine seltene Complication, oder vielmehr durch ihren Uebergang in eine sehr seltene Entzündungsform aus, und verdient deshalb erwähnt zu werden.

F. L., ein Student von 23 Jahren, schwachem Körperbaue und cachectischem Aussehen, litt in der Jugend an scrophulösen Drüsengeschwülsten und Kopfausschlägen, war bei sitzender Lebensart häufigem Nasenbluten unterworfen, worauf sehr oft Schwindel folgte, und ermüdete leicht bei mäfsiger Bewegung. Den 28. Mai empfand er nach vorhergegangener Verkältung bei nasser Witterung ein heftiges Jucken der Augenliedränder, wozu sich später ein Brennen gesellte, mit dem Gefühle, als läge ein Sandkorn unter dem obern Augenliede, besonders im linken Auge. Nun wurde das Auge unter leichten reifsenden Schmerzen roth, lichtscheu und thränend. Sein Arzt verordnete mehrere Augenwässer, liefs Pechpflaster hinter die Ohren, und den 2ten Juni drei Blutegel setzen. Lichtscheue und Schmerz verschwanden, die Röthe vermehrte sich; die Bindehaut des Augapfels schwoll etwas auf mit dem Gefühle von Druck im Auge und fing an stark zu bluten.

Diese Symptome bestimmten den Arzt, neuerdings zwei Blutegel setzen zu lassen. Nun stellte sich starkes Nasenbluten mit Schwindel ein; da keine Besserung am Auge erfolgte, kam der Patient am 7ten Juni, den eilften Tag der Krankheit, in die ophthalmiatrische Klinik.

Wir fanden das Gesicht und die Lippen blafs, den Kopf frei, die Zunge rein, die Verdauung gut, das von den Zähnen getrennte Zahnfleisch blafs, kein Fieber, den Puls zur Schwäche hingeneigt. An den Vorderarmen zeigten sich umschriebene Hautflecke von der Gröfse einer Linse, von denen Patient aussagt, dafs sie bald häufiger, bald sparsamer, mehr oder weniger roth und bläulich schon seit mehreren Jahren an den Gliedmafsen, am häufigsten aber an den Vorderarmen zum Vorschein kommen. Die Augen waren schmerzlos, nur gegen plötzlichen Lichtwechsel empfindlich, wobei sie zu thränen anfangen.

Die Augenlieder klebten des Nachts lose zusammen. Sonst befand sich nebst einer geringen Röthe der Conj. bulbi und einer dünnen Macula auf der Hornhaut, das Product einer ehemaligen Entzündung, nichts Krankhaftes an dem rechten Auge. Die Bindehaut des linken Augapfels war in eine ziemlich gleichförmige, dunkel-, fast violett-rothe, schwammichte, aufgelöstes Blut absondernde Geschwulst erhoben, der Patient fühlte einen stumpfen Druck an diesem Auge. Die Regenbogenhaut sammt der Pupille und alle innern Gebilde stellten sich im normalen Zustande dar. Auf der unversehrten Hornhaut war ein alter, centraler, leichter Fleck zu sehen.

Wir verordneten ein Decoct. cort. peruv. cum elix. Minsicht. alle zwei Stunden zwei Efslöffel voll zu nehmen; zum Getränk ein Decoct. hordei mit Spir. vitriol. ten. Die Wirkung dieser innern Mittel wurde nebstdem durch eine nahrhafte Kost, guten rothen Wein, und da die Witterung gerade günstig war, durch den Genufs der freien Luft unterstützt. Auf das Auge selbst wurde aufser trockenen, das übermäfsige Licht abhaltenden Compressen, nichts angeordnet.

Die Blutung aus dem Auge dauerte den 8., 9., 10. und 11. Juni fort, und betrug über zwei Uncen in vier und zwanzig Stunden. Auch das symptomatische Nasenbluten stellte sich mehrmal wieder heftig ein.

Den 12. und 13. Juni fiel die Geschwulst der Bindehaut des Augapfels ab; das Bluten aus dem Auge und der Nase liefs nach, und hörte den 17. Juni ganz auf.

Den 20. Juni beschränkte sich die Auflockerung der Conj. bulbi nur noch auf den innern Augenwinkel, den 30. war nur noch eine unbedeutende, lockere Anschwellung der Thränencarunkel übrig.

Den 1. Juli trat der Kranke bis auf die zwei oben erwähnten, leichten, erst später zu hebenden Hornhautflecke, vollkommen genesen aus der Augenklinik. Bei seiner Entlassung war noch keine Spur eines amblyopischen Zustandes des Auges vorhanden, der bei dieser heftigen Blutung und dieser Körperconstitution als Nachkrankheit mit Recht zu fürchten war.

Wie klar leuchtet aus dieser Krankengeschichte die Wahrheit: dafs die Krankheit im Auge der Ausdruck

derselben Krankheit im Gesammtorganismus ist! — Jeder echt practische Arzt hat als solcher den gröfsten Theil der Augenheilkunde schon inne. Er braucht nichts, als durch eine recht oft wiederholte Autopsie zu lernen, wie sich die Krankheiten des Körpers im Auge aussprechen, wenn sie sich dahin reflectiren. Aber freilich ist diese Autopsie eine Conditio sine qua non, und nicht überall zu haben, und darum da, wo sie zu haben ist, desto gewissenhafter zu benützen!

Herr Doctor Bartenstein junior aus Hildburghausen versicherte mich so eben, während dieser Bogen gedruckt wird, mündlich, bei der Iritis rheumatica, und selbst bei aus traumatischer Ursache entstandenem Hypopium die Peschier'sche Methode mit dem glücklichsten und schnellsten Erfolge angewendet zu haben, und zwar schon in einer bedeutenden Anzahl von Fällen. Prof. Dzondi*) sagt in dieser Beziehung: „Ich habe die vortheilhafte Wirkung des Brechweinsteins in scorisch-fibrösen Entzündungen und entzündlichen Reizungen, insonderheit bei der Behandlung der Augenentzündungen, kennen gelernt, und wende ihn in scorisch-fibrösen — sogenannten rheumatischen und gichtischen — Augenentzündungen mit einer Zuversicht an, welche mich nie täuscht. Dieselben günstigen Wirkungen hat er auch in denselben Entzündungen anderer Organe, z. B. der Dura mater, der Nerven und Muskelscheiden, der Gelenkbänder, der fibrösen Scheiden anderer Organe, z. B. im sogenannten Rheumatismus des Herzens, der Urinblase u. s. w." — „Es gibt Aerzte, welche meinen: Brechmittel seyen bei angehenden Entzündungen nicht anzuwenden, weil sie zu erregend wirkten; allein es ist wohl zu unterscheiden, welcher Natur eine Entzündung ist, und in welchem Organe oder Theile des Körpers sie Statt findet. In scorischen Entzündungen, und entzündlichen Reizungen der Faserhäute (wozu die häutige Bräune gehört) ist im Allgemeinen nichts so sehr zu empfehlen als

*) Was ist häutige Bräune und wie kann das kindliche Alter dagegen geschützt und am schnellsten und sichersten davon geheilt werden? Für Eltern und Aerzte beantwortet von D. K. Dzondi, Professor. Halle, 1827 bei Hemmerde und Schwetschke. S. 117. und 106.

Brechmittel, insonderheit aber Brechmittel aus Brechweinstein in gröfsern Gaben, so dafs er entweder Ueblichkeit oder Brechen erregt."

Ich erinnere mich, auch in Hecker's liter. Annalen mehrere Krankheitsfälle von Iritis rheumatica gelesen zu haben, wo die Peschier'sche Methode sehr erspriefsliche Dienste geleistet*). Auf diese Art bereichert die sogenannte innere Praxis die Augenheilkunde! — Welche grofse Fortschritte wird die Ophthalmiatrik auf ihrem Wege zur Vollkommenheit machen, wenn ihr einst der geübte Forscherblick und Scharfsinn aller practischen Aerzte zu Gute kommen wird!

VI.

Gichtische Entzündungsformen.

1. Gichtische Augapfelentzündung. — *Ophthalmitis arthritica.*

H. T., eine 54jährige Wäscherin von schlaffem, torpidem Körperbaue, hatte in ihrer Ehe mehrere Kinder glücklich geboren. Als vor etwa zwölf Jahren ihre immer regelmäfsig gewesene Menstruation aufhörte, bekam sie fliefsende Hämorrhoiden, welche jahrelang genau die Periode der Reinigung hielten. Hierauf litt sie durch ein und ein halbes Jahr an gichtischen Schmerzen in den Händen, und verfiel in ein Nervenfieber mit fast vollständiger, noch jetzt vorhandener Taubheit. Vor ungefähr zwei Jahren nahm ein Rothlauf die ganze linke Gesichtshälfte ein, und vor fünf Wochen ergriff sie neuerdings ein Nervenfieber. Schon zuvor hatte eine Entzündung am linken Auge begonnen. Noch in der Reconvalescenz des

*) Wenn ich nicht irre, kommen diese Fälle in einem der ersten Hefte vom Jahre 1825 im erwähnten Journale vor.

Nervenfiebers kam die Augenkranke auf die ophthalmiatrische Klinik, wo wir folgende Erscheinungen fanden:

Ihr Gesammtorganismus befand sich, wie der Puls, in einem Zustande der Schwäche, die Verdauung ging ungeachtet des geringen Appetits ziemlich gut von Statten; die Brust war frei; der Unterleib weich, doch seit sechs Tagen verstopft; der Schlaf gut, wenn er nicht durch den Schmerz vom Auge her gestört wurde.

Man sah es dem linken Augapfel gleich auf den ersten Blick an, dafs er in seiner Totalität ergriffen, tief in seinem Innersten leide; denn dies Auge hatte etwas Abschreckendes, Trauriges, Finsteres; ohne Feuer und Glanz sah es leblos, wie abgestorben aus; die Hornhaut erschien matt und trübe; die unbewegliche Regenbogenhaut verändert, dünner, wie ausgewaschen, ihre strahlichten Fasern waren fast gänzlich verschwunden, ihre aschgraue Färbung schien wie verblichen; die Pupille zeigte sich nach den beiden Augenwinkeln hin gleich jener der wiederkäuenden Thiere in der Form eines wagerechten Ovales ungeheuer erweitert, der Pupillarrand nach innen umstülpt; die Linse grünlich verdunkelt mit einem Stich ins Gelbe, dem Anscheine nach weich und vergröfsert lag sie an die etwas vorgetriebene Iris an, Cataracta glaucomatosa; die Bindehaut des Auges war von vielen dunkelrothen, varicösen Gefäfsen durchzogen; die Sclerot. durch die Blutaderknoten der Aderhaut an einigen Stellen in bläuliche Wülste, Staphylomata scleroticae, erhoben, hatte übrigens eine feine, gleichförmig schmutzig-dunkelrothe Tünchung, und rings um die Hornhaut zeigte sich in ihr eine Rosenröthe, welche von letzterer durch einen weifsbläulichen schmalen Ring geschieden war. Der stechende, reifsende, bohrende Schmerz der linken Seite des Kopfes, welcher die Stirne, die Nasenwurzel, die Wangen-, Schläfe- und Ohrgegend einnahm, war weniger heftig, als sonst. Der drückende, dumpfe Schmerz im Auge hatte ganz aufgehört. Das Sehorgan hart anzufühlen, und alles Sehvermögens beraubt, entwickelte von Zeit zu Zeit Lichterscheinungen und feurige Gestalten.

Zustand des rechten Auges: Die Hornhaut erschien kaum merkbar matt, die bräunliche Iris starr, die Pupille nicht

vollkommen rund, ungleich verzogen, etwas erweitert, sehr dunkel blau, mit einem Stich ins Grüne. Die Patientin versicherte, sie erkenne mit diesem Auge am Morgen alle Gegenstände ziemlich deutlich und klar, mit der Zunahme des Tages werde aber das Sehen immer neblichter, wie durch einen feinen Rauch; es gebe aber Tage, an denen sie viel besser sehe.

Bei dieser Patientin bot sich also im linken Auge das Bild einer gichtischen Augapfelentzündung *) in ihrer höchsten Entwickelung mit glaucomatöser Entartung der Gebilde **), oder nach Weller eine entzündlich glaucomatöse Amaurose ***), im rechten Auge hingegen das Bild eines anfangenden Glaucoms, einer glaucomatösen Amblyopie ****) ohne äufsere Entzündungsphänomene dar.

Beide Krankheitsformen unterscheiden sich wesentlich von der idiopatischen Entzündung der Aderhaut, Corioideitis idiopathica †), obschon sie mehrere Symptome mit einander gemein haben.

Wir sehen bei der gegenwärtigen Patientin, dafs die Gicht in ihrem linken Auge, wie bei allen gichtischen Affectionen, eine eigenthümliche Mischungsentartung der Säfte mit krankhaftem Zustande des plastisch-reproductiven Systems erzeuget; dafs die Gicht am Auge von der Gicht in andern Organen sich im Wesentlichen nicht unterscheide, und dafs das Fremdartige dabei blofs und allein von der eigenthümlichen Organisation des Gesichtssinnes herrühre. Die glaucomatöse Amblyopie ihres rechten Auges hingegen erinnert an die Arthritis larvata, und an ähnliche Formen der atonischen Gicht, an die Congestionen, Koliken, Diarrhöen, Brustkrämpfe, hartnäckige Kopf- und Magenschmerzen, chronische Neuralgien u. s. w., welche aus gleicher Quelle entspringen.

---

*) Beer's Leitfaden I. Bd. II. Taf. 6. Bild.

**) Beer's Leitfaden I. Bd. III. Taf. 1. Bild. — Weller's Handbuch IV. Taf. 5. Bild.

***) Dessen Icones ophthalmologicae fasciculus 1. pag. 14.

****) Denkschrift über das Glaucom von A. P. Demours in von Graefe's und von Walther's Journal der Chirurgie und Augenheilkunde, 1823 IV. Bd. II. Hft., S. 242.

†) Von Graefe's und von Walthers's Journal, 1831. XV. Band 4. St. S. 611.

Nachdem die Kopfschmerzen gewichen, und die durch das Nervenfieber erschöpften Kräfte der in Rede stehenden Kranken durch ein Infus. cort. peruv. gehoben worden waren, drang dieselbe auf ihre Entlassung aus dem Spitale, den Heilversuch des rechten Auges verweigernd.

Ein solcher Heilversuch fand auf der Klinik am rechten Auge eines Schneidermeisters, W. N., Statt. Der Mann war 40 Jahre alt, phlegmatisch, venöser Constitution, und von schwächlichem Körperbaue. In seinem dreifsigsten Lebensjahre hatte er durch sechs Monate an der vagen Gicht gelitten. Heuer in seinem vierzigsten Jahre stellte sich ein neuer viel heftigerer Gichtanfall ein; dieser ergriff besonders die Knie und Fufsgelenke, und nachdem er fünf Tage gedauert hatte, bekam Patient einen heftigen, reifsenden, stechenden Schmerz im linken Auge, das sich entzündete, bald darauf eine bedeutende Geschwulst der linken Gesichtsseite und der Augenlieder. Die Schmerzen in den untern Extremitäten waren mit dem Erscheinen dieser Augenentzündung gänzlich verschwunden. Als die Geschwulst der Augenlieder sank, ward dem tief Betrübten die traurige Gewifsheit, dafs das Sehen dieses Auges im hohen Grade abgenommen habe. Die Schmerzen wurden nun aussetzend, geringer, und blieben endlich ganz aus. Nach zwei Monaten, in welchen das Sehvermögen auf dem linken Auge ganz erloschen war, kehrte der Mann zu seinem Gewerbe zurück. Doch waren kaum vierzehn Tage vergangen, so stellte sich jener stechend-reifsende Kopfschmerz mit erneueter Heftigkeit wieder ein, und ward nun besonders mit dem Eintritte der Abendstunden auch in der Umgebung des rechten, bisher verschonten Auges empfunden; zugleich trübte sich das Sehen auf diesem Auge. Die leider begründete Besorgnifs, auch auf diesem Auge zu erblinden, führte den Bekümmerten nun erst in die Augenheilanstalt des allgemeinen Krankenhauses, wo sich an ihm, am 26. März, kein wahrnehmbares Allgemeinleiden, wohl aber das Bild eines anfangenden Glaucoms, auf dem rechten Auge deutlich darstellte. Er sah nämlich mit diesem Auge wie durch einen Nebel; die Cornea war normal und rein; die Sclerot. so wie ihre Bindehaut ohne Blutgefäfse; die Färbung der Iris natür-

lich, ihre Bewegungen gingen äufserst träge von Statten; die Pupille erschien etwas erweitert, bei genauer Betrachtung derselben bemerkte man deutlich in ihrer Tiefe eine sehr zarte, der glaucomatösen Amblyopie eigenthümliche, graugrünliche Trübung. Am Morgen war das Sehvermögen gewöhnlich besser; am Abende schien ihm die brennende Lichtkerze in einem Regenbogen eingehüllt; gewöhnlich am Abende stellten sich dumpfe und stechende, reifsende, heftige Schmerzen seit einigen Wochen in der rechten Augenbraungegend ein, die erst des Morgens zu remittiren pflegten, und bei Tage ganz verschwanden. Das linke Auge des Patienten trug nebst einer sehr welken Hornhaut, alle Attribute eines ausgebildeten Glaucoms an sich.

Wir verordneten eine Graswurzelabkochung mit Tart. tart. und Mell. gram.; ein ableitendes Fufsbad mit einer Unce Senfmehl, Sinapismen an die Fufsgelenke, und um die abendlichen mit Verminderung des Sehvermögens verbundenen Schmerzanfälle zu verringern, einen Gran Opium in Speichel aufgelöst in die Augenbraungegend einzureiben.

Abends gegen sieben Uhr trat der Schmerz ein, und währte nach der Opiateinreibung noch beinahe drei Stunden, wobei das Sehen des Kranken trüber war. Er schlief diese Nacht einige Stunden; es erfolgte Stuhlgang und allgemeiner Schweifs.

28. März. Gestern waren die Schmerzen nach der Opiateinreibung geringer, doch schwanden sie nicht ganz. Patient sah etwas deutlicher. Mit der innern und der örtlichen Behandlung wurde fortgefahren, wieder ein Sinap. auf die Waden gelegt, und im Nacken ein Haarseil gezogen.

29. März. Das Sehen war wieder etwas besser; die Schmerzen hatten gestern Abends sehr bald nachgelassen; eben so befand sich Patient am 30., wo wir statt der Opium-Einreibung von der folgenden Weller'schen Salbe einen halben Kaffeelöffel voll vor dem Schmerzanfalle in die Augenbraungegend einzureiben anordneten.

R. Linim. ammon. dr. tres
Laud. liq. Syd. dr. semis — unam
Olei herb. sabinae scrupulum
M.

Die solvirend-diaphoretische Methode wurde nun beharrlich fortgesetzt; eben so wurden die abendlichen Einreibungen der erwähnten Salbe, abwechselnd Senfteige und reizende Fufsbäder gegeben, das Haarseil täglich weiter gezogen, und später mit reizenden Salben bestrichen, auch zeitweilig ein Vesic. perp. hinter die Ohren gelegt; und so gelang es, die Schmerzanfälle gänzlich zu heben und das im Vorschreiten begriffene furchtbare Augenleiden des rechten Auges nicht nur zum Stillstande zu bringen, sondern eine bemerkbare Besserung im Sehen herbeizuführen.

Etwa fünf Monate nach dem Austritte des Patienten aus der Klinik hörte ich, derselbe sei zu Hause dennoch nach und nach glaucomatös erblindet.

In meiner Privatpraxis sehe ich die anomale Gicht häufig unter den verschiedenartigsten Krankheitsformen bald da, bald dort im Organismus auftreten, ehe sie den Augapfel ergreift, den sie dann entweder durch eine offenbare acute Entzündung, oder auf eine geheime, schleichende, doch eben so gefährliche Art nach ihr eigenthümlichen Gesetzen metamorphosirt. Ich erlaube mir nur noch ein Beispiel aus meinem Privat-Krankenjournal anzuführen, um anschaulich darzuthun, wie gefährlich dieser furchtbare Proteus dem Sehorgane werden kann.

Ein Wirthschaftsbeamter vom Lande, 45 Jahre alt, grofs und stark gebaut, litt im drei und zwanzigsten Lebensjahre an einer Gelbsucht, welche etwa vier Wochen anhielt, und seit dem dreimal an catarrhalischen Halsentzündungen. Seit zwölf Jahren belästiget ihn ein Sodbrennen; im Anfange war dasselbe sehr stark, und trat fast täglich, besonders in der Nacht, ein. Dieser Umstand bewog ihn, seit sechs Jahren Abends kein Bier mehr, sondern blofses Wasser zu trinken; von jener Zeit an liefs das Sodbrennen allmälich nach, und kommt jetzt nur sehr selten in einem viel mindern Grade als sonst. Seit unbestimmter, aber langer Zeit fühlt Patient häufig zwischen den Schultern und im Kreuze Schmerzen, und seit einigen Jahren befällt ihn oft in der Tiefe der Wirbelsäule oberhalb des Kreuzbeins ein innerlicher Druck und schmerzhaftes Zusammenziehen, welches ihm den Athem benimmt, und etwa sechs bis sieben Minuten dauert. Am After treten

oft Knoten aus, und beim Stuhlgang hat er stets ein heftiges Jucken. Auch sein Vater war ein starker Hämorrhoidarius. Im Winter und Frühlinge, seltener im Sommer, leidet er seit einigen Jahren beim Wechsel der Witterung an rheumatischen Schmerzen im rechten Arm. Im December 1815 bekam Patient einen sehr heftigen, reifsenden Schmerz in der Stirngegend über den Augenbraunen des rechten Auges. Er sah mit demselben, ohne alle Entzündungsphänomene, wie durch einen Nebel. Bei Anstrengungen des Sehvermögens schwebte manchmal vor dem genannten Auge ein vielfärbiges Rad. Nach der örtlichen Einreibung von Tropfen, welche die Stirne gelb gefärbt haben sollen, wich nach und nach der Schmerz, und mit ihm das neblichte Sehen. Der ganze Krankheitszustand dauerte zwei Monate. Seit dieser Zeit traten dann und wann Stiche in der rechten Stirnseite mit neblichtem Sehen ein, doch immer nur auf kurze Zeit. Im August 1828 befiel den Patienten auf dem rechten Auge plötzlich ein so starkes neblichtes Sehen, dafs er fast keinen Gegenstand mehr zu erkennen im Stande war, ohne bekannte Veranlassung, ohne Röthe und ohne allen Schmerz weder im Auge, noch in der Stirne. Zufrieden, mit einem Auge zu sehen, liefs er das kranke ohne ärztliche Hilfe, und es blieb seit dieser Zeit blind. Im December desselben Jahres fuhr Patient gegen eine scharfe Nordluft; noch während des Fahrens traten reifsende Schmerzen ober den Augenbraunen des rechten Auges ein, und dasselbe thränte häufig. Er legte Umschläge mit kaltem Wasser über, trank ein Glas Punsch, und fuhr denselben Abend noch nach Hause, wo er wieder ein paarmal kaltes Wasser überschlug. Das Uebel nahm überhand. Nach drei Tagen wurde das Auge roth, der dumpfe, drückende Schmerz in der Tiefe desselben nahm zu, und der Kranke hatte das Gefühl, als würde der Bulbus aus der Augenhöhle gerissen. Nach acht Tagen wurde ärztliche Hilfe angesprochen, welche ihn binnen drei Wochen von den heftigen Schmerzen befreite.

Im März kam Patient nach Prag, um über sein krankes Auge ein Consilium medicum halten zu lassen. Bei der Untersuchung zeigte sich das ganze Auge matt, wie abgestorben, härter als das andere gesunde, und vollkommen erblindet; die Sclerotica unrein, wie schmutzig; die Scleroticalbindehaut

von einzelnen varicösen Gefäfsen durchzogen, welche um den untern Rand der Hornhaut ein dichtes Gewebe bildeten; die Regenbogenhaut entfärbt, matt, unbeweglich, mit einer ungewöhnlichen Menge varicöser Blutgefäfse, die eine grofse Stelle in der untern Hälfte einnahmen; die Pupille rauchicht, nach aufwärts verzogen, und sehr erweitert. Patient klagte, dafs ihn manchmal auf einige Augenblicke ein reifsender Schmerz in der rechten Stirngegend, und in dem Seitenwandbein derselben Seite befalle; der Unterleib war grofs aber weich, der Stuhl täglich, doch hart. Uebrigens befand sich der Mann ganz wohl; er war heiter, hatte Appetit, Schlaf, und alle Functionen seines Körpers gingen ordentlich von Statten.

Um das linke, noch vollkommen gesunde Auge vor der Blindheit, wo möglich, zu schützen, riethen wir dem Patienten, was die Verhältnisse glücklicherweise zuliefsen, seinen Dienst, in welchem er dem Witterungswechsel und den Anlässen zum Zorn zu sehr Preis gegeben war, mit einem andern zu vertauschen; ordneten seine Diät und Lebensart; liefsen ihm ein Fontanell an den linken Arm setzen; und gaben ihm, um einen freiern Blutumlauf im Unterleibe zu bewerkstelligen, mittlerweile bis zum Monate Mai, wo er Karlsbad gebrauchen sollte, gelind auflösende und eröffnende Mittel, welche täglich einige breiartige Stühle zu Wege brachten; wodurch sich der grofse Umfang seines Bauches in kurzem bedeutend verminderte.

Sechs und siebenzig Glaucome *), mehr oder weniger ausgebildet, kamen auf der Klinik ambulatorisch vor, darunter acht und dreifsig mit grauem Staare, Cataracta glaucomatosa **).

Das ausgebildete Glaucom unterschied sich von der gegebenen Beschreibung der arthritischen Augapfelentzündung blofs durch die Abwesenheit der Entzündungsphänomene und durch den Mangel der gleichmäfsigen Röthe in der Sclerotica und des weifsbläulichen, schmalen Ringes um die welke, oft sulz-

*) Beer's Leitfaden II. Bd. IV. Tafel 2. Bild. Weller's Handbuch III. Tafel, 3. Figur.

**) Beer's Leitfaden II. Bd. III. Tafel 5. Bild. Weller's Handbuch II. Tafel. 8. Bild.

artig aussehende Hornhaut, und ferner durch die Abwesenheit des Fiebers.

Mehrere der Glaucome waren ohne wahrnehmbare Entzündung und ohne allen Schmerz, die meisten aber unter dumpfen, oder wüthend-bohrenden, stechend-reifsenden Kopfschmerzen entstanden.

Die Form des Glaucoms war ein und dieselbe, es mochte durch eine äufsere offenbare Entzündung oder ohne dieselbe, mit oder ohne Kopf- und Augenschmerz entstanden seyn.

Manchmal sah ich in meiner Privatpraxis das Glaucom ohne wahrnehmbares Allgemeinleiden und ohne örtlichen Schmerz oder Entzündung entstehen, und erst nach dessen vollkommener Ausbildung heftige, dumpfe oder stechend-reifsende Kopf- und Augenschmerzen, oder deutliche Merkmale anomaler Gicht an andern Organen des Körpers auftreten.

Die gichtische Augapfelentzündung und das Glaucom ohne äufsere Entzündungsphänomene kommen in Böhmen häufig unter allen Ständen, bei Reichen und Armen, vor, meistens beim weiblichen, dem critischen heilsamen Podagra nur selten ausgesetzten Geschlechte, in den Jahren, in welchen die Reinigung aufzuhören pflegt; viel seltener bei schwächlichen Männern mit Plethora abdominalis, bei denen durch das Aufhören des gewohnten, heilsamen Hämorrhoidalflusses die venöse Vollblütigkeit nicht mehr abgeleitet wird; viel öfter bei schlaffer, torpider Körperconstitution mit üppiger Vegetation, als bei reizbaren, mageren Personen.

Auch bei unseren Patienten bestätigte sich die traurige Wahrheit, dafs die climacterischen Jahre für den Gesammtorganismus sowohl, als für das Sehorgan eine äufserst wichtige Lebensperiode sind, der man nicht genug Aufmerksamkeit widmen kann; und dafs in ihr der Keim zu den gefährlichsten Krankheiten liegt. Beim Ableben des Geschlechtsorgans ist der Weg aufgehoben, der Canal verschlossen, wodurch sich die Blutmasse ihres Ueberschusses entlediget; die Bereitung des Blutes dauert fort; es wird mit verbrauchtem Thierstoffe verunreiniget; mit Schlacken überladen, nimmt eine quantitativ und qualitativ kranke Beschaffenheit an; der Körper wird mit

Säften überfüllt; es entwickelt sich, besonders im Unterleibe, ein Uebergewicht des venösen Systems; das Gleichgewicht der Kräfte ist gestört; die Ab- und Ausscheidungen gehen nicht gehörig und verhältnifsmäfsig von Statten; es entstehen Unordnungen im Gesammtorganismus, Congestionen, daher Blutergiefsungen, Schwindel, Beklemmungen, angstvolle Unruhe; die dem Körper inwohnende Kraft zu erzeugen, artet zugleich aus, und gebiert krankhafte Producte: Wassersucht, Gicht, scirrhöse Verhärtungen, Geschwüre u. s. w. Auch das Auge geht in Folge dieser Blutströmungen, und dieser fehlerhaften Productivität eine krankhafte Mischungsänderung ein, wozu sich früher oder später gichtische Kopfschmerzen gesellen. Der pathologische Vorgang des durch das Aufhören der Menstruation bedingten Scirrhus der Brustdrüse ist fast derselbe. Auch hier sehen wir Strömungen des anomal gemischten Blutes nach der Brust, Mischungsänderung des Drüsengebildes, hinzutretende gichtische Schmerzen in den Armen und Füfsen, selbst bei Frauenzimmern, die sonst nie an Rheumatismus oder Gicht gelitten.

Immer und überall, bei allen Individuen, wo die arthritische Augapfelentzündung, oder das Glaucom ohne Entzündungsphänomene zum Vorschein kam, gab sich auch eine venöse Constitution des Körpers durch die schon bei der rheumatischen Ophthalmie, Seite 156, angeführten Erscheinungen zu erkennen. Zwar hatte ich in meiner Privatpraxis mehrmal Gelegenheit, Glaucome bei scheinbar vollkommen gesunden, noch regelmäfsig menstruirenden Frauen zu beobachten, welche schmerzlos, selbst ohne bemerkbare Blutcongestionen entstanden waren. Diese Frauen blieben auch jahrelang später ohne alle Spur von Gicht oder von irgend einer Krankheit. Doch bemerkte ich bei allen diesen Individuen gewisse körperliche Verhältnisse, welche mit mehr oder weniger Wahrscheinlichkeit, ungeachtet ihres weichen Unterleibes, auf Anomalien daselbst, auf eine venöse Ueberfüllung der Abdominalgefäfse schliefsen liefsen; z. B. zu üppige Vegetation; Dicke des Unterleibes; langes und gewohntes Uebermafs von reizenden Nahrungsmitteln bei guter Verdauung und sitzender Lebensart; Stuhlverstopfung mit zeitweilig ohne Veranlassung eintretenden Diarrhöen; Trägheit in körperlichen Bewegungen; mürrische

Gemüthsart; kleiner oder unterdrückter, scheinbar schwacher Puls; abnorme dunkle Gesichtsfarbe, rothe Nase, varicöse Stellen in den Wangen u. s. w.

In den meisten Fällen scheint also die gichtische Augapfelentzündung ihre Wurzel im Unterleibe, im Auge hingegen ihren Grund und Boden im Venensysteme desselben zu haben. Nachdem durch begünstigende Verhältnisse eine active Plethora abdominalis hervorgebracht worden ist, welche später in eine passive Ueberfüllung des Unterleib-Venensystems übergeht, theilt sich diese Krankheit der Venen auch dem Auge, wenn in demselben die Anlage vorhanden ist, durch Blutcongestionen um so leichter mit, da in diesem Sinnesorgane, wie im Unterleibe, das weite Gebiet des Venensystems, das vorherrschende ist. Das metastatische Wandern der Venenentzündung wurde in neuern Zeiten von mehreren Practikern beobachtet; und die Versetzung dieses pathologischen Processes auf das Auge kann sehr leicht Statt finden, indem dasselbe mit allen Unterleibsorganen, mittelst des Nervus sympaticus magnus, in dem innigsten und lebhaftesten Verkehre steht.

Auf den ursprünglichen und vorzüglichen Sitz der Ophthalmitis arthritica im Venensysteme des Augapfels deuten nebstdem mehrere Erscheinungen: das gleichzeitige Vorkommen von Krankheiten, die im Venensysteme des Körpers haften, die stete Gegenwart der venösen Körperconstitution und anderer die Entzündung der Venen begünstigender Momente; die auffallende Analogie des pathologischen Vorganges im Auge mit mancher acuten oder chronischen Entzündung der kleinern Venen an andern Theilen des Körpers, z. B. an den untern Extremitäten; der mehr chronische, als acute Verlauf der Entzündung; das angehäufte, qualitativ anomale, offenbar stockende Blut in den Venen des Auges, der varicöse Zustand derselben, welcher selbst nach verlaufenem Entzündungsprocesse noch fortbesteht; das der Phlebitis eigenthümliche Product, die Bildung von Blutaderknoten; die dunkle Farbe des durchschimmernden Blutes; die rauchichte, düstere Pupille und das schmutzig-dunkelrothe, oder schmutzig-graue Aussehen des Auges als Folge der, der Venenentzündung eigenen Kohlenpigment-Bildung und Ablagerung; der dumpfe drückende Schmerz

und die Abwesenheit der Empfindung des Pulsirens im Auge; die Erweichung mehrerer das Auge construirender Gebilde, z. B. des Linsensystems, des Glaskörpers, der Hornhaut *).

Auch das ohne Schmerz und ohne wahrnehmbare Entzündungsphänomene langsam entstandene Glaucom scheint eine chronische, schleichende Ophthalmophlebitis zu seyn, wofür die nämlichen, eben angeführten Erscheinungen sprechen. Chronische Entzündungen anderer venenreicher Organe, z. B. der Leber, der Milz, verlaufen nicht selten ebenfalls ohne allen Schmerz, und endigen schmerzlos mit Fehlern der Mischung und Form, wie am Auge.

Durch die Annahme einer Entzündung der Venen im Auge, welche freilich erst durch fleifsige pathologisch-anatomische Untersuchungen bestätiget werden müfste, läfst sich wohl nicht alles, aber doch so manches, was bisher dunkel war, erklären, z. B. warum Kinder, deren Venensystem fast nie vorherrschend gefunden wird, von der in Rede stehenden krankhaften Metamorphose des Auges stets verschont bleiben.

Einen Beweis, in welchem innigen Wechselverhältnisse das Auge mit dem Unterleibe, und namentlich mit dem Venensysteme der Gebärmutter steht, liefert folgende merkwürdige Krankheitsgeschichte aus meiner Privatpraxis:

Eine ältliche, wohlhabende Frau vom Lande mit aufgedunsenem Körper, die nie bedeutend krank gewesen, klagte mir: sie sehe mit dem linken Auge trübe, wie durch einen Nebel; sie versicherte: dieser Zustand verliere sich nach einigen Tagen von selbst, und kehre nach vier Wochen zurück; der jetzige dritte Anfall ängstige sie aber, und zwinge sie, ärztliche Hilfe in der Stadt zu suchen, weil ihr rechtes Auge im vorigen Jahre mit dem Aufhören der immer regelmäfsig gewesenen monatlichen Reinigung, gerade auf dieselbe Art erblindet sey. Sie erzählte ferner von dem blinden, rechten Auge: nach den drei ersten Anfällen sey das neblichte Sehen auf demselben immer wieder bald verschwunden, nach den drei letzteren aber, sey das Auge schwach geblieben, und nach

*) Puchelt, das Venensystem in seinen krankhaften Veränderungen. Leigzig 1818.
Balling, zur Venenentzündung. Würzburg. 1829.

jedem solchen Anfalle schwächer geworden, bis es in völliger Blindheit seinen Untergang ohne allen Schmerz gefunden.

Bei der Untersuchung der Sehorgane dieser übrigens ganz gesunden Frau, fand ich auf dem rechten Auge alle Attribute eines vollkommen ausgebildeten Glaucoms, und auf dem linken eine schmerzlose Amblyopie mit kaum beweglicher, dunkelbrauner Regenbogenhaut, ohne alle Mischungsfehler. Ich leitete vor ihrer Abreise das nöthige Heilverfahren ein, bekam aber leider! über den Erfolg der Cur nicht eine einzige Nachricht.

Es ist kaum zu bezweifeln, dafs in diesem Falle eine die Menstruation vicarirende Blutcongestion die Ursache der gestörten Nerventhätigkeit, der Amblyopie des linken Auges war; und es ist sehr wahrscheinlich, dafs der oft wiederkehrende, lange anhaltende Andrang des Blutes im verflossenen Jahre eine occulte chronische Entzündung in den Venen des rechten Auges veranlafst hatte, durch welchen eigenthümlichen Procefs die Metamorphose des Venenblutes, die krankhafte Veränderung in seinen physischen und chemischen Verhältnissen bedingt worden war. In Folge dieser Blutdyscrasie, vermuthe ich, wurden dann die naturgemäfsen Verhältnisse des Arterien- und Venensystems im Auge gänzlich aufgehoben, die gesammten organischen Functionen in demselben, und daher auch das Sehen gestört und unterdrückt, die Secretion und Reproduction oder organische Anbildung krankhaft verändert; kurz jene glaucomatöse Cachexie herbeigeführt, welche im rechten Auge der Patientin offen dalag.

Es ist auch möglich, dafs der krankhafte Procefs im rechten Auge ohne eine Entzündung Statt gefunden. Wie im Makrokosmus, im Gesammtorganismus das dunkle, unentkohlte Venenblut gleich einem narcotischen Gifte auf das Gehirn einwirkt, und Betäubung, Erweiterung der Pupillen, Störung aller Functionen und den Tod herbeiführt, z. B. bei durch Kohlendampf Erstickten, bei der Cholera orientalis: eben so kann wohl auch im nervenreichen Mikrokosmus, im Auge als einem vollendeten, abgeschlossenen Ganzen, eine Vergiftung mittelst des eigenen durch die vicarirende Thätigkeit angehäuften Venenblutes geschehen; woraus sich dann die übrigen Erscheinungen erklären lassen.

In meiner Privatpraxis hatte ich mehrmal Gelegenheit

Blutextravasate im Auge in Folge von derlei Blutströmungen zu sehen; die Patienten klagten dabei über einen dumpfen Schmerz in der Stirne und über Völle des Auges *). Bei mehreren Anfällen dieser Blutüberfüllungen und bei der Anlage zur Gicht durch venöse Unterleibsvollblütigkeit ging das Auge jedesmal eine glaucomatöse Metamorphose ein. Auch andere Aerzte sahen Blutergiefsungen unter der Haut als Vorboten der Gicht in andern Organen z. B. Barthez **).

Die vorbereitenden Ursachen zur Gicht im Auge sind jene der venösen Körperconstitution, der allgemeinen Arthritis: erbliche Anlage; in der Kindheit überstandene Scrophelsucht; das Aufhören gewohnter Blutflüsse; alles, was die einfache, natürliche Function der Digestionsorgane stört; üppige Lebensart, zu reichliche Nahrung, Mifsbrauch starker, gewürzhafter Speisen, lang fortgesetzter Genufs von starken Bieren, schweren und sauren Weinen; unverdauliche oder schwer zu verdauende Nahrungsmittel; fortwährendes Stubensitzen; feuchte Wohnung; anhaltende Traurigkeit, Kummer und derlei Gemüthsaffecte; anstrengende Geistesarbeiten; übermäfsiger Geschlechtsgenufs; und überhaupt Alles, was die Sensibilität des Nervensystems krankhaft steigert, und das harmonische Ineinandergreifen der Grundkräfte des Körpers aufhebt.

Als Gelegenheitsursachen gaben die Patienten an: schnellen Wechsel der Temperatur, Zugluft, nafse Verkältung der Füfse und Verkältung überhaupt; gestörte Verdauung durch Diätfehler; gestörte Darmsecretion; und heftige Gemüthsaffecte.

Die Erfahrung lehrt, dafs die glaucomatöse Metamorphose des einen Auges über kurz oder lang sich auch auf dem andern entwickelt und ausbildet; doch sind mir mehrere Individuen bekannt, welche seit acht bis fünfzehn Jahren schon glaucomatös erblindet, mit dem andern Auge noch

---

*) Die Lehre von den spontanen Blutergiefsungen im Innern des Auges, S. 103 in von Ammon's Zeitschrift für die Ophthalmologie. Dresden 1830. I. Bd. 1. Stück.

**) Barthez, von der Gicht. 1. Bd. S. 4.

vollkommen sehen, ohne sich einer besondern Cur unterzogen zu haben; solche Fälle sind aber immer nur sehr seltene glückliche Ausnahmen von der traurigen Regel.

Niemals war ich im Stande, besagte Krankheitsform zu heilen, wenn die glaucomatöse Entmischung schon überhand genommen, oder sich vollkommen ausgebildet hatte. Das blofs und allein mit glaucomatöser Amblyopie beginnende Glaucom, ohne begonnene Mischungsveränderung, glaube ich einigemal in seiner weiteren Entwickelung aufgehalten, und das Sehvermögen des Auges durch folgende Methode erhalten zu haben; eine Curart, welche auch von andern Aerzten, sowohl gegen die Plethora abdominalis als auch gegen die Gicht überhaupt, angewendet wird, und, der Natur der Krankheit, dieser eigenthümlichen Mischungs- und Gebildungsentartung entnommen, mir bis jetzt die zweckmäfsigste scheint; obschon auch sie sehr oft den Erwartungen nicht entspricht, und nicht entsprechen kann, indem sie viel zu ohnmächtig ist, dem gewaltigen, obschon langsamen Ausbruche des im Gesammtorganismus wurzelnden Uebels Schranken zu setzen, vorzüglich, wenn dasselbe angeboren, angeerbt ist.

Unsere erste Sorge war, den Patienten allen jenen schädlichen Einflüssen zu entziehen, welche als nächste Ursachen die Augenkrankheit veranlasst hatten, und das nur in seltenen Fällen vorhandene Fieber zu beschwichtigen.

Da aber die besprochene Augenkrankheit offenbar constitutionell ist, und auf eine Fortpflanzung der Unterleibsvollblütigkeit, eine Uebertragung oder Ablagerung der chronischen Abdominal-Gicht aufs Auge hindeutet, ein krankhafter Vorgang, den wir auch bei der Lunge, bei den Gehirnhäuten, bei den Herzarterien u. s. w. wahrnehmen: so trachteten wir bei jeder, besonders bei erworbener nicht ererbter Arthritis vor allem andern den Herd der Gicht, das Pfortadersystem, den Unterleib von seiner venösen Ueberfüllung, und das Blut von seiner fehlerhaften Mischung, seinen gichtischen Schlacken zu befreien, und so die gichtische Anlage zu bekämpfen; am sichersten und liebsten durch die Mineralwässer in Karlsbad oder Marienbad, unter deren Gebrauche wahrhaft critische Aus-

scheidungen erfolgen *). Im Falle die Verhältnisse des Patienten diese kostspielige Cur nicht erlaubten, suchten wir unsern Zweck durch derlei versendete Mineralwässer, durch die Molken- und Weintraubencur, oder durch die sogenannten gelind auflösenden Mittel zu erreichen, die täglich einige breiartige Stühle bewirken. Damit verbanden wir nach Umständen die Kaempf'schen Klystiere und Holztränke, welche auf die Haut und somit auch auf die Lungen, auf die Nieren und den Darmcanal, die vier Collatorien des Körpers, wirken, wobei die Beschaffenheit des Urins sorgfältig beobachtet wurde. Gewöhnlich geben wir anfänglich gelind antiphlogistische Abführungsmittel, ein Decoct. rad. gram. mit Tart. tart. und derlei Salzen, und mit Mell. gram. Später ähnliche Mittel mit Sal. amm. und bittern Extracten, z. B.:

R. Inf. fol. sennae ex dr. duabus parat. unc. quatuor
Sal. ammon. dr. semis — unam — dr. duas
Salis mirabilis Glauberi unciam semis
Extr. trif. fib. vel Extr. cent. min. drachmam
M. D. s., dreimal des Tages zwei Eßlöffel voll zu nehmen.

Jalappa, Rhabarb. und dergleichen reizende Abführungsmittel werden nicht immer gut vertragen; sie vermehren leicht, vorzüglich bei etwas reizbaren Constitutionen, die der Krankheit eigenthümlichen Blutströmungen nach dem leidenden Auge. Dabei ordnen wir, als Hauptbedingung der Cur, das diätetische Verhalten; ändern die zur Gicht disponirende Lebensweise des Patienten; empfehlen den Genuſs einfacher, leicht verdaulicher Speisen, welche einen guten Chylus geben, und der Assimilation und einer gesunden Blutmischung zusagen, verbieten daher starkes Bier, alle sauern, schweren Weine, Liqueure und derlei geistige Getränke, alle erhitzenden blähenden, fetten, stark gesalzenen, sehr gewürzten und derlei Speisen; und empfehlen

*) Becher, Dr. Dav., Abhandlungen über das Karlsbad 2. Ausgabe. Leipzig 1789. — Heidler, Dr. C. J., Marienbad nach eigenen bisherigen Beobachtungen und Ansichten ärztlich dargestellt. 2 Bde. Wien, 1822. Dessen: Marienbad et ses différens moyens curatifs dans les maladies chroniques. Prague, 1828. — Scheu, Dr. F., Meine Beobachtungen über die eigenthümlichen Wirkungen der Bäder in Marienbad und der Trinkquellen daselbst. 2te Ausgabe. Prag, 1824.

die schwere Tugend der Mäfsigkeit, damit die genossene Nahrung gehörig verdaut werde, und kein Ueberschufs im Körper bleibe. Um einen rascheren Blutumlauf in dem weiten Gebiete der Venen des Unterleibes, wo die Blutbildung vorzüglich Statt findet, zu bewerkstelligen, lassen wir viel Bewegung in reiner, wo möglich, in freier Feldluft machen, wodurch die Reinigung des Blutes von seinen kohlen- und wasserstoffigen Bestandtheilen mittelst der Lunge vorzüglich befördert wird. Sehr zuträglich sind ferner solche Bewegungen, welche den täglich mit Flanell oder Müllertuch zu reibenden Unterleib erschüttern, z. B. durch Reiten, oder wobei der Körper in verschiedene Lagen gebracht wird, z. B. durch Gartenarbeiten, Kehren, Holzsägen u. s. w. Ferner empfehlen wir eine trockene Wohnung mit reiner Luft, gegen feuchte, nafskalte, rauhe Witterung hinlänglich schützende Bedeckung des Körpers, rathen alle Gelegenheitsursachen, z. B. Verkältungen, so wie heftige Gemüthsbewegungen, Zorn und überhaupt Alles sorgfältig zu vermeiden, was auf die Se- und Excretionen der Haut, der Lunge, der Nieren und des Darmcanals störend einwirken, was Congestionen des Blutes nach dem Kopfe verursachen kann, oder was die Energie der Nervenkraft zu lähmen im Stande ist, z. B. übermäfsiges Studieren, Uebermafs im Genufse sinnlicher Liebe, u. s. w. Gegenwärtige Blutströmungen nach dem Kopfe bestimmten uns bei gut genährten, vollblütigen Personen zu kleinen, wiederholten Aderlässen von einigen Uncen und zur Anordnung einer schwachen Diät.

In meiner Privatpraxis sah ich mehrmal fieberlose, hartnäckige, Gefahr drohende Congestionen des Blutes, gegen die obern Organe des Körpers auf die innere Anwendung der Sabina *) und noch öfter auf das Extr. aloës aq. schnell weichen.

Bei der gichtischen Augapfelentzündung, so wie überhaupt bei jeder Entzündung des Auges mit Arthritis des Gesammtorganismus, fand ich die gewöhnlichen sogenannten Antarthritica, das Gummi quajac., das Extr. acon., die Flor. sulf., das Sulf. aur. ant., die Spiefsglanzseife u. s. w. in sehr vie-

*) Ueber die Wirksamkeit der Sabina bei der Gicht, bei Stockungen im Blutgefäfssysteme und ähnlichen Krankheiten. Horn's Archiv für medic. Erfahrung, 1824. Juli, August, S. 13.

len Fällen von schädlicher Wirkung. Alle diese und derlei stark erregenden schweifstreibenden Mittel scheinen, besonders in Vereinigung mehrerer, vorzüglich bei vorherrschender Irritabilität des Körpers, ein wahres Gift für das Auge; sie verstärken seine Entzündung, und sind im Stande, die bereits gedämpfte Flamme derselben von neuem anzufachen. Eben so schädlich sind unter den eben angegebenen Verhältnissen die Schwefelbäder, welche der Schmerzen wegen nicht selten angerathen werden. Ich habe sowohl in Wien als in Prag mehrmal Gelegenheit gehabt, bei atonischer Gicht mit beginnendem Glaucome die das Sehvermögen schnell tödtende Wirkung der Mineralquellen von Baden und Teplitz zu beobachten. Selbst einfache, warme Wasserbäder, mit oder ohne mineralisches Kali, sind bei gereiztem Pulse, oder bei der Neigung zu Blutströmungen nach dem Kopfe gefährlich, obschon sie sonst bei Augenentzündungen mit gichtischem Allgemeinleiden sehr erspriefsliche Dienste leisten.

Das vom Doctor Jahn gegen Gicht empfohlene Decoct. Zittmanni *) habe ich zwar noch nicht angewendet, glaube aber, dafs es unter gewissen Verhältnissen wegen seiner, die Ab - und Ausscheidungsprocesse befördernden Kräfte von sehr guter Wirkung seyn müsse. Auch darüber mangeln mir bisher eigene Erfahrungen, ob der von Doctor Burdach in der Gicht dringend angerühmte Sublimat **) gegen derlei Anfälle im Auge eben so schnelle Hilfe leiste, wie in jenen anderer Organe.

In den meisten Fällen läfst sich von Seiten der Heilkunst, wenigstens bei dem jetzigen Standpuncte derselben, wenig oder gar nichts mehr leisten, wenn die gichtische Augapfelentzündung oder das Glaucom schon begonnen hat; aber viel, sehr viel kann auch jetzt schon der Arzt für das Heil derjenigen thun, deren Zutrauen ihm zu Theil geworden, wenn er, folgende Worte Hufeland's beherzigend, dem Uebel bei Zeiten vorbaut: „Die einzige Behandlung dieses Zeitpunctes (die Periode der Cessation der monatlichen Reinigung) und also die Verhütung

*) Horn's Archiv für medic. Erfahrung etc. Jahrgang 1827. November, December S. 978.

**) Hufelan's Journal 1830. März. S. 75.

grofser Uebel besteht darin, dafs man das Gleichgewicht wieder herstelle, die Vollblütigkeit vermindere, sie von edlen Theilen ableite, und das fehlende Secretionsorgan durch andere oder neue zu ersetzen suche. Dies geschieht am sichersten, wenn man bei allen, wo nicht ein hoher Schwächegrad es geradezu verbietet, alle sechs, ja bei vollsäftigen und an reichliche Menstruen gewöhnten, alle drei Monate ein mäfsiges Aderlafs veranstaltet; wenn man bei örtlichen Congestionen und Affectionen dazwischen alle acht Wochen noch mit zehn bis sechzehn Köpfen schröpfen läfst; eine Ableitung, die ich in diesem Zeitpuncte ganz vorzüglich wohlthätig gefunden habe, um das Capillarsystem zu befreien, welches nun so häufig der Sitz von Krankheit wird; und dabei eine nicht zu nahrhafte Diät führen, tägliche Bewegung machen, und alle vier Wochen vier bis sechs Tage lang ein kühlendes Abführungsmittel, am besten alle Morgen ein Glas von sechs bis zehn Uncen Sedlitzer Bitterwasser trinken läfst. Diese Blutentziehungen werden mit zunehmender Entfernung von der Periode der Cessation und der damit abnehmenden Vollblütigkeit auch immer seltener angestellt, so dafs bei manchen nach einem, bei manchen nach zwei bis drei Jahren sie ganz eingestellt werden" *).

Wie manches Glaucom, wie manche arthritische Augenentzündung käme gar nicht zum Vorschein, viel weniger zur Entwicklung, wenn ferner der Ordinarius des Hauses das schönste Organ des menschlichen Körpers, die herrlichste Blüthe des Gesammtorganismus, das Auge nämlich, an das man gewöhnlich bei Construirung möglicher Krankheiten gar nicht denkt, im voraus berücksichtigend, seinen Pflegebefohlenen bei Zeiten eine den Unterleib in Ordnung bringende Mineralcur brauchen liefse. Diese Cur ist vorzüglich dann von dringender Nothwendigkeit, wenn eine venöse Vollblütigkeit, eine gichtische Anlage im Körper sich offenbart; wenn die einer solchen Körperconstitution eigenthümlichen Stuhlverstopfungen und Congestionen eintreten; die climacterischen Jahre bereits im Anzuge sind; das Individuum eine braune oder dunkelgefärbte Regenbogenhaut hat; oder schon an rheumatischen, an gichtischen Beschwerden

*) Hufeland's Journal der practischen Heilkunde 1818. Jäner. Die drei Heroën der Heilkunst. S. 14.

leidet u. s. w. Ich trage in mir die lebendige Ueberzeugung, dafs durch diese ophthalmiatrische Sorgfalt der Aerzte, verbunden mit einer gehörigen, der Gichtentwicklung widerstrebenden Diät und Lebensart, viel Unglück vermieden, und Tausende sehend erhalten werden könnten; welche ohne diese Vorbauungscur ihr Leben im Elende der Blindheit vertrauern müssen. Wie schön offenbart sich auch hier die Augenheilkunde in den Händen der practischen Aerzte als eine reiche Segensquelle für die Menschheit!!

Die dritte Heilanzeige beim beginnenden Glaucom oder der gichtischen Augapfelentzündung besteht darin, den krankhaften Procefs vom Auge auf einen minder edlen Theil, wo möglich, abzuleiten. In dieser Hinsicht lassen wir auf jeden Oberarm ein grofses Fontanell setzen, und bis ins hohe Alter tragen; in den Nacken ein Haarseil ziehen, oder zwischen die Schulterblätter, nach Umständen auf den Scheitel des Kopfes, ein grofses Geschwür durch Kunst erregen, und in steter starker Eiterung erhalten; oder die Brechweinsteinsalbe in die Gegend der Wirbelsäule einreiben. Senfpflaster um die Gelenke, oder auf die Waden, und reizende Fufsbäder, im Falle sie dem Patienten keine Congestionen verursachen, sind ebenfalls gute Ableitungsmittel, und in jenen Fällen unentbehrlich, wenn der Verdacht einer gichtischen Metastase Statt findet.

Die vierte Heilanzeige erheischt die Hebung der so äufserst gefährlichen Kopfschmerzen, mit deren jedesmaligen Anfällen die glaucomatöse Entmischung des Auges zunimmt. Durch die Anlegung von blofs einigen Blutegeln um die Augengegend wird der Andrang des Blutes vermehrt; die Anlegung vieler schafft zwar in manchen Fällen zeitweilige und grofse Erleichterung der Schmerzen, steigert aber die Krankheit, die Erschlaffung des venösen Gefäfssystemes im Auge. Blutentleerungen sind daher bei Glaucomen eine äufserst bedenkliche Sache, und nur mit sehr grofser Vorsicht und der sorgfältigsten Umsicht bei offenbar synochösem Character der Schmerzen anzuwenden. Die Blutentziehungen geschehen am besten durch Blutegel hinter dem Ohre, oder durch blutige Schröpfköpfe unterhalb des Nackens, im Falle man mit der Blutentleerung einen starken ableitenden Hautreiz verbinden will. Ein bis zwei Gran Opium oder ein

Viertheil Gran essigsaueres Morphium, das Oleum cajeput, oder das Oleum herbae sabinae aeth. mit Mohnöl gemengt an die schmerzhaften Stellen eingerieben, leisteten uns sehr oft die ersprieſslichsten Dienste; auch fanden wir die von Weller angegebene Mischung von heilsamer Wirkung.

Die angegebene Methode der Heilung modificirt sich nach der Individualität des Patienten, wovon folgende gichtische Augapfelentzündung ein Beispiel liefert, welche sich überdies durch Expansion der Iris auszeichnete.

A. S., ein 39jähriges, hageres Stubenmädchen, blafs vom Gesichte, und die Spuren früherer Leiden in den Zügen tragend, wurde seit Jahren oft und viel von chronischer Gicht heimgesucht, welche sich schon die verschiedensten Regionen des Körpers zum Sitz ihrer Anfälle zugeeignet hatte, und mit einem längst verjährten Leiden des Unterleibs, das in Atonie und passiver Congestion im venösen Systeme daselbst begründet ist, im innigsten Causalnexus steht. Vor einem Jahre entwickelte sich während einem Gichtanfalle, bei welchem diesmal besonders der Kopf afficirt war, nach und nach in ihrem linken Auge eine heftige, äufserst schmerzhafte Entzündung. Die Folge davon war, trotz langer ärztlicher Behandlung, Ablagerung des Gichtstoffes, und vollkommene, unheilbare Erblindung auf diesem Auge. Im Herbste des folgenden Jahres begannen nach einer leichten Verkühlung gichtische Schmerzen in der rechten Hälfte des Kopfes festen Sitz zu fassen, und alsobald das rechte, vor dem noch gesunde Auge der Unglücklichen in ihr Bereich zu ziehen. Gerade so, wie ein Jahr früher im linken, entwickelte sich nun in diesem ein Entzündungsprocefs unter heftigen, tief im Auge und seiner Umgebung wüthenden Schmerzen; bei grofser Lichtscheue und unter Lichterscheinungen. In einer furchtbaren Angst, die Schlaf und Ruhe verscheuchte, lebte Patientin der wahrscheinlichen völligen Erblindung entgegen. Ein gerufener Arzt bezweckte, nach mehrtägiger Behandlung, Linderung der Schmerzen; aber mit dem Nachlasse dieser hatte auch ihr Gesicht abgenommen; sie sah alles äufserst undeutlich, wie im dichtesten Nebel. Endlich eilte sie der Klinik zu, die mögliche Hilfe von ihr erwartend.

Wir fanden bei der Untersuchung folgende Krankheits-

erscheinungen: ziehende, reifsende, unstäte Schmerzen in der rechten Kopfhälfte bis über den Nacken herab und das Schultergelenk dieser Seite, die aber viel geringer sind, als vor einigen Tagen; der Unterleib voll, gespannt, die Lebergegend sehr resistirend, bei starker Berührung im ganzen Umfange stumpf schmerzend; eben so die Milzgegend; habituelle Trägheit des Stuhls; die Haut weich, schlaff; der Puls klein, härtlich, frequenter; des Abends gröfstentheils allgemeine, leichte Schauer. Im rechten Auge die Scleroticalbindehaut von einzelnen rothen Gefäfsen durchzogen, welche sich nahe am Hornhautrande bis ins Feinste zertheilen, und einen unvollkommenen, blassen, schmalen Gefäfskranz um sie bilden, unter welchem an einigen Stellen die Sclerotica blafs-rosenroth durchschimmert; zwischen diesem Gefäfskranze aber und den Seitenrändern der Cornea liegt sehr schmal ein bläulich weifslicher, nach den Hornhauträndern gekrümmter Streif, wie ein unvollkommener Ring; die Cornea ist auf ihrer äufsern Fläche matt glänzend, nicht vollkommen klar; die hellbraune Iris alienirt, starr; die Pupille klein, rauchicht (später grünlich-grau) getrübt. Nebstdem sind Lichtscheue, Lichtentwicklungen, Thränenfluſs vorhanden; öfters des Tages stechend-reifsende Schmerzen, die das Auge durchzucken; das Sehvermögen ist so beeinträchtiget, dafs Patientin nur die gröfseren Gegenstände, und auch diese wie in einem dichten Nebel wahrnimmt. Das linke Auge ist durch einen grünen Staar, der bis zur hintern Fläche der Hornhaut sammt der mifsfärbigen Iris vorgedrängt ist, seit einem Jahre vollkommen erblindet.

Zwei Hauptindicationen waren es, die uns im Heilplane dieser äufserst gefährlichen Augenkrankheit leiteten.

Vor allem mufste es unser Streben seyn, den Entzündungsprocefs im Auge, besonders in der Iris und den tieferen Gebilden so schnell wie möglich auszulöschen, um der Verdunklung der Glashaut vorzubeugen, oder diesem vielleicht schon begonnenen Processe Einhalt zu thun; wobei aber immer der specifische Character dieser Entzündung und ihre allgemeine Ursache besonders berücksichtiget werden mufste. Tilgung der im Organismus tief vergrabenen Wurzel der Arthritis, und somit Tilgung der die Glaucombildung begünstigenden Ursache auch nach gehobener Entzündung, d. i. die Bekämpfung des

Unterleibsleidens war sodann der zweite Hauptzweck unserer Therapie.

Die erste Hauptabsicht erreichten wir durch ableitende und durch Haut-Darm- und die Function des lymphatischen Systems bethätigende Mittel, in Verbindung mit Specificis. Wir liefsen ein warmes Verhalten beobachten, gaben anfangs den Tart. tart., Liquor. Minder., Tart. stibiat. refr. dosi in einem Inf. stip. dulcam., Calomel; örtlich: warme Kräuterkissen, das Ung. hydr. cin. mit Extr. bellad. in die Augenbraungegend gerieben, Vesicantien in Nacken und hinter die Ohren; später liefsen wir nebst diesen Mitteln auch die Tinct. sem. colchic. tropfenweise nehmen, setzten das Extr. aconiti zu, und träufelten einigemal die Lösung des Extr. bellad. in das Auge. Es war unter dieser Behandlung ein Zeitraum von fast vier Monaten erforderlich, um die Schmerzanfälle, die besonders bei regnerischer und stürmischer Witterung häufige Recidiven machten, und um die Entzündungsphänomene im Auge gänzlich auszulöschen. Die Röthe in der Conj. und Sclerot. verschwand, die Cornea wurde rein und klar, die Iris beweglich, die Pupille erweiterte sich, wurde rein, liefs aber im Grunde der hintern Kammer noch immer einen grünlichen Schimmer erkennen. Das Sehen besserte sich im gleichen Verhältnisse.

Um der zweiten Hauptindication Genüge zu leisten, um nämlich auf die Unterleibsstockungen und gegen die Atonie im Pfortadersysteme zu wirken, ohne jedoch diesen ohnehin so geschwächten Körper durch reine Solventia noch mehr zu schwächen, liefsen wir bei beginnendem Frühjahre, unter Bewegung im Grünen, die Franzensquelle von Eger gebrauchen, anfangs jeden Morgen einen kleinen, später einen grofsen Krug, und setzten dabei alle andere Mittel bei Seite. Unter dem Gebrauche dieses Mineralwassers befand sich Patientin äufserst wohl; ihre gichtischen Schmerzanfälle blieben ganz aus; ihr Sehvermögen nahm an Kraft und Deutlichkeit immer mehr zu; sie gewann ein lebhaftes, gesundes Aussehen, und ein heiteres, ruhiges Gemüth. Sie wurde hierauf in sehr gebessertem Zustande entlassen, und erfreut sich, jetzt noch nach drei Jahren, ihres Sehvermögens, wovon ich mich vor einigen Tagen selbst überzeugt habe. Der Staar in dem linken Auge dieser nun sehr wohlgenähr-

ten Person ist jetzt ganz gelb, und die Iris erscheint als ein schmutzig-graues aber niedliches Netz, etwa wie ein dichtes Spinnengewebe, durch welches die gelbe Cataracta ganz deutlich durchschimmert.

2. Gichtische Regenbogenhautentzündung. — *Iritis arthritica.*

Weniger trostlos, obschon doch sehr gefährlich, sahen wir jene gichtische Entzündung verlaufen, welche nicht, wie die vorhergehende, den ganzen Augapfel, sondern nur einige Gebilde desselben, vorzüglich die Regenbogenhaut, befällt, und daher gichtische Regenbogenhautentzündung genannt wird.

Sie kam auf der Klinik nur viermal vor.

Den Schmerz, und die meisten der äufsern Entzündungsphänomene in der Sclerot. und Conj. fanden wir wie bei der anfangenden allgemeinen Augapfelentzündung; im Uebrigen nahm sie aber mehr den Gang der idiopathischen Iritis mit arteriellem Character, wie aus den beigefügten Krankheitsgeschichten erhellet.

Die Erfahrung lehrt, dafs diese Ophthalmie auch die vorbereitenden und Gelegenheits-Ursachen mit der allgemeinen gichtischen Augapfelentzündung gemein hat, dafs sie sich aber meistens secundär aus einer vorhergehenden rheumatischen Ophthalmie entwickelt, und gewöhnlich nur hagere, reizbare Individuen ergreift.

In Hinsicht der Heilung befolgten wir folgende Regeln:

1. Wir suchten zuerst alle jene Einflüsse vom Patienten sorgfältigst zu entfernen, welche die Krankheit veranlafst hatten, dieselbe unterhalten oder verschlimmern konnten.

2. Das vorhandene Fieber oder sonstige Allgemeinleiden behandelten wir nach seinem Character, mit Rücksichtsnahme auf die der Krankheit eigenthümliche Stuhlverhaltung. Gewöhnlich war das Fieber gleichartiger Natur, dem leichte Sudorifera mit antiphlogistischen Abführungsmitteln am besten zusagten. Die sogenannten Antiarthritica wurden bei diesen empfindlichen Individuen um desto sorgfältiger vermieden, da ihr selbst fieberloser Gesammtorganismus äufserst leicht zu febrilischen Be-

wegungen aufgeregt werden kann, wobei die Ophthalmie sich immer ungemein verschlimmert.

3. Eine unserer ersten Bemühungen ging dahin, die Schmerzanfälle zu heben, welche für das Sehvermögen jedesmal von so grofsem Nachtheile sind. Die von Blutcongestionen, oder von krankhaft gesteigerter arterieller Thätigkeit verursachten Kopfschmerzen hoben wir durch Blutegel um das Auge; die nervösen Anfälle durch Einreibung von Opium mittelst des Speichels, oder von Ol. cajep., von der Tinct. stram., von Acetas morphii in Mandelöl aufgelöst, oder durch Einreibung der Salbe aus Ung. neapol. cum opio et extr. bellad., oder des Linim. volat. mit Laud. liq. Syd. und Oleo sabinae; durch das Tragen eines Käppchens von Pelz, von Wachstaffet, von Flanell.

4. Die Entzündung im Auge trachteten wir durch ableitende Mittel zu tilgen, z. B. durch reizende Fufsbäder, durch Einreiben der Brechweinsteinsalbe in die Gegend der Wirbelsäule, durch künstliche Geschwüre im Nacken u. s. w. Bei sehr gereiztem Zustande desselben mit heftigen Schmerzen legten wir Blutegel um das Auge. War dies nicht der Fall, so wurde aufser trockener Wärme unmittelbar auf dasselbe nichts angewendet.

5. Die während der Entzündung durch ausgeschwitzte lymphatische Fäden geschlossene Pupille wenigstens zum Theil wieder zu eröffnen, war unsere nächste Sorge. Defswegen suchten wir, so zeitig als möglich, durch Mercurialsalben die Thätigkeit der resorbirenden Gefäfse zu steigern, und durch Einträufeln des im Wasser aufgelösten Extr. bellad. die Contraction der Iris zu befördern, um auf diese Art eine Lostrennung des Pupillarrandes von dem anhängenden Gewebe zu bewerkstelligen.

6. Endlich wirkten wir gegen die arthritische Anlage im Gesammtorganismus nach der bei der allgemeinen gichtischen Augapfelentzündung angegebenen Methode mit Berücksichtigung der Individualität.

K. L. war ein hagerer, sehr empfindlicher Mann von 49 Jahren, der sich verkältet hatte. Obschon keine arthritische Cachexie, sondern nur eine starke Anlage dazu vorhanden

war, sprach sich dennoch der gichtische Character deutlich in dem leidenden Auge aus, wie denn jedes Krankheitsbild im Auge seine Farben immer vom Allgemeinleiden entlehnt.

Ein feiner, rother Gefäfskranz in der Sclerot., und ein gröber gewebter in der Conj. derselben lief rings um die Hornhaut, und verlor sich wie verwaschen gegen die Peripherie des Bulbus. Von der Cornea schied ihn ein sehr schmaler, weifsbläulicher Ring *). Die blaue Regenbogenhaut war grünlich, entfärbt, unbeweglich; die Pupille sehr eng; das Sehvermögen bei reiner Hornhaut und Pupille beschränkt. Der Schmerz, über welchen dieser Kranke klagte, war theils fixirt in allen das Auge umgebenden Knochen, theils herumirrend, reifsend, stechend, weit verbreitet, und trat bei Tag und Nacht, in kürzeren oder längeren Zwischenräumen, zu ganz unbestimmten Zeiten ein, obschon er nächtlicher Weile stärker war. Das Auge zeigte sich ununterbrochen, und ohne abendliche Exacerbation lichtscheu, empfindlich, und flofs leicht von Thränen über. Der ganze Körper war von leichten Fieberbewegungen ergriffen.

Zum Anschiefsen von lymphatischen Fäden, wodurch diese Entzündung dem Sehvermögen durch Verschliefsung der Pupille Gefahr droht, kam es bei dem gegenwärtigen Patienten nicht. Dieser nahen Gefahr wurde begegnet, da es gelang, die nervösen Schmerzen durch die örtlich angewandten eben angegebenen Mittel bald zu heben, und dem Kranken bei einem zweckmäfsigen Verhalten nebst gehörig geordneter Diät die innerlich gereichten gelind-diaphoretischen Arzneien sehr gut zusagten. Aufs Auge wurde blofs eine lauwarme Leinwand gelegt, ein Vesic. perp. auf den Zitzenfortsatz gesetzt, und später eine Einreibung der Autenrieth'schen Salbe an die Wirbelsäule gemacht.

Die zweite gichtische Regenbogenhautentzündung hatte sich aus einer bereits verschwundenen rheumatischen Scleritis bei einer 36jährigen, sehr reizbaren Wäscherin, K. A., entwickelt, welche in ihrer feuchten kalten Wohnung schon mehr-

*) Beer's Leitfaden I. Band II. Tafel 5. Bild. — Weller's Handbuch. IV. Tafel, 4. Figur.

mal an Gicht gelitten hatte. Diese äufserst gefährliche Ophthalmie wurde unter den eben angegebenen characteristischen Symptomen von sehr heftigen nächtlichen Schmerzanfällen begleitet, und hatte das Sehvermögen am linken Auge fast gänzlich aufgehoben.

Wiederholte örtliche Blutentziehungen, Hautreize, ja selbst die Einreibung der Autenrieth'schen Salbe im Nacken, nebst örtlicher Anwendung der trockenen Wärme und des Mercurs vermochten die bereits begonnene Ausschwitzung plastischer Lymphe, welche die ohnehin sehr verengerte und winklichte Pupille gänzlich zu schliefsen drohte, nur zum Theil zu verhüten. Nachdem das fieberhafte Allgemeinleiden durch den innern Gebrauch diaphoretischer Mittel, des Hollunderaufgusses mit Spir. Mind. und Tart. emet. in gebrochener Gabe, unter fortwährender Berücksichtigung der habituell trägen Stuhlausleerungen, beseitigt worden war: brachte eine in die Umgebung des Auges dreimal des Tages vorgenommene Einreibung der weifsen Präcipitatsalbe mit Extr. hyosc., durch angeregte Aufsaugung und theilweise Losreifsung der, die Pupille füllenden, lymphatischen Fäden, baldige Hilfe.

Beiden Kranken wurden beim Austritte die diätetischen Verhaltungsregeln, welche besonders den Herd der Gicht, den Unterleib, das Haut-System, normale Transpiration, gehörige Verdauung und Darmentleerung berücksichtigten, ans Herz gelegt, um bei ungestörter Harmonie der Functionen, so viel wie möglich, zu verhüten, dafs der glimmende Gichtfunke nicht wieder in neuer Flamme weder am Auge noch an andern Organen ausbreche.

A. R., eine Wittwe, 37 Jahre alt, von zarter Körperconstitution und sanguinischem Temperamente, litt seit ihrem fünfzehnten bis in ihr neunzehntes Jahr ohne ihr bekannte Ursache, beinahe alle vier Wochen, an einem Gesichtsrothlauf, der jedesmal nach drei Tagen von selbst wieder verschwand. Erst in ihrem 22. Jahre begann ihre Menstruation, nachdem sich eine allgemeine Hautwassersucht entwickelt hatte, die durch ärztliche Hilfe gehoben wurde. Die im hohen Grade hysterische Kranke, an der sich keine Spur von Gicht je gezeigt hatte, wurde vor sechs Wochen von einem rheumatischen Fieber

ergriffen, wozu sich bald eine, wie es scheint rheumatische, Entzündung des rechten Auges gesellt haben soll.

Wir fanden eine ausgesprochene gichtische Iritis; die Sclerot. bis über die Hälfte gegen die Peripherie und rings um die Hornhaut rosenroth, zwischen dieser Röthe und der Hornhaut einen schmalen, weifsbläulichen Ring; die Cornea in ihrem ganzen Umfange trübe; die blaue Iris starr, grünlich entfärbt; die Pupille sehr verengert, winklicht, graulich durch angeschossene Lymphe; das Auge thränend, sehr lichtscheu. Die Kranke sah alle Gegenstände wie in den dichtesten Nebel gehüllt, und klagte über einen heftigen, reifsenden, schneidenden Schmerz im Auge, der in der Augenbraungegend fest safs, und sich von Zeit zu Zeit nach aufwärts bis in die Scheitelgegend, nach abwärts gegen den Unterkiefer hin erstreckte, und sie besonders in der Nacht peinigte. Ohne Appetit war ihr Geschmack fade, schleimicht, die Zunge weifslich belegt; der Durst vermehrt; der Stuhl verstopft; die Hautwärme erhöht; der Puls sehr beschleuniget und zusammengezogen.

Als nach zehn Tagen die allgemeinen und örtlichen krankhaften Erscheinungen durch gelind eröffnende und leichte schweifstreibende Mittel, durch Opiateinreibungen, durch Kräutersäckchen und Vesicantien, Einreibungen der Brechweinsteinsalbe zum Theil verschwunden waren: traten unter Verschlimmerung des Augenleidens Schwindel, Zusammenschnürungen des Halses, fadenförmiger Puls u. dgl. allgemeine spasmodische Zufälle ein, welche dem mehrtägigen Gebrauche des Spir. c. c. succ. wichen, aber einer grofsen allgemeinen Schwäche, die mit ohnmachtähnlichen Anfällen begann, Platz machten. Ein schwaches Infus. ferv. cort. peruv. mit Spir. c. c. succ. vertrug die Patientin, ungeachtet ihrer Appetitlosigkeit, sehr gut.

Nun entwickelte sich ein Augencatarrh mit sehr hoch gesteigerter Lichtscheue, welche in einen heftigen Blepharospasmus überging. Auf die Anwendung der Tinct. galbani nach Kopp's Methode schwand dies lästige Symptom in einigen Tagen.

Statt des Infus. wurde bei besserer Verdauung ein Decoct. cort. peruv. mit Spir. c. c. succ. verordnet, welches sowohl in Hinsicht des Auges als des Allgemeinleidens sehr ersprieſsliche Dienste leistete. Patientin fühlte sich viel wohler, der rosen-

rothe Gefäfskranz um die Hornhaut war sehr blafs geworden, der bläuliche Ring ganz verschwunden, die Hornhaut noch trübe. Das graue lymphatische Concrement in der Pupille hatte eine etwas gelbliche Farbe angenommen; Patientin sah die Gegenstände alle sehr trübe und verkleinert, die ihr vorgehaltene Hand erschien ihr fast anderthalb Zoll kürzer.

Nachdem den 16. Februar alle Entzündungsphänomene bei noch trüber Hornhaut und Pupillensperre verschwunden waren, wurde die rothe Präcipitatsalbe mit Extr. hyosc., später mit Extr. bellad. angeordnet, worauf die Hornhaut sich aufzuhellen anfing, die Pupille zwar in ihrem vorigen Zustande blieb, die Patientin aber die Gegenstände wieder in ihrer natürlichen Gröfse sah.

Den 10. März schienen sich einige lymphatische Fäden vom Pupillarrande getrennt zu haben, und das Sehen war in der Nähe und Ferne besser.

Den 13. März sah sie einen zwei Schritte von ihr stehenden Menschen doppelt; den scheinbaren etwas höher.

Den 17. März wurde das andere linke Auge von catarrhalischen Symptomen ergriffen, welche den 19. März wieder schwanden. Das Doppeltsehen des rechten Auges dauerte fort; das Sehen war deutlicher, und die Pupille weniger verengert. Das Allgemeinbefinden hatte sich seit dem Gebrauche des Decoct. cort. peruv. sehr vortheilhaft geändert, das Aussehen der Kranken war viel besser, ihre Gemüthsstimmung heiterer, sie fühlte sich viel kräftiger, verdaute und schlief gut. Von der Hysterie zeigte sich keine Spur.

Den 21. März. Das lymphatische Concrement in der Pupille erschien etwas kleiner und blässer, die Pupille etwas weniger verengert, das Sehvermögen besser. Nahe Gegenstände sah die Kranke einfach, entferntere doppelt, doch so, dafs sie im Verhältnisse der gröfsern oder geringern Entfernung vom Auge mehrere Ellen von einander abzustehen schienen.

27. März. Die Trübung der Hornhaut war verschwunden, doch hatte die Cornea ein mattes Aussehen, und ihren natürlichen Glanz noch nicht erlangt; das Sehen war noch nicht rein, sondern die Gegenstände erschienen ihr wie in einen leichten Nebel gehüllt.

Den 7. April wurde sie in demselben Zustande auf ihr dringendes Verlangen aus der Klinik entlassen. Ein Jahr später hatte ich Gelegenheit, die Patientin wieder zu sehen. Sie sah vollkommen, war aber, seitdem wieder in mifsliche Verhältnisse gesetzt, an gichtischen Schmerzen in Gelenken beider Hände krank gewesen; eine Erscheinung, die bemerkenswerth ist, weil sie lange vor ihrem Eintritte durch die Art der eben erwähnten Augenentzündung angekündigt worden war, und einen recht auffallenden Beweis liefert, dafs nicht blofs der Geist und das Gemüth des Menschen aus dem Auge leuchtet, sondern dafs auch seine physischen Krankheitsanlagen sich in demselben Organe abspiegeln. Welch ein wichtiger Vortheil für die gesammte Praxis! —

D. D., eine 40jährige, robuste, gut genährte Taglöhnerin kam mit allen Erscheinungen der Iritis arthritica auf beiden Augen, nach sechswöchentlicher Vernachlässigung des Uebels, auf die Schule. In den beiden winklich verzogenen Pupillen hatten sich weifslich-graue lymphatische Fäden gebildet; das Sehvermögen auf dem rechten Auge war fast völlig aufgehoben; auf dem linken Auge sah sie alles wie im dichtesten Nebel. Ueberdiefs safsen an der hintern Fläche der Cornea beider Augen eine Menge grau röthlicher, kleiner Puncte, die, besonders im rechten Auge, die Cornea trübten. Oertliche Blutentziehungen, antiphlogistische Eccoprotica, der innerliche Gebrauch des Pulvis Plummeri mit Extr. acon., Vesic. im Nacken und hinter den Ohren, die Einreibung des Ung. hydrarg. cin. mit Opium, öfters wiederholte Einträuflung einer Lösung des Extr. bellad. in destillirtem Wasser bezweckten nach zehnwöchentlicher Behandlung vollkommene Heilung beider Augen.

Complicationen der gichtischen Augenentzündung.

Gichtisch-rheumatische Augenentzündung. — *Ophthalmia arthritico-rheumatica.*

Von fünf damit Behafteten wurden vier geheilt und ein Patient wurde übersetzt.

Ein derlei Augenkranker kam ambulatorisch vor.

Drei von diesen sechs Kranken hatten in ihrer Kindheit an Scropheln gelitten. Bei allen offenbarte sich nebst den characteristischen Symptomen der rheumatischen Augenentzündung auch jene der gichtischen Iritis.

In einem Falle zeigte sich nebst dem noch ein Hypopium; eine Krankheitsgeschichte, welche angeführt zu werden verdient.

Der Kranke, N. B., ein Mann von 28 Jahren, der einst an Scropheln gelitten, hatte sich bei seiner Anlage zur Gicht durch Verkältung eine rheumatische Entzündung des linken Auges zugezogen. Bald darauf entstand eine Pustel in der Hornhaut, deren Aufbruch nach aufsen durch den unzweckmäfsigen Gebrauch von styptischen Mitteln verhindert, und die Entzündung auf einen noch höhern Grad gesteigert worden war. Bei der Aufnahme des Patienten auf die ophthalmiatrische Klinik hatte sich der zwischen den Blättern der Hornhaut angesammelte Eiter schon in sehr grofser Menge in die vordere Augenkammer entleert; die Pupille war verengert, etwas winklicht, doch ohne wahrnehmbares lymphatisches Exsudat; die Regenbogenhaut stellenweise entfärbt; durch das der rheumatischen Augenentzündung eigenthümliche Blutgefäfsnetz der Bindehaut erschien die darunter liegende Sclerotica rosenroth; diese Röthe war durch einen nur der Gicht eigenen vollständigen bläulich-weifsen Ring von der Hornhaut getrennt. Die Schmerzanfälle in der Umgebung des Auges, besonders in der Stirne der leidenden Seite gegen die Nasenwurzel hin, kehrten täglich, vorzüglich Abends, zurück, und liefsen des Morgens bedeutend nach. Der ganze Organismus war von leichten Fieberbewegungen ergriffen.

Nebst der in Anwendung gebrachten gelind diaphoretischen und ableitenden Methode suchten wir die nächtlichen Schmerzanfälle durch Opiateinreibungen in die Gegend des Auges zu beseitigen, welches auch nach der zweiten Einreibung vollkommen gelang. Nachdem die Entzündungsphänomene zum Theil zurückgetreten waren, wurde die Resorption des in die vordere Augenkammer ergossenen Eiters durch den innerlichen Gebrauch der Tinct. polyg. senegae, und das Schliefsen des Eitergeschwüres in der Hornhaut mittelst der innerlich gebrauchten Abkochung der China beschleuniget: so dafs am sechzehnten Tage nach der Aufnahme des Kranken von dem in die vordere

Augenkammer ergossenen Eiter gar nichts, und auf der Hornhaut nur noch eine kleine Narbe, von einer geringen Macula umgeben, zurückgeblieben war, welche Narbe ihrer günstigen Lage wegen das Sehvermögen des Patienten nicht im geringsten hinderte. Selbst die maculöse Hornhautverdunklung war bei dem Gebrauche einer schwachen Präcipitatsalbe bis zur Entlassung des Kranken am 27. Tage nach seiner Aufnahme gröfstentheils schon verschwunden.

VII.

Syphilitische Regenbogenhautentzündung. — *Iritis syphilitica.*

Obschon diese Krankheitsform in ihren Erscheinungen der arthritischen Regenbogenhautentzündung sehr ähnlich ist, so hat sie doch auch manche Eigenthümlichkeit, wodurch sie sich von ihr deutlich unterscheidet. Wir sahen dies bei den sieben ambulatorischen, und den vier und zwanzig stabilen mit syphilitischer Iritis behafteten Kranken. Sie verliefsen alle geheilt die Klinik, mit Ausnahme von fünf Individuen, welche zu Ende des Curses auf die Abtheilungen des Spitals übersetzt wurden.

Bei allen diesen Patienten war, wie bei der gichtischen Iritis, ein feiner, rother Gefäfskranz in der Sclerotica zu sehen, der dicht an der Hornhaut, und rings um dieselbe in ziemlicher Breite lief, doch ohne eine Spur von dem gichtischen, schmalen, weifsbläulichen Ringe zu zeigen, wodurch sich, wie bekannt, die gichtische Form auszeichnet; bei vielen, wo die Krankheit länger angehalten hatte, war ein ähnlicher, aber gröberer Gefäfskranz auch in der Bindehaut an der nämlichen Stelle. Die Hornhaut zeigte sich matt, schmutzig trübe, entweder durchaus, oder, was häufiger beobachtet wurde, nur stellenweise, vorzüglich an ihrem untern Segmente; blofs in zwei Fällen schien sie ganz normal zu seyn. Der eigentliche Grund und Boden, welchem die syphilitische Entzündung entkeimte, war

das seröse Gebilde der Regenbogenhaut; diese zeigte sich überall, mit Ausnahme eines einzigen Falles, entweder durchaus, oder seltener blofs stellenweise, wie bei der gichtischen Iritis, entfärbt, manchmal etwas gegen die Hornhaut gedrängt, starr, oder, im Anfange der Krankheit, nur sehr wenig beweglich. Bei sechs Patienten waren offenbare Substanzwucherungen, Condylome der Iris, in der Form höckerichter, bräunlicher, röthlicher oder gelblichgrauer Knötchen zugegen *). Die Pupille erschien meistens wie bei der gichtischen Form verengert, trübe, mehr oder weniger winklicht, jedoch nur in einigen Fällen etwas nach oben und innen aus ihrer Lage getreten; bei einem Patienten war das Sehloch sogar nach aufsen und oben gestellt; bei einem bildete die Pupille nach oben und innen nur einen starken runden Winkel. **) Bei einem andern war der ebenfalls starke Winkel nach oben und aufsen gerichtet; mehrmal wurde die Pupille sehr erweitert, dabei rauchicht, und durch partielle Adhäsionen der hintern Wand der Iris in mannigfaltige Formen verzerrt, verzogen wahrgenommen; bei einem Patienten war die Pupille, die nach der Heilung wieder ganz normal wurde, sehr erweitert, und der Pupillarrand an sieben Stellen in Form von sieben Spitzen in das Sehloch hineingezogen; bei einem andern nahm das Sehloch im Anfange der Cur fast jeden Tag eine andere Gestalt an. Bei allen insgesammt war das Sehvermögen, wie bei der gichtischen Iritis, sehr beschränkt.

Alle Patienten, zwei ausgenommen, hatten den characteristischen, periodischen, bohrenden Schmerz in der Augenbraungegend, der die Nacht hindurch wüthet, und erst gegen den Morgen ganz aufhört; bei einigen Kranken mit rheumatischer Anlage war der fixe Knochenschmerz nicht so genau begränzt, sondern verbreitete sich, wie bei der gichtischen Form, mehr oder weniger auch über den Kopf. Diesem regelmäfsigen Schmerzanfalle, dem jedesmal eine Verminderung des Sehvermögens durch lymphatisches Exsudat in der Pupille folgte, ging gewöhnlich abendliche Exacerbation im Auge vorher; vermehrte Empfindlichkeit, Lichtscheue, Thränenflufs u. s. w. auch bei

*) Beer's Leitfaden. I. Bd. II. Tafel, 4. Bild. Weller's Handbuch. IV. Tafel. 6. Figur.

**) Wie jener in Weller's Handbuche. IV. Tafel. 7. Figur.

jenen, wo den Tag über das Auge kaum Spuren einer Entzündung zeigte. Einer der Patienten klagte nebst dem fixen Schmerze in der Augenbraungegend über Schmerzen in der Tiefe der Augenhöhle.

Diese Augenkrankheit verlief überall ohne fieberhaftes Allgemeinleiden.

In fünf Fällen waren offenbare Zeichen der allgemeinen Lustseuche vorhanden; bei mehreren der obigen Kranken fand sich aufser dem eingestandenen ehemaligen Harnröhren- oder Scheidentripper keine Spur von Syphilis. Gewöhnlich verschweigen dergleichen Augenkranke aus Scham ihre syphilitischen Krankheitsformen an den bedeckten Theilen des Körpers; doch sind die Symptome der syphilitischen Iritis so characteristisch, dafs ein nur etwas geübtes Auge wohl äufserst selten getäuscht werden, und der Arzt seinen Kranken durch Vorstellung der grofsen Gefahr zu erblinden, zu dem Geständnisse zwingen kann, das um so leichter erfolgt, da der Patient sein Geheimnifs durch sein verrätherisches Auge schon entdeckt sieht.

Oft sind bei gegenwärtiger Iritis syphilitica die Folgen der Ansteckung im übrigen Organismus schon lange scheinbar vorüber; davon nur ein Beispiel aus meiner Privatpraxis:

Ein Mann, 45 Jahre alt, von ziemlich starkem Körperbaue, litt seit einigen Tagen an einer Entzündung des linken Auges. Als ich von seinem Arzte zur ärztlichen Berathung gezogen wurde, zeigte sie sich mir als rein rheumatisch mit vagen halbseitigen Kopfschmerzen. Nach vier oder fünf Wochen neuerdings gerufen, fand ich die Form der Entzündung geändert; die Sclerotica leicht geröthet, mit einem dichteren Gefäfskranze um die Hornhaut; die letztere in ihrem obern Segmente schmutzig trübe, wie unreines oder angelaufenes Glas; die Iris am Pupillarrande etwas mifsfärbig; das verengerte Sehloch grau, wie rauchicht, das Sehvermögen sehr vermindert; dabei marterten den Patienten die heftigsten halbseitigen Kopfschmerzen, besonders in der Nacht, und raubten ihm den lang ersehnten Schlaf. Der Mann hatte allen Appetit verloren, war stark vom Fleische gefallen und blafs vom Gesichte. Patient gestand offen und frei, er habe vor zwölf oder dreizehn Jahren zwar an Syphilis gelitten, sei aber ärztlich behandelt und hergestellt

worden, und seit dieser Zeit in Folge seiner strengen Enthaltsamkeit stets vollkommen gesund gewesen. Dessen ungeachtet hielt ich die Natur seiner Augenkrankheit für syphilitisch. Sein Ordinarius war entgegengesetzter Meinung, behandelte das Uebel ferner noch durch vierzehn Tage als rheumatisch, und übergab mir dann den Kranken, welcher noch in demselben Krankheitszustande war. Ich liefs das Ung. neapol. cum opio an die Stirngegend einreiben, gab ihm Calomel mit Opium innerlich, und schon in wenigen Tagen trat Besserung, und in vierzehn Tagen vollkommene Heilung ein. Die Pupille wieder gehörig erweitert, schwarz von Farbe, offenbarte, ein sehr seltener Fall, nicht die geringste Spur einer Ausschwitzung plastischer Lymphe.

Wo die Iritis syphilitica primär auftrat, entstand sie auf unbedeutende Veranlassungen, z. B. nach einem leichten Luftzuge, starker Anstrengung des Auges u. s. w., oder der schädliche Einflufs war gar nicht beachtet worden.

Häufig erschien sie secundär, bei acht Individuen war sie aus der rheumatischen, bei einem aus einer gelinden traumatischen Ophthalmie entstanden; überhaupt war die rheumatische Complication nicht selten; doch mehrmal sahen wir die syphilitische Regenbogenhautentzündung in reiner Prägung verlaufen, ohne Antheil an dem zugleich gegenwärtigen rheumatischen Kopfschmerz oder rheumatischen Leiden anderer Organe des Körpers zu nehmen.

Bei der Cur ging unser erstes Bestreben dahin, die syphilitischen Schmerzanfälle zu heben, weil von dieser Seite her dem Sehvermögen die meiste Gefahr durch Pupillensperre droht, indem jeder Anfall mit Ausschwitzung plastischer Lymphe verbunden ist. Ungemein nützlich bewährten sich in dieser Beziehung die Einreibungen an die Augenbraungegend von Ung. neapol. cum opio, auf zwei Drachmen acht bis sechzehn Gran, oder Einreibungen von Calomel mit Opium āā gr. unum, wodurch die nächtlichen Schmerzen bald und sicher gehoben wurden. Hatte das Lymph-Exsudat in der verengerten Pupille bereits begonnen: so setzten wir den eben genannten Einreibungen auch das Extr. bellad. bei, um wo möglich die Contraction der Iris zu bewirken. Waren die Schmerzen aber complicirt,

rheumatisch-syphilitischer Natur, so mufsten zuvor Blutegel angelegt werden, wenn die Einreibungen ihren Zweck erreichen sollten. Waren die Schmerzanfälle gehoben, oder noch keine eingetreten: so wurde das Ung. neapol. allein, um der specifischen Entzündung durch ein specifisches Mittel auch örtlich entgegen zu wirken, viermal des Tages in der Quantität einer Erbse, an die Augenbraungegend eingerieben. Unmittelbar auf das Auge aufser der Beschattung desselben wurde nichts angewendet.

Die Hauptsache blieb immer die innere Behandlung, denn das Augenleiden war hier, wie überall, nur eine Aeufserung des im ganzen Organismus mehr oder weniger verborgenen Uebels. Nach der Beschaffenheit der Körperconstitution und den bekannten Regeln der speciellen Therapie wurde die Heilung entweder durch Calomel Morgens und Abends zu einem halben Gran mit oder ohne Opium, oder durch Sublimat bewirkt.

War die Entzündung nicht rein syphilitischer Natur, hatten sich Ophthalmien anderer Art damit verbunden: so wurde auf die Complication sorgfältige Rücksicht genommen; bei rheumatischer Complication z. B. verbanden wir leichte, diaphoretische Mittel mit dem Sublimate, dem ohnehin gelinde Transpiration und warmes Verhalten zusagt. War Stuhlverhaltung oder ein Gastricismus zugegen: so wurde zuvor ein Abführungsmittel verordnet, oder der gastrische Zustand gehoben.

Nach verschwundener Entzündung des Auges und bei etwaiger Pupillensperre trachteten wir, so zeitig als möglich, die Thätigkeit der resorbirenden Gefäfse auch örtlich durch die rothe Präcipitatsalbe zu erhöhen, und die Contraction der Regenbogenhaut durch die eingeträufelte Auflösung des Extr. bellad., fünf Gran auf zwei Drachmen Aq. destill., zu befördern, um eine Losreifsung der an dem Pupillarrande adhärirenden lymphatischen Fäden zu bewirken.

Ein 20jähriges Dienstmädchen torpiden Körperbaues, welche vor drei Viertel Jahren entbunden wurde, litt seit einem halben Jahre an weifsem Flufse. Vor sieben Tagen offenbarten sich rheumatische Entzündungsphänomene in beiden Augen, die zwar nach drei Tagen wieder schwanden, aber ein vermindertes Sehvermögen des rechten Auges zurückliefsen, zu dem sich jede Nacht ein bohrender, äufserst heftiger Knochenschmerz in der

rechten Augenbraungegend gesellte, worauf jedesmal das Sehen mehr abnahm.

Bei der Untersuchung fanden wir nebst geringer Lichtscheue einen feinen Blutgefäfskranz in der Conj. bulbi, und einen ähnlichen rosenrothen in der Sclerotica rings um die am untern Segmente matte, schmutzig trübe Hornhaut; die wie rauchicht aussehende Pupille ein wenig nach oben und innen verzogen unbeweglich, und fünf undeutliche Winkel bildend; am Pupillarrande zwei fleischrothe Condylomen von der Gröfse eines Hirsekornes; die Iris in Hinsicht ihrer Farbe der des gesunden linken Auges vollkommen gleich, und nicht im geringsten alienirt. Die Patientin sah mit dem kranken Auge wie durch einen dichten Nebel, fühlte sich aber übrigens vollkommen gesund.

Wir verordneten:

R. Merc. subl. corros. gr. quinque
Aeth. sulfur. scrupulum
Solutis adde
Pulv. succ. liquiritiae dr. semis
Terendo usque ad siccitatem
adde
Extr. liquirit. q. s. ut f. l. a. pill. Nro. triginta
Consp. pulvere liquiritiae.

S. mit dem Frühstücke und Nachtmahle eine Pille zu nehmen.

Zum Trank ein Decoct. rad. sarsap. mit Inf. stipit. dulcamarae.

R. Ung. neapol. drachmam
Opii puri gr. sex

M. exact. D. S. Salbe. Beim Beginnen des nächtlichen Schmerzes eine Haselnufs grofs davon an die Augenbraunen einzureiben. Auf das Auge selbst wurde nichts angewendet.

Den andern Tag erzählte die Kranke, der Schmerz habe sie in der Nacht aus dem Schlafe geweckt, sei aber auf die erste Einreibung sogleich gewichen. Er kehrte nie wieder. Die Condylome fanden wir etwas blässer, den zweiten Tag die Condylome noch blässer und kleiner, und die Pupille weniger eckicht; den sechsten Tag waren die ersteren sehr blafs und klein, die letztere zeigte sich normaler und nur zwei Winkel bildend.

Die Kranke war nun bis auf sechs Pillen des Tages gestiegen. Den siebenten Tag erschien der Gefäfskranz im Abnehmen; die Hornhaut und Pupille reiner, der obere Rand der Iris durch einen lymphatischen Faden an die Linsencapsel geheftet, von den Aftergebilden kaum eine Spur; Patientin sah deutlicher. Den eilften Tag zeigte sich um die Hornhaut blofs eine feine blasse Röthe in der Sclerotica; die Pupille rein, rund ohne Spur von Condylomen und lymphatischen Fäden. Den zwei und zwanzigsten Tag war die Heilung vollendet.

Ein Kutscher von 24 Jahren, sanguinischem Temperamente und rüstigem Baue, litt ungefähr vor zwei Monaten am venerischen Tripper, der bei ärztlicher Behandlung verschwand. Vor zehn Tagen auf einer Reise begriffen, bemerkte er eines Morgens, dafs er auf seinem linken Auge alle Gegenstände wie durch einen Nebel erblicke. In der darauf folgenden Nacht stellten sich in der linken Seite des Kopfes ziehende Schmerzen ein, besonders gegen die linke Seite der Stirne, und am dritten Tage röthete sich das Auge etwas; hiezu gesellten sich Lichtscheue und Thränenflufs. Von Tag zu Tag nahmen sämmtliche Symptome an Intensität zu, bis sich endlich am 23. Juni, an welchem Tage Patient die Hilfe der Schule ansprach, uns folgende Symptomengruppe darstellte:

In der Scleroticalbindehaut des linken Auges ein hochrother Gefäfskranz um die Cornea, durch welchen ein rosenrother Ring der angränzenden Sclerotica schimmert. Die Cornea selbst glänzend, rein, gegen ihren untern Rand aber auf Linienbreite durch sehr viele kleine eng aneinander liegende, grauröthliche Puncte getrübt; diese sitzen ganz deutlich auf der hintern Fläche der Hornhaut; die im Normalzustande blaue Iris grün, starr, an ihrer vordern Fläche mit vielen kleineren und gröfseren, röthlichen, erhabenen Puncten besetzt. Die Pupille grau getrübt, verengert, winklicht, nach innen und oben verzogen; geringer Thränenflufs, geringe Lichtscheue; das Sehen wie durch einen dichten Nebel. Nur selten stellen sich bohrende Schmerzen im Augenbraunbogen ein, welche die nächtliche Periode nicht immer beobachten.

Die Therapie war die angegebene antisyphilitische, nur mufsten wir das wahrscheinlich vorhandene lymphatische Exsudat

in der Pupille besonders berücksichtigen; deshalb setzten wir den Calomel-Pulvern das aus der Herb. digit. purpur. zu einem Viertheil Gran pro dosi, täglich zweimal, und dem Ung. neapol. das Extr. bellad. bei. Auch träufelten wir einmal einige Tropfen von einer Lösung aus fünf Gran Extr. bellad. in zwei Drachmen Aq. destill. ins kranke Auge, worauf sich die Pupille vollkommen erweiterte. Zur gänzlichen Aufhellung der Cornea an der hintern Fläche liefsen wir später eine starke Aq. Conr. mit vielem Laud. liq. Syd. gebrauchen. Nach zwanzigtägiger Behandlung verliefs der junge Mann vollkommen hergestellt die Anstalt.

Die Heilung fand sowohl bei den ambulatorischen als bei den stabilen Kranken im Allgemeinen keine grofsen Schwierigkeiten, und ging leicht und glücklich von Statten. Nur ein Mann, einer von den fünf Transferirten, mit Lues confirmata und furchtbaren syphilitischen Geschwüren an der Stirne, dessen Organismus vor der Augenentzündung schon im hohen Grade mit Mercur übersättiget, durchaus kein Quecksilberpräparat vertrug, verlor sein Sehvermögen auf beiden Augen, und ein Mädchen auf einem Auge. Bei dieser letzteren, einer 20jährigen Wollustdirne, die aus dem venerischen Curhause auf die Augenklinik transferirt wurde, nahm die Iritis syphilitica einen ganz eigenen, ungewöhnlichen Verlauf.

Die Kranke, von aufgedunsenem, schlaffem Körperbaue, klagte auch bei Tage über einen heftigen, stechend-reifsenden Schmerz im Auge und Kopfe, welcher in der Nacht wüthend wurde, und die Leidende fast zur Verzweiflung brachte. Die Augen waren sehr lichtscheu, thränten stark; die Conj. bulbi bildete ein Blutgefäfsnetz; die Regenbogenhaut beider Augen erschien grünlich, ganz starr; die Pupille verengert, oval verzogen, rauchicht; an der linken Iris zeigten sich zwei Condylome. Am Boden der vorderen Augenkammer beider Augen lagen schwärzliche Blutklumpen mit gelblicher Einfassung nach oben; die Hornhäute von trübem, mattem Aussehen, hatten ihren Glanz verloren; das Sehvermögen war auf beiden Augen fast gänzlich erloschen. Hier und da am Körper und an den Geschlechtstheilen zeigten sich Spuren syphilitischer Geschwüre, und die allgemeine Lues war mit einem gastrisch-rheumatischen Leiden complicirt.

Der äufserst heftige Kopfschmerz minderte sich auf die Einreibung des Ung. neapol. cum opio nur wenig; nachdem aber eine starke örtliche Blutentleerung durch zehn Blutegel gemacht worden war, schwand er sogleich auf die abermals verordnete obige Einreibung. Nach gehobener gastrisch-rheumatischer Complication wurde innerlich der Sublimat in einer Auflösung, und da sie ihn unter dieser Form nicht vertrug, in Pillen verordnet.

Die Entzündung des linken Auges nahm hierauf bedeutend ab; das ergossene Blut der vorderen Augenkammer wurde resorbirt; die Condylome verminderten sich täglich, und verschwanden endlich ganz; die Hornhaut bekam ein frisches Aussehen; die Pupille, obschon noch verzogen und klein, wurde wieder rein, und die Patientin sah neuerdings in der Nähe und Ferne.

Nicht so glücklich ging es mit dem rechten Auge. Das Blut wurde hier zwar ebenfalls aufgesogen, aber zwischen den Blättern der Hornhaut fing sich an Eiter zu zeigen; auf der Sclerot. über der Cornea entstanden zwei kleine, aschgraue Puncte, welche sich später zu linsengrofsen schwärzlichen Flecken umwandelten, die sich allmälich erhoben, und einem grofsen Staphyloma scleroticae ähnlich sahen. Unter wüthenden Kopf- und Augenschmerzen, die keinem Mittel wichen, wurde der gröfste dieser Knoten kegelförmig, worauf sich endlich an der Spitze ein gelber Punct zeigte, der sehr wenig Eiter, und durch mehrere Tage hindurch etwas Glaskörper entleerte. Ungeachtet der aufgelegten erweichenden Cataplasmen änderten die Geschwülste weder Farbe noch Gestalt; zuletzt wurde dies Auge phthisisch, und Kopf- und Augenschmerz verschwanden. Gegen das Ende der Augenkrankheit bildeten sich Geschwüre an den Extremitäten, weswegen die Kranke mit gerettetem linken Auge in das venerische Curhaus zurückgeschickt wurde.

Es sei mir erlaubt, noch zwei Fälle der syphilitischen Iritis aus meiner Privatpraxis ihrer Merkwürdigkeit wegen anzuführen.

Bei einem jungen Manne waren die syphilitischen Substanzwucherungen an dem Rande der Pupille des linken Sehorganes so häufig, dafs sie dieselbe gänzlich verschlossen. Sie schwanden vollkommen auf den innern Gebrauch von Calomel,

und die Pupille erschien wieder ganz rein. Bei dem andern Patienten, einem Kirschnergesellen, welcher nach einem schnell geheilten syphilitischen Hautausschlage von einer gleichartigen Ophthalmie befallen wurde, sah ich nebst einem lymphatischen fadenförmigen Exsudat am untern Rande der kleinen verzogenen Pupille, die ganze obere Hälfte der Regenbogenhaut mit einer gelblichen, gleichförmig convexen Geschwulst besetzt, die ich anfänglich für einen in dieser Gröfse noch nie gesehenen Abscefs der Iris hielt. Diese Geschwulst, statt aufzubrechen, wurde immer kleiner, und verschwand zu meinem Erstaunen in sehr kurzer Zeit, nach dem innerlich gereichten Calom. cum extr. acon. opio et magnes. usta, ohne eine Spur zurückzulassen.

Complicationen der syphilitischen Regenbogenhautentzündung.

a. Gichtisch-syphilitische Regenbogenhautentzündung. — *Iritis arthritico-syphilitica.*

Sie kam bei einem 32jährigen Manne von guter Körperbeschaffenheit vor, und wurde geheilt.

Die Schmerzen hielten durch zwei Tage beständig an, erst nach Anlegung von zwölf Blutegeln in der Augenbraungegend wurde der Schmerz periodisch, nahm den syphilitischen Character an, und wich sodann bald den Einreibungen von Ung. neapol. cum opio.

Hier waren die pathognomonischen Erscheinungen der syphilitischen und arthritischen Iritis vermengt, die der syphilitischen aber vorherrschend; ein offenbarer Beweis, dafs das Krankheitsbild im Auge nicht blofs seine Farben, sondern auch seine Farbenmischung vom Allgemeinleiden entlehnt. Die Schmerzanfälle hielten vor der Anlegung der Blutegel keine so regelmäfsigen Perioden, wie bei der syphilitischen Augenentzündung, und erstreckten sich bis zu den Zähnen herab; der rosenrothe Gefäfskranz der Sclerot. war vom Rande der Hornhaut durch einen beinahe vollständigen nur hier und da unterbrochenen bläulichen Ring geschieden; dagegen bemerkte man ganz deutlich zwei Con-

dylome an der Regenbogenhaut, an welcher auch die übrigen Symptome syphilitischer Iritis vorhanden waren.

Beim Heilverfahren wurde nebst dem arthritischen auf das syphilitische Leiden vorzügliche Rücksicht genommen.

b. Rheumatisch-syphilitische Augenentzündung mit Augencatarrh. — *Ophthalmia rheumatico-syphilitica simul catarrhalis.*

Ein 20jähriges Dienstmädchen, von sanguinischem Temperamente, welches aus einer schon vor einem Jahre überstandenen Augenentzündung eine vordere Synechie an jedem Auge als Nachkrankheit an sich trägt, wurde auf einer tagelangen Reise bei trockener Kälte, im Januar, von einer sehr schmerzhaften Entzündung des rechten Auges ergriffen, mit der sie am neunten Tage nach ihrem Ausbruche auf die Klinik kam, Folgendes darbietend:

Das rechte Auge ungemein lichtscheu, thränt sehr stark, die scharfen Thränen verursachen auf der Wange starkes Brennen, die Patientin klagt nebstdem über ein Jucken und Brennen der Augenliedränder; eine besondere Qual verursachen ihr aber stechend-reifsende Schmerzen, die bald verschwinden, bald wiederkehren, von vorn nach rückwärts das Auge durchdringen, und bei Tage, so wie bei der Nacht zugegen sind; aufserdem ist auch noch ein lästiges Drücken im Innern des Bulbus vorhanden, das anhaltend ist, und ein bohrender, nur zur Nachtzeit eintretender Schmerz, der tief in der Augenhöhle seinen Sitz hat, und der Kranken allen Schlaf raubt; die Kranke sieht auf diesem Auge alle Gegenstände wie durch einen Nebel. Die Schleimhaut der Augenlieder ist sehr geröthet, in der Conj. des Bulbus zeigt sich ein stark entwickeltes Gefäfsnetz, durch welches die Sclerot. rosenroth durchschimmert; diese Rosenröthe ist um die Cornea herum intensiver. Die Cornea zeigt sich an ihrem untern Segmente matt, glanzlos und schmutzig; an ihr befinden sich drei grauröthliche Flecke, wovon jeder ungefähr die Gröfse einer sehr kleinen Linse hat. Betrachtet man die Hornhaut genauer von der Seite, so scheinen die genannten Flecke beginnende Condylome zu seyn, die an

der hintern Fläche der Hornhaut sitzen; eine Erscheinung, die uns in dieser Form zum zweitenmale vorkam. Die Iris zeigt sich alienirt, statt grau ist sie grünlich, unbeweglich; die Pupille erscheint etwas verengert, nach oben und aufsen macht sie einen kleinen Winkel. In der Pupille ist ein röthliches Knötchen zu sehen, von der Gröfse eines sehr kleinen Stecknadelkopfes; es scheint seinen Ursprung von der vordern Fläche der Linsencapsel zu nehmen, und das Product der im vorigen Jahre überstandenen Augenentzündung zu seyn, da in der Pupille des linken Auges, welches an keiner Entzündung leidet, sich ebenfalls ein solches Knötchen vorfindet. Ueberdiefs ist diesem Leiden ein Fluor albus beigesellt, dessen Entstehung Patientin hartnäckig geheim hält.

Wir verordneten nebst angemessenem Regimen die schon mehrmal erwähnten Sublimatpillen. Dann

R. Rasur. lign. quajac.
Rad. bardan. saponar. liquirit.
āā dr. duas.
M. f. l. a. decoct. colat. lib. unius et semis.
D. s. zum Trank.

Ferner:

R. Unguent. neap. dr. duas
Opii puri gr. octo
M. exact. f. unguent.
D. s. Abends vor dem Schmerzanfalle bohnengrofs in die Augenbraungegend einzureiben.

Unter dieser Therapie waren binnen acht Tagen alle Entzündungsphänomene verschwunden; es blieben nur zwei kleine maculöse Trübungen auf der rechten Hornhaut zurück, die unter dem nachherigen Gebrauche der rothen Präcipitatsalbe, einen halben Gran auf eine Drachme Butyr. recent., in so weit verschwanden, dafs Patientin am 7. März im vollständigen Gebrauche ihres erkrankt gewesenen Auges entlassen werden konnte.

Der zweite derlei Patient wurde im gebesserten Zustande zu Ende des Schuljahres transferirt.

c. Syphilitisch-rheumatische Augenentzündung. — *Ophthalmia syphilitico-rheumatica.*

Bei einer neunzehnjährigen, vollsäftigen, mit weicher, weifser Haut begabten Wollustdirne, welche schon mehrmal syphilitisch angesteckt gewesen, war ein rheumatisches Kopfleiden durch nächtliche Verkühlung bei nafskalter Witterung veranlafst worden. Das linke Sehorgan nahm daran bald Antheil, und die früher an den verschiedenen Gegenden des Kopfes und Nackens herumwandernden ziehend reifsenden Schmerzen nahmen am Auge jene nur dem syphilitischen Augenleiden zukommende Eigenschaft an; sie wurden nämlich in der linken Superciliargegend festsitzend, bohrend, und quälten die Kranke besonders zur Nachtszeit. Dabei hatte sich in der Conj. sclerotícae ein grobes, dunkelrothes Gefäfsnetz entwickelt, durch welches die Sclerotica rosenroth durchblickte; die Hornhäute bekamen einen widernatürlichen hohen Glanz; die Pupillen waren, seltsam genug, trotz einer ungeheuern Lichtscheue des kranken Auges, bis auf das äufserste erweitert, so dafs die Iris nur einen schmalen Ring bildete. Dies war ihr Augenleiden, als Patientin drei Wochen nach Beginn desselben auf der Klinik erschien; dabei fieberte sie aber, und klagte in der Gegend des Uterus und der Ovarien, wo sie auch keine nur etwas stärkere Berührung vertrug, über brennende, anfallsweise kommende Schmerzen.

Mehrmals wiederholte örtliche Blutentleerungen, die entsprechende, gegen entzündlich rheumatisches Allgemeinleiden gerichtete Methode, der innerliche Gebrauch von Calomel und der äufserliche der grauen Quecksilbersalbe mit Opium in die Augenbraungegend eingerieben, hoben das Augenleiden nach ein und zwanzigtägiger Behandlung völlig. Ihres fortbestehenden congestiven Unterleibleidens wegen wurde sie sodann auf die erste Internistenabtheilung transferirt.

d. Syphilitisch-rheumatische Augenentzündung mit Augencatarrh. — *Ophthalmia syphilitico-rheumatica et catarrhalis.*

Diese Krankheitsform zeigte sich an einem Kriminalsträflinge, zeichnete sich nebst den, der rheumatischen Entzündung eigenthümlichen Attributen am Augapfel, und den vagen, reifsenden Schmerzen, noch durch einen besondern bohrenden, periodisch-nächtlicher Weile an der Augenbraungegend eintretenden fixen Knochenschmerz aus.

Das Heilverfahren war hier vorzüglich gegen die rheumatische Entzündung gerichtet, mit Rücksichtnahme auf den syphilitischen Kopfschmerz, welcher sehr bald der Einreibung des Ung. neap. cum opio für immer wich. In der Reconvalescenz verschwand der Augencatarrh auf die Anwendung der Solut. lap. div. cum laud. liq. Syd. et aceto lith.

e. Syphilitische Regenbogenhautentzündung mit chronischer Augenliedblennorrhoe. — *Iritis syphilitica et Blepharoblennorhoea chronica.*

Ein 25jähriges, phlegmatisches und pastöses Dienstmädchen vom Lande, welche schon über ein und ein halbes Jahr ein Augenübel an sich trägt, das sich durch Röthe, nächtliches Verkleben, zeitweiliges Jucken und Brennen in den Augenliedrändern, und oftmaliges Trübesehen offenbarte, hatte sich vor acht Wochen durch einen unreinen Beischlaf einen Fluor albus zugezogen. Durch Einspritzungen in die Vagina, und einige innerlich genommene Mittel wurde sie von einem Arzte bald davon befreit. Doch nicht lange nach seinem Verschwinden weckten sie häufig des Nachts äufserst lästige, vom rechten Augenbraunbogen ausgehende Kopfschmerzen aus dem Schlafe. Sie wurde auf dem linken Auge lichtscheu, obwohl am Tage die Schmerzen nachliefsen; es röthete sich und thränte häufig. Vierzehn Tage nach Entstehung dieses Leidens, am 4. November, suchte sie auf der ophthalmiatrischen Klinik Hilfe.

Wir fanden: die Augenliedränder etwas angelaufen; die Bindehaut der Augenlieder sammtartig aufgelockert mit dunkel-

rother Tünchung, Product der chronischen Blennorrhoe; die Scleroticalbindehaut von mehreren Gefäfsen durchzogen, welche um die Cornea einen Kranz bilden, unter dem die übrigens weifse Sclerotica rosenroth durchschimmert; die Cornea rein und glänzend; die Iris etwas alienirt und starr, die Pupille zusammengezogen, doch nicht verzogen; geringe Lichtscheue, geringer Thränenfluſs; das Sehvermögen normal; in den Mitternachtstunden drückend-bohrende Schmerzen im rechten Augenbraunbogen.

Wir gaben den ersten Tag ein Purgans aus Jalappa mit Arc. dupl., da dreitägige Stuhlverhaltung zugegen war. Am andern Tage verordneten wir: Calomel. gr. tria, sacch. drachmam, in sehs Theile getheilt, früh und Abends ein Pulver; das Ung. hydr. cin. mit Opio früh, Abends und in der Nacht erbsengrofs in die Augenbraungegend einzureiben, endlich Sacc. discut.

Nach wenigen Tagen blieben die nächtlichen Schmerzen aus, die Iris bekam nach und nach ihre normale Farbe wieder, die Pupille erweiterte sich, der Gefäfskranz der Conj. und die Rosenröthe der Sclerot. verschwanden. Zuletzt bekämpften wir mit der weifsen Präcipitatsalbe die chronische Augenliedblennorrhoe, und am 13. Dec., fünf Wochen nach ihrem Eintritte, wurde das Mädchen hergestellt entlassen.

VIII.

Scrophulöse Entzündungsformen.

Die häufigste Krankheitsform, welche die ophthalmiatrische Schule zu behandeln hatte, war die scrophulöse Entzündung.

Von zwei und sechzig davon Befallenen wurden aus der stabilen Augenklinik neun und vierzig geheilt, sechs im gebesserten Zustande, zwei ungeheilt entlassen, und fünf theils während, theils am Ende des Schuljahres auf die Abtheilungen des Krankenhauses übersetzt.

Vier und siebenzig wurden ambulatorisch gezeigt und zum Theil auch behandelt.

Bei den meisten der hundert sechs und dreifsig Individuen konnte die scrophulöse Anlage oder wirkliche Cachexie deutlich nachgewiesen werden, und es bewährte sich auch bei ihnen die Richtigkeit der Beer'schen Eintheilung der Scrophulösen, und der für die Praxis sehr wichtige Satz, dafs das Auge immer das Colorit des Gesammtorganismus annimmt.

Unter den obigen Individuen gab es Scrophulöse, welche offenbar das Gepräge der Reizbarkeit an sich trugen; die Organisation ihres Körpers zeichnete sich durch Zartheit und Feinheit aus; ihr Aussehen war mager und schlank; ihre Gesichtsfarbe blühend; ihr Geist unermüdlich rege und lebhaft. Die ganze Constitution solcher Kinder deutete mehr oder weniger auf eine Anlage zur Phthisis florida. Leichte Reize, sowohl physische als psychische, welche von andern gleichen Alters ohne Nachtheil vertragen werden, beschleunigten bei der vorwaltenden Sensibilität und Irritabilität ihres Körpers sogleich ihren Puls, und brachten leicht einen fieberhaften Zustand zu Wege. Aus gleichem Grunde waren diese Kinder auch zu Catarrhen, Blutströmungen nach der Lunge, Stechen auf der Brust geneigt, und man hatte Ursache, bei ihnen Bluthusten, Lungenentzündungen, Lungenknoten und Lungensuchten zu fürchten.

Bei solchen reizbaren Kindern trat die Scrophelkrankheit im Auge fast durchgängig unter folgenden Symptomen, auf verschiedene Art auf:

1. Als Augenentzündung. — *Ophthalmia*, eigentlich *Conjunctivitis scrophulosa.*

Die Kinder klagten oft über stechende, meistens schnell vorübergehende Schmerzen während des Tages, und wurden von Lichtscheue und Thränenflufs stark belästiget. Sie hielten gewöhnlich die Augen geschlossen, ohne sie krampfhaft verschlossen zu haben, so dafs dieselben, besonders gegen Abend, ziemlich leicht geöffnet und untersucht werden konnten. Die Sclerot. erschien in vielen Fällen fein und zart geröthet, rosenroth; in der darüber liegenden Bindehaut, dem eigentlichen

Herde der Entzündung, war die Röthe immer zerstreut, und bildete meistens conische, gegen die Hornhaut hinlaufende Bündel. An der Spitze dieser Bündel hatte sich mit stechenden Schmerzen unter das Bindehautblättchen der Hornhaut, das, wie bekannt, eine Fortsetzung der Scleroticalconjunctiva ist, gewöhnlich eine seröse Feuchtigkeit ergossen, welche das Blättchen an dieser kleinen, umschriebenen Stelle in die Höhe gehoben, und ein weifsliches, halbdurchsichtiges, conisches Bläschen gebildet hatte. Diese Phlyctaenula ging, nachdem sie geborsten, in ein ichoröses, halb durchsichtiges Geschwürchen mit grauem Grunde über, welches oberflächlich blofs in dem Bindehautblättchen der Hornhaut oder in der Bindehaut der Sclerot., wenn es dort entstanden, sich ausbreitete. Hatte in seltenen Fällen das ichoröse Geschwürchen die eigentliche Substanz der Hornhaut bis auf das hinterste, festere Blatt, die Membrana hydatodea zerstört, so konnte diese letztere dem Andrange der wässerichten Feuchtigkeit nicht gehörigen Widerstand leisten, und trat in der Form eines graulich-weifsen Bläschens als Hornhautbruch, Ceratocele, vor *). Barst dieses Bläschen in seiner Mitte, so entleerte sich die wässerichte Feuchtigkeit, und es entstand nebstdem eine Vorlagerung der Iris, ein complicirter Hornhautbruch. Manchmal waren zwei bis drei und noch mehrere solcher Bläschen gewöhnlich am Rande der Hornhaut zu sehen; sie gingen nicht immer in Exulceration über, sondern verschwanden ohne aufzubrechen. Gegen Abend fühlten sich diese Kinder sehr erleichtert; Schmerz, Lichtscheue und Thränenfluſs liefsen oft auf einen Grad nach, dafs sie vergnügt ihren Spielen sich hingaben.

Als Augenentzündung mit vasculösem Augenfell, *Pannus*.

Bei manchen der Patienten verlief die eben beschriebene scrophulöse Augenentzündung in der Form einer pannösen Verdunklung der Hornhaut, indem die Blutgefäfsbündel von allen Seiten die Hornhautfläche überströmten; dabei kamen niemals

*) Beer's Leitfaden. I. Bd. III. Tafel, 4. Bild.

Geschwürchen zum Vorscheine, und das getrübte Hornhautblättchen ging in einen Zustand von Verdickung über *).

2. Als Augenliederdrüsenentzündung. — *Blepharitis glandulosa scrophulosa.*

Die Kinder hielten die Augenlieder mehr oder weniger geschlossen; die Ränder derselben waren merkbar gleichförmig angelaufen, dabei empfindlich, roth und aufgeätzt. Die Kleinen klagten über ein Brennen und Jucken an den Augenliedrändern, und über flüchtige Stiche. In mehreren Fällen, wo die Augendeckel umstülpt werden konnten, sahen wir an der innern Fläche die strangartig liegenden Meibomischen Drüsen deutlich oder kaum merkbar entzündet durchschimmern, die Schleimhaut ohne Entzündung, und nur die nächste Umgebung der Tarsalränder fein geröthet. Die Absonderung der Drüsen zeigte sich meistens etwas vermehrt, und die Liedränder waren Morgens mehr oder weniger verklebt. Bei Tage wurden die Patienten von einem scharfen Thränenflusse und grofser Lichtscheue sehr belästiget; jeden Abend hingegen trat Erleichterung aller Symptome ein. Die Augenliedränder wurden im Verlaufe der Krankheit dicker und fester, oder uneben und knoticht, Augenliedschwiele, Tylosis.

Nicht immer trat die Augenliederdrüsenentzündung auf diese Art auf; denn manchmal nahm sie mehr einen chronischen Verlauf, gleich den schleichenden Entzündungen im Drüsensysteme des Gekröses, und die Augenliedränder liefen, ohne auffallende Erscheinungen, an, wurden knoticht, schwielicht.

Diese Geneigtheit der Augenliederdrüsenentzündung zum chronischen Verlaufe mit Verhärtung sehen wir auch bei den Drüsenentzündungen in andern Theilen des Körpers; so wie wir in der Entzündung einer einzelnen Meibomischen Drüse mit dem Ausgange in Eiterung, Hordeolum, oder in der Entzündung der Thränendrüse, der Thränencarunkel, den Gang jeder acuten Drüsenentzündung, z. B. der Halsdrüsen, sehen.

Bei mehreren Kindern entwickelte sich die Blepharitis

---

*) Beer's Leitfaden I. Band III. Tafel, 3. Bild.

glandulosa scrophulosa aus einem vorhergehenden catarrhalischen Leiden der Schleimhaut der Augenlieder; so wie die Symptome des Augencatarrhs allmälich zurücktraten, kamen die Attribute der scrophulösen Augenliederdrüsenentzündung zum Vorschein. Einigemal kam uns bei ambulatorischen Kranken der Augencatarrh in Verbindung mit einer scrophulösen Entzündung des Augapfels, also als catarrhalisch - scrophulöse Ophthalmie vor, ohne dafs die catarrhöse Entzündung der Augenlieder in eine scrophulöse überging. Nicht selten war die scrophulöse Augenliederdrüsenentzündung mit einem Blepharospasmus, oder mit einer scrophulösen Augenentzündung verbunden.

Als Augenliederkrampf entzündlicher Art. — *Blepharospasmus scrophulosus.*

Mit der Conjunctivitis oder der Blepharitis scrophulosa verbindet sich nicht selten ein Augenliederkrampf, Blepharospasmus scrophulosus; eine Krankheitsform, die wir auch in mehreren Fällen gleichsam als selbstständiges Uebel beobachteten. Die damit behafteten Kinder waren äufserst lichtscheu, sie hielten ihre Augen, von einem hartnäckigen Krampfe der Augenlieder befallen, fest geschlossen; klagten öfters über einen heftigen, stechenden Schmerz im Auge, der meistens bald vorüber ging, und in kurzen Zwischenräumen wiederkehrte; suchten immer die dunkelsten Winkel des Zimmers, um sich vor der Einwirkung des Lichtes zu schützen; lagen gewöhnlich auf den Händen, oder steckten das Gesicht bohrend in die Betten. Mit der Abenddämmerung trat jedesmal grofse Erleichterung aller Zufälle ein; bei mindern Graden des Uebels konnten die Kleinen in dieser Zeit sogar die Augen etwas öffnen, wobei sich der Rand beider Augenlieder kaum merkbar entzündet, der Augapfel aber ganz normal zeigte. Wurde die geschlossene Augenliedspalte bei Tage gewaltsam geöffnet, was für die Kranken äufserst schmerzhaft war: so stürzte ein Strom von scharfen Thränen über die in der Augengegend aufgeätzten Wangen. Bei Patienten mit heftigem Augenliederkrampfe war die genaue Untersuchung der eigenthümlichen Beschaffenheit des Augapfels weder bei Tage noch Abends möglich.

L. N., ein Mädchen von vierzehn Jahren, reizbarer und schwächlicher Constitution, litt schon seit längerer Zeit an einer scrophulösen Ophthalmie. Die Hornhaut war pännusartig verdunkelt, das Auge sehr geröthet, und durch einen geringen Augenliederkrampf geschlossen.

Wir kämpften länger als fünf Wochen, sowohl durch innerliche als äufserliche Mittel, gegen diese hartnäckige Entzündung; es zeigte sich nicht die geringste Besserung. Ich beschlofs mit der Bignonia ophthalmica einen Versuch zu machen, von welcher in dem Hamburger Magazin der ausländischen Literatur der gesammten Heilkunde in den ersten Heften des Jahres 1821 Erwähnung geschieht. Dr. Chisholm sagt nicht, mit welcher Bignonia er seine glücklichen Versuche angestellt; ich bediente mich daher der bei uns vorkommenden Bignonia catalpa. Schon beim Gebrauche des aus der Wurzel kalt gepreſsten und in das Auge geträufelten Saftes sahen wir mit Vergnügen Besserung eintreten. Alle andern inneren und äufseren Arzneimittel waren bei Seite gesetzt worden. Da der frisch bereitete Saft leicht verdarb, so liefsen wir eine alcoholische Tinctur aus ihm bereiten *), und dieselbe anfangs zu vier, dann zu sechs bis acht Tropfen mit zwölf Tropfen destillirten Wassers verdünnt dreimal des Tages lau ins Auge träufeln. Die Entzündung nahm immer mehr ab, der Augenliederkrampf verschwand, und die Kranke verliefs nach einem zweiwöchentlichen Gebrauche dieses Mittels, vollkommen geheilt das allgemeine Krankenhaus.

Meistens ganz verschieden von den beschriebenen Formen war das Krankheitsbild in Organismen, denen kein solcher Erethismus der Nerven und Gefäfse beiwohnte, bei trägen, torpiden, phlegmatischen aufgedunsenen Scrophulösen, deren psychische Thätigkeit der grofsen vorwaltenden Productivität, der üppigen krankhaften Vegetation ihres Körpers unterlag,

---

*) Tinctura bignoniae catalpae.
R. Succ. cort. rad. bign. catalpae
Alcoh. gr. sp. 0,830
āā partes aequales
Stent in loco frigido saepius agitando per octiduum et filtr. exhib.

und die sich dem Arzte schon auf den ersten Blick durch ihre Schwerfälligkeit, Langsamkeit, ihren Stumpfsinn und durch die allgemein bekannten Erscheinungen im Drüsen-, Haut- und Knochensysteme als scrophulös ankündigen. Lichtscheue, Schmerz und Thränenflufs waren hier immer sehr unbedeutend, oder gar nicht vorhanden. Die Sclerotica nahm nie Antheil an der Entzündung. Die Röthe in der Conjunctiva bulbi sprach sich wie bei dem Vorhergehenden aus; nur mit dem Unterschiede, dafs hier die an der Spitze der Gefäfsbündel sich befindende kleine gelbe Pustel nach dem Aufbruche in ihrem zerstörenden Eiterungsprocesse gewöhnlich in die Substanz der Hornhaut trichterförmig und tief eingriff *). Hatte ein solches Geschwür die Blätter der Hornhaut an ihrem Sitze durchbohrt, so fiel die Regenbogenhaut vor, Prolapsus iridis. Oft waren mehrere solcher Geschwüre von bedeutender Gröfse und Zerstörung drohendem Aussehen. Eitergeschwürchen, welche ihren Sitz in der Bindehaut der Sclerot. hatten, breiteten sich weit mehr als jene der Hornhaut aus, nahmen am Umfange zu, drangen aber nie tiefer in die Sclerot. ein. Bei einem neunjährigen scrophulösen Bauernknaben, der die Klinik ambulatorisch besuchte, erschien acht Tage nach dem Verlaufe der natürlichen Blattern am rechten Auge, bei allen übrigen Symptomen einer scrophulösen Ophthalmie, ein grofses, vollkommen rundes, tiefes Resorptionsgeschwür, das vom untern Segmente der Hornhaut die ganze Pupille bedeckend die meisten Blätter der Cornea zerstört hatte.

Bei einigen torpiden Individuen erschien die Augenentzündung als dichter Pannus, und bei einigen als scrophulöse Augenliederdrüsenentzündung mit chronischem Verlaufe, ohne Geschlossenseyn der Augenlieder, ohne Lichtscheue, ohne Thränenflufs, ohne Schmerz.

Mit dem Ausschlage an den Augenliedern war immer ein Augenliederkrampf mit Lichtscheue verbunden. Oft erschien der Augapfel unter dem Ausschlage der krampfhaft verschlossenen Augenlieder frei von aller Entzündung. Mit dem Ausschlage

---

*) Beer's Leitfaden I. Bd. III. Tafel 2. Bild. Weller's Handbuch IV. Tafel, 8. Bild.

am Kopfe bei reinen Augenliedern war auch oft Augenliederkrampf verbunden. Unter den Hautausschlägen zeichnete sich aus: der Herpes crustaceus und furfuraceus; die Crusta serpiginosa; die Crusta lactea; und die Tinea capitis.

A. K., ein fünfjähriger, dickwangiger Bauernknabe mit breiten Lippen und grofsem Unterleibe, sonst aber von ziemlich lebhaftem Geiste, in einer Gegend Böhmens zu Hause, die alle Jahre im Frühlinge von Ueberschwemmungen heimgesucht ist, litt seit seiner Geburt abwechselnd fast an allen Krankheitsformen des Haut-, Knochen- und Drüsensystemes, welche die Scrophelsucht zu erzeugen pflegt. Im ersten und zweiten Lebensjahre waren schon seine Drüsen geschwollen; im dritten lernte er erst gehen wegen früherer Gelenksauftreibungen; im vierten entwickelte sich ein hartnäckiger, oft mit Eiterung verbundener Kopfgrind, der zum Theil noch fortbesteht; seit vier Jahren wird er überdies in jedem Frühjahre von einer Entzündung der Augen befallen, die immer mehrere Wochen dauert, und mit einer solchen Lichtscheue verbunden ist, dafs er tagelang mit dem Gesichte auf dem Kopfpolster liegt.

Am 20. Juni brachte man ihn mit einem vollkommen entwickelten Augenliederkrampfe, der trotz vieler ärztlichen Behandlung schon zwölf volle Wochen dauerte, in die Klinik. Es war kein Fieber vorhanden, wohl aber zweitägige Stuhlverhaltung.

Oefters gereichte Abführungsmittel aus Jalappa mit Arcan. dupl., in der Zwischenzeit der Gebrauch des Aeth. antim. mit Magnes. und die Anwendung einer Salbe aus Mercur. praec. alb. gr. sex, extr. bellad. gr. decem, axung. porci dr. una, welche täglich zweimal auf die äufsere Fläche der krampfhaft verschlossenen Augenlieder und ihre Umgebung mittelst eines Haarpinsels sanft eingerieben wurde, behoben in einer Zeit von vier Wochen nicht nur den Augenliederkrampf vollkommen, sondern jede Spur von Lichtscheue. Wir entdeckten sodann leichte, maculöse Trübungen auf den Hornhäuten, gegen welche der rothe Präcipitat als Salbe in steigender Gabe in Anwendung kam.

Am 16. August verliefs der kleine Patient heiter, mit besserem Aussehen, geheiltem Kopfgrinde, und mit vollkommenem Sehvermögen die Anstalt.

Eine dritte Classe der Scrophulösen bildeten diejenigen Kinder, welche den Habitus der Reizbaren mit den Drüsengeschwülsten und Hautausschlägen der Torpiden in einem höheren oder geringeren Grade in sich vereinigten. Diese Kinder, und die trägen, reizlosen Scrophulösen bildeten die gröfste Zahl der Behandelten.

Bei einem auf die ambulatorische Klinik gebrachten Kinde der dritten Classe kam auch jene Flechte des Augenliedrandes vor, welche in der Form von kleinen, sehr trockenen, äufserst fest zwischen den Wimpern sitzenden Borken erscheint, wobei ein Jucken, aber kein Augenliederkrampf vorhanden ist.

P. B., Tochter einer armen Wittwe vom Lande, neun Jahre alt, von zartem Körperbaue, litt seit ihrer Kindheit an Anschwellungen der Halsdrüsen, am Kopfgrinde, Stuhlverstopfungen mit aufgetriebenem Unterleibe, und seit einem Jahre an einer so heftigen Lichtscheue, dafs sie sich bei Tage nur im Keller, oder in einer finstern Kammer aufhalten konnte, wo sie ihre Augen mit den Händen bedeckte, oder das Gesicht bohrend in die Betten steckte. Erst nach dem Untergange der Sonne wurde es ihr möglich, die Augen etwas zu öffnen und im Hause herumzugehen. Gegen das Kerzenlicht äufserte sie dieselbe Empfindlichkeit.

Bei der Untersuchung fanden wir aufser dem scrophulösen kein Allgemeinleiden; den Unterleib härtlich, seit drei Tagen ohne Oeffnung; den Kopf ohne Ausschlag, rein; die Deckel beider Augen fest geschlossen, mit den Händen verhüllt. Sie klagte über ein Drücken in beiden Augen, und bei dem fruchtlosen, für das Kind äufsers schmerzhaften Versuche, die Augen mit Gewalt zu öffnen, stürzte ein Strom von Thränen heraus.

Abführungsmittel, die Autenrieth'sche Salbe an den Kopf und die Wirbelsäule eingerieben, die Tinct. galb. nach Kopp's Methode *) angewandt, bewirkten keine Veränderung in dem martervollen Zustande des armen Kindes; doch war es uns eines Abends möglich, den innern Augapfel nur wie im Fluge zu sehen; er schien leicht geröthet, übrigens aber ganz gesund zu seyn.

---

*) Seite 52.

Nun wurde das Extr. conii macul. in steigender Dosis von zwei bis achtzehn Gran des Tages, später das Natr. carb., endlich der äufserliche Gebrauch des Merc. praec. alb. mit Bellad. angewendet.

R. Axung. porci drachmam
Extr. bellad. gr. duodecim
Merc. praec. alb. gr. quinque
M. exactissime

D. s. zweimal des Tages an die äufsere Fläche der Augenlieder und ihre Umgebungen mittelst eines Haarpinsels sanft einzureiben.

Da auch diese Heilversuche ganz fruchtlos blieben, träufelten wir die Tinct. bignoniae catalpae auf folgende Art mit Wasser verdünnt, zweimal des Tages in die Augen:

R. Aquae destillatae gutt. duodecim
Tinct. bignon. catalpae gutt. quatuor.

Sechs Tage hindurch erfolgte dabei keine Besserung; endlich sahen wir, bei steigender Gabe der Tinctur, die so hartnäckige, verjährte Augenkrankheit, zur grofsen Freude des so lang geplagten Kindes, plötzlich binnen vier Tagen, vollkommen weichen. Beide Augäpfel waren im gesunden Zustande.

Der achtjährige Sohn eines Kaufmannes vom Lande, G. F., von zartem Baue, aber stark entwickeltem Kopfe und stets regem Geiste, von blasser Gesichtsfarbe, aufgeschwollener, mit Crusten bedeckter Oberlippe, und angelaufener Nase, litt seit seiner zartesten Kindheit am Kopfgrinde, Drüsenanschwellungen, und oft und viel an Augenentzündungen. Gegen das letztere Leiden wurden Aerzte und Afterärzte der nahen und fernen Gegend zu Rathe gezogen, und Augenwässer aller Art gereicht; dessen ungeachtet entstand auf dem linken Auge, mehrere Wochen vor seinem Eintritte ins Spital, ein ungeheueres sehr entstellendes, kugelförmiges Hornhautstaphylom, welches das Schliefsen dieses Auges verhinderte.

Am 8. Januar kam der Knabe mit einem solchen Augenliederkrampfe in unsere Anstalt, dafs er auf seinem, dem einfallenden Lichte gänzlich entrückten Lager, das von einem grünen Schirme geschützte rechte Auge beständig mit der Hand bedeckt hielt. Jeder Versuch, das Auge zu öffnen, war

für den Patienten äufserst schmerzhaft, ein Strom heifser Thränen stürzte immer hervor. Dabei war der Puls gereizt.

In diesem Falle brachte die Tinct. bign. catalp., auf oben genannte Weise angewendet, allein, nur sehr geringe Besserung; es mufsten nebstbei innerlich folgende Pulver gereicht werden:

R. Aethiop. mineral. gr. tria — sex
Pulv. rad. ipecac. gr. unum — unum et semis
Magnes. carb. et Sacch. alb. āā dr. semis
M. f. p. divid. in part. aequal. Nr. sex
S. Morgens und Abends ein Pulver.

In einem Zeitraume von fünf Wochen war nur noch eine geringe Lichtscheue am Mittage zugegen; der Bulbus war sonst normal. Auch der Kopfausschlag und die geschwollene Lippe hatten sich sehr verringert. Jetzt aber zeigten sich die Vorboten des Masernfiebers, und der Kranke wurde am 26. Februar auf die erste Internisten-Abtheilung transferirt.

Nach überstandenem Fieber kam der Knabe, am 16. März, auf die Klinik zurück, um sich das entstellende Staphylom operiren zu lassen. Dieses wurde, da das rechte Auge ganz normal war, Tags darauf auch wirklich abgetragen, und der Kranke befand sich in der Nachbehandlung längere Zeit ziemlich wohl. Aber am 27. März, also zehn Tage nach der Operation, bemerkten wir am rechten Auge, wie sich in der Conj. bulbi von neuem rothe Gefäfse entwickelten, die gegen die Cornea zusammenliefen; das Auge war auch etwas lichtscheu. Diese beginnende Entzündung erinnert an einen Aufsatz von Dr. Sentrup *).

Die genannte Gefäfsentwickelung schritt so rasch vor, dafs binnen acht Tagen, am 5. April, ein dichtes Gefäfsnetz pannusartig die Sclerot. und Cornea deckte, und die Conj. palp. sammtartig aufgelockert und hochroth sich darstellte; dabei war der Kranke lichtscheu; klagte über einen beständigen Druck im

*) Ueber die Gefahr, die durch den Verlust des einen Auges mittelst Vereiterung oder Zusammenschrumpfung für das andere noch gesunde Auge herbeigeführt wird. In Rust's Magazin 1822. 12. Band 3. Heft. Dr. Sentrup fand, dafs bei Ophthalmien aus dieser Quelle Abführungsmittel, magere Diät, Beschattung und Ruhe des Auges die drohende, grofse Gefahr des Erblindens beschwichtigen.

Auge; über lästigen Thränenflufs; und gänzlich aufgehobenes Sehvermögen. Seit mehreren Tagen waren Nase und Oberlippe wieder roth und angeschwollen.

Oefters gereichte Abführungsmittel, das Inf. laxat. Vienn., einigemal auch in Verbindung mit Arcan. dupl. oder Tart. tart. und Syr. cichor. cum rheo, selbst einigemal das Arc. dupl. mit Jalappa-Pulver āā gr. duodecim, auch Jalappa mit Calomel, drei Gran des letztern auf zwölf Gran des erstern, aufserdem der beständige Gebrauch der schon erwähnten antiscrophulösen Pulver, die Aq. Conr., und die weifse Präcipitatsalbe, fünf Gran auf eine Drachme Fett, auf die äufsere Fläche der Augenlieder mittelst eines weichen Haarpinsels aufgetragen, endlich Vesicatore hinter die Ohren oder in Nacken gelegt, führten, trotz einer in der Zwischenzeit durch Verkältung zugezogenen Recidive, bis Ende Mai vollständige Heilung herbei. Der Knabe blieb noch einige Zeit in der Beobachtung, und wurde am 16. Juni vollkommen hergestellt seiner Mutter übergeben.

Nicht selten trat die scrophulöse Augenentzündung bei, dem Anscheine nach vollkommen gesunden Kindern auf, doch immer nur als Vorbote der sich eben entwickelnden scrophulösen Anlage, oder der über kurz oder lang ausbrechenden Scrophelsucht; ein Umstand, der neuerdings beweist, dafs die Augenheilkunde viel Licht über die verborgenen Krankheiten oder Krankheitsanlagen des Gesammtorganismus verbreitet, und von den practischen Aerzten zur Verhütung des Ausbruches anderer Uebel des Körpers wohlthätig benützt werden könnte, und einst gewifs allgemein benützt werden wird.

Die scrophulöse Ophthalmie erschien in ihrer reinen Ausprägung nur an Kindern und jenen Individuen, welche dem kindlichen Alter noch nahe standen. Bei Erwachsenen, welche die Merkmale der verborgenen Scrophelsucht*) mehr oder weniger an sich trugen, erschien sie mit seltenen Ausnahmen gewöhnlich nur als schwache Complication, oder im Drüsen-

*) Marienbad et ses différens moyens curatifs dans les maladies chroniques. Par Ch. J. Heidler etc. Prague 1828. S. 281.

systeme der Augenlieder als Verknotung der Augenliedränder, oder sie äufserte sich in der Form von Gerstenkörnern.

Vollständige Heilung vom Grunde aus, so dafs die Patienten für immer davon befreit blieben, ist bei der scrophulösen Augenentzündung eben so selten, als bei Krankheitsformen anderer Gebilde, wenn sie aus scrophulöser Cachexie entspringen. Wo die organische Maschine in ihren Urstoffen verdorben, beim Acte der Erzeugung im lebensschwangeren Keime schon vergiftet worden, wie wir dies bei den durch Lustseuche oder auf andere schändliche oder auch schuldlose Art entnervten Eltern leider! so häufig sehen; wo die auf solche Art erzeugte oder ererbte constitutionelle Krankheit tief im Leben der Lymphe, des Blutes, der daraus geschiedenen Säfte, im Nervenmarke, und der gesammten organischen Masse, kurz in allen Verzweigungen des organischen Lebens begründet liegt: da kann wohl menschliche Kunst die sich hier und da offenbarenden Aeufserungen der Krankheit beschwichtigen; aber die eigentliche mit und in dem Ganzen innigst verwebte Krankheit radical heilen kann sie nicht. Dies mag wohl unter sehr günstigen Verhältnissen blofs bei denjenigen Kindern gelingen, wo das in diesem Alter vorwaltend thätige Lymph- und Drüsensystem sammt dem Bildungstriebe, der Vegetationsprocefs und mittelst desselben die übrigen zwei Grundsysteme des Gesammtorganismus die Sensibilität und Irritabilität, nicht durch den Einflufs der Körperconstitution der Eltern, sondern einzig und allein durch einen unglücklichen Zusammenflufs vieler äufseren schädlichen Einflüsse krank geworden ist. Im ersteren Falle bricht über kurz oder lang das Uebel sicher von neuem aus.

Dessen ungeachtet läfst sich doch durch ein umsichtiges, genau befolgtes, beharrlich jahrelang durchgeführtes diätetisches Verfahren sehr viel zur Verbesserung der Constitution solcher Unglücklichen thun; wenigstens die Entfaltung der Krankheit, dieser eigenthümlichen Ausartung der Mischung in den Säften und festen Theilen durch Regulirung des reproductiven Systems, des Assimilationsprocesses beschränken, und der Natura medicatrix vorarbeiten, damit sie in den Entwickelungsperioden des Organismus, in denen sie ihr stetes Geschäft, den Körper

umzubilden, zu vervollkommnen und zu verbessern mit einer vorzüglichen Thätigkeit betreibt, desto leichter ihr Heilgeschäft vollführen könne. Zum Glück geht das schönste, zarteste und edelste der Organe in der allgemeinen Scrophelsucht nur sehr selten unter, wenn es in seiner Entzündung recht zweckmäfsig behandelt, nicht vernachlässiget oder gar mifshandelt wird.

Obschon das eigentliche Wesen der Scrophelkrankheit noch in tiefes Dunkel gehüllt ist, so kennen wir doch so ziemlich jene schädlichen Einflüsse, unter deren Einwirkung, bei vorhandener Anlage, dieses eigenthümliche Erkranken des Assimilationsprocesses entwickelt und befördert wird; ein Erkranken, das sich vorzüglich in dem vorherrschenden lymphatischen und Drüsensysteme äufsert. Bei unsern Kranken waren es nach den Aussagen folgende Einflüsse, welche alle den naturgemäfsen Gang des Verdauungs- und Assimilations-Geschäftes zu stören im Stande sind: tägliche Uebersättigung der Kinder bei oder ohne die Mutterbrust, mit guter oder unzweckmäfsiger Nahrung; zu frühzeitiger Gebrauch und Mifsbrauch des Bieres, des starken Kaffees; acute Exantheme; unzweckmäfsige Vaccination; Mifsbrauch der Abführungsmittel und des Mercurs; Unreinlichkeit; feuchte Wohnung; schlechte, durch animalische oder vegetabilische Ausdünstungen verdorbene Zimmerluft; übermäfsige Stubenhitze; zu warme Kleidung und Betten; nafskalte Witterung; Verkältung, besonders nasse Verkältung der Füfse; unzulängliche oder schlechte Nahrungsmittel; Unmäfsigkeit im Essen; vieles Sitzen und Mangel an Bewegung in freier Luft; mangelnder Einflufs des Sonnenlichtes; Verzärtlung der Kinder; Onanie; den Frohsinn lähmende harte Behandlung von Stiefeltern und Dienstherren; übermäfsige Anstrengung der Geisteskräfte u. s. w. In der sorgfältigsten Abhaltung und Vermeidung dieser, das vegetative Leben in seiner Tiefe ergreifenden Verhältnisse, und einer naturgemäfsen physischen Erziehung der Kinder, besteht vorzüglich die Cur der Scrophelsucht.

Das diätetische Verhalten ist und bleibt bei Scrophulösen immer die Hauptsache; eine sehr oft unbesiegbare Klippe, an welcher der beste Heilplan des Arztes scheitert. Ohne dem

geregelten diätetischen Verhalten schlagen die besten pharmaceutischen Mittel fehl. Diät ist der mächtigste Einfluſs in der Natur, durch welchen die heilsamsten Veränderungen in dem Gesammtorganismus hervorgebracht werden. Sie erzeugt Erscheinungen, die oft ans Wunderbare gränzen, und wirkt gleich dem fallenden Tropfen, der nach und nach selbst den Kiesel aushöhlt.

Das, was genossen wird, ist schon allein im Stande, eine scrophulöse Zerrüttung im Gesammtorganismus hervorzubringen. Durch den qualitativ schädlichen oder zu geringen Nahrungsstoff, welcher, z. B. im schlechten Brode, in derlei Erdäpfeln, festen fetten Mehlspeisen u. dgl. täglichen Nahrungsmitteln der Armen enthalten ist, wird der Assimilationsproceſs gleich in seiner ersten Instanz, in der Chylification, feindlich angegriffen. Durch diesen abnormen Chylus leidet die normale Mischung des Blutes und der organischen Masse. Dadurch schon wird das naturgemäſse Wirkungsvermögen beider herabgestimmt, da die Lebenskraft an die Qualität der Materie gebunden ist. Werden nun noch andere für die thierische Oekonomie unentbehrliche Einflüsse dem Kinde entzogen, z. B. die Heiterkeit des Geistes, die Reinlichkeit, die Bewegung des Körpers, der mächtige Licht- und Luftreiz: so wird die Kraft des innern Lebens noch mehr vermindert; sie kann aus den erwähnten Speisen weder so viel Nahrungsstoff ausziehen, als darin wirklich enthalten ist, noch den ausgezogenen Bildungssaft im Darmcanale, in den Drüsen und im Blute gehörig zum thierischen Faserstoffe verarbeiten; er bleibt mehr schleimicht; das nicht gehörig erneuerte Blut verliert dadurch noch mehr an Lebensenergie; die abgenützten, als schädlich auszuführenden Bestandtheile, die es mit sich führt, werden nicht ausgeschieden; der durch dasselbe dem verbrauchten Nervenmarke und der abgenützten Faser zu leistende Ersatz findet nicht Statt; die Mischung der organischen und der Saft-Masse wird noch abnormer, bis endlich die Function des im kindlichen Alter vorzüglich thätigen Lymph- und Drüsensystems nach und nach so zerrüttet wird, dafs es, gereizt durch die abnormen Säfte, fehlerhaft absondert, und endlich bei der Disharmonie und der Unordnung in den Lebensverrichtungen der Organe jenes Pro-

duct erzeugt, das man mit dem Namen: scrophulöse Schärfe, belegt.

Manche der diätetischen Mafsregeln konnten freilich in der stabilen und ambulanten Klinik keine Anwendung finden, wurden aber als Verhaltungsregel beim Austritte des Patienten den Verwandten desselben zur Pflicht gemacht, um Rückfällen der Augenkrankheit bestmöglichst vorzubeugen.

Bei reizbaren Kindern ging in Anordnung der Diät und Lebensart die Heilabsicht dahin, das Mifsverhältnifs, in welchem das sensible und irritable System ihres Körpers zu dem reproductiven stand, allmälich aufzuheben, und dadurch sowohl, als durch alle zu Gebote stehende Mittel die Vegetation im Gesammtorganismus zu steigern, die Assimilation zu befördern. Daher wurde vor allem, nebst sorgfältiger Vermeidung alles dessen, was nur immer die Blutgefäfse und Nerven aufzuregen im Stande ist, auf eine gute Verdauung, den Centralpunct des ganzen Ernährungsgeschäftes, gesehen; indem die Heilung und Umänderung des krankhaften Organismus von der Bereitung eines qualitativ und quantitativ normalen Chylus und einer naturgemäfsen Mischung des Blutes wesentlich abhängt.

In Hinsicht der Nahrung wurde angeordnet, dafs der Magen der Kleinen nie überladen werde; indem das Uebermafs selbst gesunder Nahrungsstoffe für ihren Körper ein wahres Gift ist. Die Eltern und Verwandten wurden belehrt, dafs das, was gereicht wird, jedesmal verdaut werden müsse, wenn es gedeihen, und nicht zum Samen für Krankheiten werden solle; dafs es daher rathsam ist, den Kindern oft, aber jedesmal nur wenig zu essen zu geben, und dies zu bestimmten, nie abzuändernden Stunden zu thun, etwa fünfmal des Tages, und dabei Acht zu geben, welche Nahrungsstoffe sie am leichtesten vertragen und gut verdauen, und diese vorzüglich zu wählen.

Wir liefsen den Kleinen nicht immer dieselben, sondern abwechselnd verschiedene Nahrungsstoffe reichen, zugleich aus dem Pflanzen- und Thierreiche. Gut gebackenes, einige Tage altes Brod ohne Butter; Zwieback ohne Gewürze; leichte Mehlspeisen; wenn keine Neigung zur Erzeugung von Säuern vorhanden war, Milchspeisen; Blumenkohl (Karviol); gedünstete

Mohrrüben (gelbe Möhre); gedünstete weifse Rüben, mehlige Erdäpfel; junge Bohnen, grüne Erbsen. Süfses frisches oder gedünstetes Obst. Leicht verdauliche Fleischspeisen; Fleischbrühe mit Graupen oder mit Sago, Reis, Gries; gebratenes und gedünstetes Fleisch von jungen Thieren. Alle schwer zu verdauenden Speisen wurden streng verboten, als: fettes, gepöckeltes, geräuchertes Fleisch; Butter; Fische; die groben, derben Mehlspeisen; fettes Backwerk; die blähenden Hülsenfrüchte; aufser Karviol, alle Kohlarten; Salat; überhaupt alle fetten, alle saueren und sehr gesalzenen Nahrungsmittel. Ferner wurden die scharfen, stark reizenden Gewürze untersagt, z. B. Senf, Ingber, Pfeffer, Zimmt, Vanille, Muscatblüthe, Safran, Zwiebel, Knoblauch.

Vor Kaffee, Thee, Chocolade, auch vor dem Absude von Cacaobohnen und Schalen, und vor allen geistigen Getränken, Bier, Wein, Rosoglio wurde gewarnt. Zum Getränke empfahlen wir Wasser; zum Frühstücke Eichelkaffee, den letztern vorzüglich in jenen Fällen, wo die Drüsen überhaupt und besonders jene des Gekröses in einem Erschlaffungs- aber in keinem Verhärtungszustande sich befanden.

In Hinsicht der Körperbedeckung warnten wir vor allen Kleidungsstücken, welche übermäfsige Wärme oder gar Schweifs erregen, vor der rauhen Witterung nicht hinlänglich schützen, schwer und fest anliegen, oder gar zusammenschnüren.

Als Bett wurde eine Matraze und Decke, bei Armen ein Strohsack mit Leintuch und Decke angerathen, welche letztere wir im Winter mit einer leichten Federdecke verwechseln liefsen.

Man rieth den Verwandten jede, besonders nasse Verkältung der Füfse bei den Kindern auf das sorgfältigste zu verhindern. Wir trugen ihnen auf, bei zufälligem Nafswerden der Schuhe und Strümpfe diese sogleich mit trockenen wechseln, und die Kleinen niemals mit blofsen, warmen Füfsen aus dem Bette auf dem kalten Fufsboden gehen zu lassen.

In Hinsicht der Pflege der Haut, dieses für die thierische Oekonomie höchst wichtigen Sinnes- Respirations- und Reinigungsorganes, dessen Cultur für das Wohlseyn des ganzen Körpers wesentlich nothwendig ist, riethen wir, nebst dem vorsichtigen Gebrauche der Bäder, den ganzen Körper der

Kleinen täglich anfänglich mit lauem, dann allmälich mit kaltem Wasser mittelst eines Schwammes zu waschen, und dann mit Flanell sanft zu reiben; die Kleidung so wie das Bettzeug stets höchst reinlich zu halten; und die Leibwäsche so oft wie möglich zu wechseln.

Wir sagten den Aeltern, dafs das Schlafzimmer der Kleinen nicht wie gewöhnlich das schlechteste, unfreundlichste im Hause, sondern grofs, von der Sonne beschienen, heiter, trocken und nicht mit Bettstellen überfüllt seyn dürfe; dafs keine Wäsche am Ofen getrocknet werde, dafs vielmehr die Luft des Schlaf-, so wie des Wohnzimmers stets rein, im Winter nicht zu heifs seyn, und oft, sehr oft bei jeder Jahreszeit erneuert werden müsse, ohne den Patienten der Zugluft auszusetzen.

Wir ertheilten den Rath, Kinder, je reizbarer oder jünger sie waren, desto länger, neun bis zehn Stunden, ungestört schlafen zu lassen.

Da der Genufs der Feldluft sammt der vollen Einwirkung des Sonnenlichtes auf den Körper Hauptbedingungen zur Heilung und diese zwei Medien einer kräftigen Vegetation der wahre Lebensbalsam für die Kinder sind: so riethen wir überall, wo es die Verhältnisse nur immer erlaubten, die Kinder auf das Land zu geben, und sie dort in der freien Natur, in Gärten, auf Wiesen, in Wäldern und auf Bergen bei trockener Witterung leichte Bewegung machen zu lassen, ohne sich dabei zu sehr zu erhitzen, oder zu sehr zu ermüden. Bei feuchter und nafskalter Atmosphäre riethen wir, die Kleinen lieber zu Hause mit mäfsigen körperlichen Arbeiten zu beschäftigen.

In Hinsicht ihrer geistigen Thätigkeit warnten wir die Eltern mit Nachdruck vor zu zeitiger Anstrengung; da Geistesarbeiten in die physische Entwickelung solcher meist talentvoller Kinder immer sehr feindselig eingreifen. Aus demselben Grunde riethen wir, Mährchen, Romane, kurz alles, was ihre ohnehin rege Einbildungskraft übt oder schlummernde Gefühle weckt, und Leidenschaften erregt, von ihnen, wie tödtendes Gift, entfernt zu halten.

Wir machten die Eltern aufmerksam, dafs der Geschlechtstrieb bei reizbaren Scrophulösen sehr frühe erwache, und man daher um so vorsichtiger über ihre Lectüre und ihren Umgang

wachen und für die Bewahrung ihrer Unschuld im weitern und engern Sinne alle nur erdenkliche Sorgfalt tragen müsse; indem die Bekanntschaft mit jeder Sünde, vorzüglich aber die unglückselige Bekanntschaft mit dem im Finstern schleichenden Laster der Onanie alle ärztliche Sorgfalt fruchtlos macht, die Geisteskräfte der Kinder lähmt, die Reinheit ihrer Seelen befleckt, den schönen, kindlichen, Gesundheit gebenden Frohsinn vergiftet, und die Kinder einem gewissen Siechthume mit seinen tausend Qnalen, wenn nicht gar dem Tode zuführt.

War die Augenkrankheit mit einem fieberhaften Allgemeinleiden verbunden, so wurde dies nach seinem Character behandelt. Dabei gingen wir aber mit viel Vorsicht und Umsicht zu Werke, um nicht den vielleicht wohlthätigen Streben des Gesammtorganismus, sich der beginnenden oder begonnenen Scrophelkrankheit zu entledigen, feindlich entgegen zu wirken. Wir beobachteten daher die kleinen Patienten mit verdoppelter Aufmerksamkeit, um zu erfahren, ob die örtlich aufgeregte Gefäfs - und Nerventhätigkeit sich vom Sehorgane aus dem ganzen Körper mitgetheilt, oder ob das Fieber von irgend einer andern, etwa verborgenen Entzündung, z. B. in den Gekrösdrüsen, ausgehe; kurz, um die bestimmte Ursache der Unruhe und Hinfälligkeit der Kinder, ihres gestörten Schlafes, der Hitze, des gereizten Pulses, des Durstes, des feurigen Urins u. s. w. zu entdecken. Sehr oft liefsen sich die vorhandenen, gewöhnlich leichten Fieberbewegungen auf keine befriedigende Art erklären noch deuten; und gelind antiphlogistische Mittel mit entsprechender Diät reichten meistens hin, die aufgeregte Gefäfsthätigkeit bald zu dämpfen. Auf gehörige Stuhlentleerung wurde um so mehr Rücksicht genommen, da reizbare Scrophulöse zu Stuhlverstopfungen ohnehin sehr geneigt sind. Drastische Abführungsmittel, z. B. Jalappa u. dgl., wurden bei reizbaren Scrophulösen durchaus vermieden, da sie häufig die Blutströmungen vermehren und selbst Convulsionen veranlassen können, wie ich einigemal gesehen habe.

Hatten wir den fieberhaften Zustand beschwichtiget, und war das Augenleiden blofs die Folge einer scrophulösen Anlage, was sehr oft der Fall ist: so wurden aufser einem von Zeit

zu Zeit gereichten antiphlogistischen Abführungsmittel alle innere Arzneien ausgesetzt, und gegen das scrophulöse Allgemeinleiden blofs das diätetische Verfahren angeordnet. Augenentzündungen mit Blepharospasmus machten hiervon eine Ausnahme, in welchem Falle die Aqua lauroc., der Spir. c. c. succ., das Extr. conii mac. mit Wasser *), oder mit Aq. lauroc., oder Eccoprot. mit Extr. conii mac. in steigender Gabe, das Sulfas chin., die Flor. zinci mit oder ohne Calomel, das Extr. bellad. in sehr kleinen Gaben vorgeschrieben wurden. Narcotica wandten wir stets mit vieler Vorsicht und nie zu lange an, indem sie bei Kindern sehr nachtheilig auf das Nerven-, besonders das Cerebralsystem, und das Ernährungsgeschäft einwirken.

Hinsichtlich der örtlichen Behandlung wurde bei reizbaren Individuen, wo sich der Character der Augenentzündung immer reiner aussprach, als bei der entgegengesetzten Classe anfänglich nur das Auge beschattet, oder das Zimmer verdunkelt, und überhaupt so lange negativ verfahren, als dieses schmerzhaft oder empfindlich war. Bei sehr gereiztem, sehr schmerzhaftem Zustande des Auges wurden anfangs Blutegel in die Umgebung oder hinter die Ohren gesetzt; auch bewirkten unter diesen Verhältnissen Umschläge von eiskaltem Wasser, über die Augen und ihre Umgebung gelegt, sehr grofse Erleichterung und Nachlafs aller Symptome. In den meisten derlei Fällen war das Anlegen von Blutegeln nicht erforderlich.

Mit dem Schwinden des gereizten Zustandes des Auges und dem allmälichen Uebergange in die chronische, torpide Form wurde in sehr vielen Fällen durch Brechweinsteinsalbe oder derlei Pflaster ein ableitender Hautreiz im Nacken erregt oder Seidelbast auf den Arm gebunden; das Empl. canthar. oder das Empl. vesic. perp. verträgt die sehr reizbare Körperconstitution solcher Kinder selten. Nebstdem wurden warme Tücher über das Auge gehängt, und versuchsweise eine schwache Aq. Conr. in dasselbe geträufelt, welche letztere, wenn sie mit bald vorübergehender Aufregung gut vertragen wurde, einigemal des Tages lauwarm angewendet wurde. Das-

*) Dzondi's Aeskulap I. Bd. 1. Heft 1821. S. 134.

selbe Verfahren fand Statt, wenn die scrophulöse Augenentzündung in der pannusartigen Form verlief.

Griff der Desorganisationsprocefs der ichorösen Geschwürchen zu sehr um sich, so wurden statt der Aq. Conr. eine schwache, dem Reizzustande angemessene Auflösung des Lap. div. mit Laud. liq. Syd. doch ohne Acet. lith., und warme trockene Kräuterkissen in Anwendung gebracht.

Um Recidiven am Auge so viel als möglich zu verhüten, liefs man nach verlaufener Augenentzündung eine längere Zeit hindurch eine rothe Präcipitatsalbe einstreichen, welche, je nachdem sie die Patienten vertrugen, bald stärker, bald schwächer eingerichtet wurde.

Im Augenliederkrampfe, der in Folge einer scrophulösen Ophthalmie mit fast synochösem Character eintrat, bei sehr gereiztem, schmerzhaftem Zustande der Augen mit erhöhter Wärmeentwickelung brachten eiskalte Wasserumschläge baldige Hilfe. Unter andern Verhältnissen aber war dieser Krampf, wenn er nicht bald der dreimal des Tages an die äufsere Fläche der Augenlieder eingeriebenen Salbe wich, welche aus einer Drachme Axung. porci, vier Gran Merc. praec. alb. und zehn Gran Extr. bellad. bestand, meistens äufserst hartnäckig. Einigemal leistete gegen dieses chronisch gewordene, dem Patienten äufserst lästige Symptom das Auflegen der Tinct. galb. nach Kopp's Methode auffallend gute Dienste; auch die Einreibung der Brechweinsteinsalbe in die Gegend, und nach der ganzen Länge der Wirbelsäule bewährte sich in mehreren Fällen als sehr wirksam. Bei allen diesen Mitteln liefsen wir den gemäfsigten Lichteinflufs auf die Augen vorsichtig, und nach und nach verstärken.

Jene Scrophulösen, wo die beginnende Augenkrankheit in der Form eines Augencatarrhes auftrat, vertrugen anfänglich, wegen erhöhter Reizbarkeit, entweder gar kein reizendes Augenwasser, oder eine nur schwache Aq. Conr., womit die Augenliedränder dreimal des Tages lauwarm benetzt wurden; nach dem Uebertritte des Augencatarrhes in scrophulöse Augenliederdrüsenentzündung leistete hingegen das Conradische Sublimatwasser, und wo ein Augenliederkrampf zugegen war, die weifse Präcipitatsalbe mit mehreren Granen Opium oder Extr. bellad.

vermengt, und zwei- bis dreimal des Tages auf die Augenlieder mittelst eines Haarpinsels sanft eingerieben, die ersprieſslichsten Dienste. Bei der scrophulösen Augenliederdrüsenentzündung ohne Krampf, mit zwischen den Cilien fest sitzenden Crusten, die mittelst einer Stecknadel abzulösen sind, half folgende Salbe ein- oder zweimal des Tages in die Augenliedränder eingerieben:

R. Unguent. simplic. drachmam
Merc. praec. rubri gr. duo — quatuor
Opii puri gr. unum — tria
M. exactissime.

Die zurückbleibende Verknotung und Verhärtung des Augenliedrandes, Tylosis, hob das täglich einmal vor dem Schlafengehen vorzunehmende Einstreichen der rothen Salbe aus einem Quentchen frischer Butter, und einem Gran rothen Präcipitats, wenn sie anhaltend gebraucht und allmälich verstärkt wurde.

Das besonders gegen scrophulöse Augenentzündungen von Jahn *) sehr gepriesene Aurum oxymuriaticum, Chlorgold, zwei Gran auf sechs Uncen Wasser, habe ich in meiner Privatpraxis schon mehrmal gegen langwierige scrophulöse Augenliederdrüsenentzündungen mit gutem Erfolge äuſserlich angewendet, und ich denke diese Versuche fortzusetzen.

Bei aufgedunsenen trägen Individuen ging die Heilabsicht dahin, die vorherrschende verstimmte Thätigkeit ihres Lymph- und Drüsensystemes durch An- und Aufregung anderer Systeme gleichsam abzuleiten, und das erstere System als erste Instanz der Animalisation mit den übrigen in ein harmonisches Gleichgewicht zu setzen; die Patienten aus dem niedern thierischen Schleimleben auf die höheren Stufen der den Menschen eigenthümlichen Organisation zu bringen; die üppige Eiweifs- und Schleimproduction durch Einleitung einer naturgemäfsen Chylus- und Blutbereitung zu beschränken; die träge Gefäfsthätigkeit behutsam und allmälich zu steigern; die unterdrückte Nervenkraft zu entwickeln; kurz die fehlerhafte Function des Assi-

---

*) Rust's Magazin der gesammten Heilkunde 1828. 1. Hft. S. 74.

milations- und Sanguifications-Systemes, wodurch kraftlose Saftmasse im Ueberflusse bereitet wird, ohne in gesunden Faserstoff verwandelt zu werden, zur Normalität zurückzuführen, um durch diesen geregelten Vegetationsprocefs, welcher wieder eine normale Irritabilität und Sensibilität zur nothwendigen Folge hat, ein naturgemäfses Mischungsverhältnifs der flüssigen und festen Theile im Gesammtorganismus zu begründen. Zur Ausführung dieser Heilabsicht zeigten sich der Frühling und Sommer günstiger, als die übrigen Jahreszeiten.

Das diätetische Verhalten in Hinsicht auf Nahrung, Körperbedeckung, Pflege der Haut, Schlaf- und Wohnzimmer, Genufs der freien Feldluft, geistige Thätigkeit wurde eben so, wie bei den reizbaren Kindern, angeordnet; nur gaben wir dieser Classe von Scrophulösen mehr Fleischnahrung, und liefsen die Speisen mit Gewürzen versetzen, mit Kümmel, Anis, Fenchel, Majoran, Petersilie, Knoblauch, besonders mit Zwiebel, Zimmt, Ingber, Vanille u. s. w.; zum Frühstücke erlaubten wir ihnen Kaffee; zum Getränke mitunter ein leichtes, geistiges Hopfenbier, und manchem derselben sogar in gewissen Fällen von Zeit zu Zeit etwas echten, nicht säuerlichen Wein; wir riethen nebst dem täglichen Reiben des Körpers mit Flanell und öfteren Einreiben des Opodeldoc, des Linim. volat. cum camph. an den Unterleib und in die Gegend der Wirbelsäule, sie vier- fünfmal der Woche, wohl auch täglich, in ein warmes Bad, mit oder ohne Salz, mit oder ohne Lauge zu setzen, und in dem Bade ohne Zusatz des Salzes den ganzen Körper mit Seife zu reiben; liefsen sie nur sieben, höchstens acht Stunden schlafen, und beim Erwachen gleich aufstehen; empfahlen beim Genufse des Landlebens sehr fleifsige, ja unausgesetzte Bewegungen bis zur Ermüdung in trockener, freier Feldluft, nebst anstrengenden Gartenarbeiten; und ertheilten Eltern und Anverwandten den Rath, den Geist der kleinen Patienten täglich zu beschäftigen, und den wissenschaftlichen Unterricht socratisch einzuleiten, um sie zur geistigen Thätigkeit, und zum Selbstdenken zu zwingen, und auch auf diese Art und von dieser Seite auf ihr gesammtes Nervensystem erregend einzuwirken.

Dafs das angegebene diätetische Verfahren kräftig einwirke, zeigte sich an einigen Kindern, bei denen es mit Be-

harrlichkeit lange Zeit durchgeführt wurde, auf eine recht auffallende, augenscheinliche und höchst erfreuliche Art. Sie waren in ihrer Umwandlung fast nicht mehr zu erkennen. Ihr träges, schwerfälliges Wesen hatte sich verloren; ihr Gang war rascher, ihre Bewegungen lebhafter; statt wie sonst faul, gedanken- und empfindungslos da zu sitzen, suchten sie sich jetzt zu beschäftigen, und mischten sich munter, theilnehmend und gesprächig unter ihre Spielgefährten; das vorher schwammichte, aufgedunsene, weiche Fleisch ihres Körpers war derb, elastisch, ihre Haut ohne Ausschlag, rein und frisch; ihre Gesichtszüge hatten sich geändert, ein froher Sinn und Lebensgenufs sprach aus ihren jetzt gesunden Augen, und auf ihren Wangen blühte das schöne liebliche Roth unschuldiger Jugend.

Da die in Rede stehende scrophulöse Ophthalmie bei dem tiefen Stande der sensiblen und irritablen Sphäre des Körpers torpider Individuen nie mit einem fieberhaften Allgemeinleiden verlief: so konnte immer sogleich gegen die scrophulöse Discrasie gewirkt werden.

Die Cur begann bei ungereiztem, schmerzlosem Zustande des Unterleibes gewöhnlich mit einem reizend wirkenden Abführungsmittel, manchmal mit einem Brechmittel aus Ipecac. ohne, oder mit Tart. emet., theils um den Magen und Darmcanal von qualitativ und quantitativ abnormen Stoffen zu reinigen, die auch bei guter Verdauung vorhanden seyn können, theils um durch die Reizung des Darmcanals eine wohlthätige Aufregung über das ganze Gefäfs- und Nervensystem des Körpers zu verbreiten; die Ab- und Ausscheidungsprocesse in allen Organen zu beschleunigen; den Kreislauf des Blutes im Unterleibe zu erleichtern oder zu befördern, und auf die Verstimmung des Lymph- und Drüsensystemes im Gesammtorganismus umstimmend und ableitend einzuwirken.

Kindern von zwei bis vier Jahren wurde als Purgans verordnet-

R. Calomelan. gran. duo
Pulv. rad. jalap. gr. decem
Elaeosacch. foenic. drachmam
Syr. comm. vel mellis despumati unciam semis
M. f. linctus. D. s. auf einmal zu nehmen.

Bei älteren Kindern wurde nach Verhältnifs ihres Alters und der minderen oder gröfseren Reizlosigkeit ihres kindlichen Körpers das Calomel von drei bis sechs Gran, das Pulver aus Rad. jalap. von zwölf Gran bis zu einem Scrupel gegeben. Nachdem das Abführungsmittel gehörig gewirkt hatte, liefs man den Patienten am folgenden Tage ohne Arznei. Hierauf wurde, wenn die Verdauungskräfte es gestatteten, was fast durchgängig bei obigen Patienten der Fall war, das vorzüglichste der antiscrophulösen Mittel, der Mercur ohne, oder in Verbindung mit dem Antimonium angeordnet, dabei den kleinen Vielessern verhältnifsmäfsig nur wenig Nahrungsmittel gereicht, und diese nebst Fleischsuppe und leichten Fleischspeisen aus leicht verdaulichen Pflanzenstoffen bereitet. Die am häufigsten angeordnete Formel war bei Kindern von fünf bis sieben Jahren folgende:

R. Aeth. miner. vel antim. gr. tria
Magnes. muriae drachmam semis
Sacchar. alb. drachmam

M. f. pulv. div. in dos. aeq. Nr. sex. D. s. früh, oder früh und Abends ein Pulver mittelst Wasser in einer Kaffeetasse oder mit Syr. mannato gemischt einzunehmen Das Calomel nach Umständen zu dem zwölften, achten oder sechsten Theil eines Granes gegeben, so wie der Aeth. miner. vel antim. wurde nur allmälich und mit Vorsicht verstärkt, um nicht zu heftig auf das Drüsensystem zu wirken, und die ohnehin langwierige Cur durch gewaltsame Reactionen noch zu verlängern. Beim Verdachte von Säure im Magen wurde auch Sal sodae, bei vorwaltender Pituita, Sal ammon., bei schwacher Verdauung Cort. cinam. obiger Mischung des Pulvers, ehe sie getheilt wurde, so lange als nöthig beigegeben. Nebst diesen Pulvern machte ich in mehreren Fällen meiner Privatpraxis auch von den auflösenden Kräutern mit Nutzen Gebrauch, entweder in der Form eines Linctus, eines Absudes, oder als frischer Saft.

Bei dieser Behandlung wurde darauf gesehen, und obige Pulver nicht selten durch Zusatz von Pulvis rad. rhei elect. oder Rad. jalap. oder Extr. gratiolae so eingerichtet, dafs täglich wenigstens eine ergiebige breiartige Oeffnung erfolgte. Wässerichte Stühle vermieden wir als nutzlos. Früher oder später, nachdem es die Umstände forderten, wurde das Purgans erneuert,

dann nach einem oder zwei Tagen Ruhe wieder obige Pulver verabreicht, aber auch diese von Zeit zu Zeit ausgesetzt. Bisweilen gaben wir auch ein Brechmittel ohne die Gegenwart eines offenbar gastrischen Zustandes, um den Gesammtorganismus, das Gehirn, die Lunge, die Leber, den Magen, die Milz u. s. w. wohlthätig zu erschüttern; den Kreislauf zu beleben; die Ab- und Ausscheidungen des Hautsystemes und aller Abdominalorgane zu befördern; die Resorption der lymphatischen und venösen Gefäfse zu steigern; und die Reizung und Aufregung des Unterleibs-Gangliensystemes mittelst des Sympathicus magnus überall hinzuleiten, und den gesammten Nerven des Körpers belebend mitzutheilen.

Diese Heilmethode wurde durch einen langen Zeitraum befolgt, wenn auch anfänglich einige Symptome der Scrophelkrankheit, z. B. die Drüsenanschwellungen, zunahmen.

Erschienen in Folge der angegebenen Cur, wie es bei mehreren Kindern der Fall war, häufige, schleimichte oder derlei Stuhlgänge: so wurden sie wie beim Gebrauche auflösender mineralischer Wässer, als critisch heilsam, als Wirkung erhöhter organischer Thätigkeit angesehen und weder befördert, noch unterdrückt.

Mehrmal sah ich in meiner Privatpraxis von den Mineralquellen, namentlich von dem Kreuz- und Ferdinandsbrunnen Marienbads, auch von dem Giefshübler Säuerling sehr heilsame Wirkungen in der Scrophelsucht. Nach erfolgter Crisis trat mit dem Verschwinden aller scrophulösen Erscheinungen ein gesundes Aussehen des Körpers ein, und die Cur konnte nach verabreichten tonischen Arzneimitteln als glücklich beendet angesehen werden. Verlor sich der dicke Leib der von uns behandelten Scrophulösen, nahm die Aufgedunsenheit des Gesichtes, der Nase, der Oberlippe ab, verschwanden die Hautausschläge und Drüsengeschwülste, kurz, trat auch ohne offenbare Crisen bedeutende Besserung ein: dann wurden allmälich bei nahrhafter Kost den obigen antiscrophulösen Pulvern tonische Mittel zugesetzt, z. B. das Pulver der Rad. gentianae, der Rad. rhei elect. refr. dosi, zur Abwechslung auch die Tinct. rhei Darel. täglich zu einem halben Efslöffel gereicht.

In Fällen, wo die Eltern nach dem Verschwinden aller

scrophulösen Erscheinungen und nach gehobener Augenentzündung die ärztliche Behandlung nicht selbst unterbrachen, was leider! bei dem tief eingewurzelten Vorurtheile: „Augenkrankheiten sind blofs örtliche Krankheiten", nur zu oft geschah, wurde sie endlich, um auch die zurückbleibende Erschlaffung zu heben, mit dem Cort. peruv.; mit der Limat. martis; der Tinct. nervino-tonica Bestusch. oder dem Vinum martis beschlossen, und hierauf der Patient, oder vielmehr seine Verwandten blofs auf das diätetische Verhalten angewiesen.

Die Wirkung des salzsaueren Goldes (Murias auri), des salzsauren Baryts (Murias barytae) und einiger anderen von Vering als sehr heilsam empfohlenen Mittel *) kenne ich noch nicht aus eigener Erfahrung.

G. E., der 11jährige Sohn einer sehr armen Schneiderswittwe vom Lande, ein fettleibiger, pastöser Knabe von ausgezeichnet torpid scrophulösem Habitus und trägem Temperamente, hatte seit seiner Kindheit, die er stets in schmutzigen und feuchten Wohnungen, und bei ärmlicher, gröfstentheils in Brod bestehender Kost hinbrachte, mit chronischen Hautausschlägen, mit Drüsengeschwülsten, besonders aber mit Augenentzündungen oft und viel zu kämpfen gehabt. Vor zwei Jahren ging ihm sein linkes Auge durch eine heftige Entzündung und darauf folgende Vereiterung, veranlafst durch einen Steinwurf, verloren. Am 11. März brachte man ihn, eines neuen Augenleidens wegen, welches aber auch schon wieder mehrere Wochen dauerte, auf die Augenklinik. Der Zustand war folgender:

Am rechten Auge etwas angelaufene, excoriirte Augenliedränder mit kleinen gelben Crusten bedeckt; die Augenliedschleimhaut etwas geröthet; in der Scleroticalbindehaut gegen den innern und äufsern Winkel viele unregelmäfsig durch einander laufende, ausgespritzte Gefäfse. Ueberdies befindet sich zwischen dem äufsern Winkel und dem äufsern Rande der Cornea, doch entfernt von diesem, in der Conj. sclerot. ein mehr als

*) Heilart der Scrophelkrankheit von Joseph Ritter von Vering etc. etc. Wien bei Gerold, 1829.

Maniére de guérir la maladie scrofuleuse, par le Chevalier Joseph de Vering etc. Vienne. 1832.

linsengrofses, rundes Eitergeschwür, mit gelbem, speckichtem Grunde und erhabenen Rändern; ein ähnliches Geschwür, nur etwas kleiner, deckte den inneren Rand der Cornea, so, dafs der Grund dieses halb in die Cornea, halb in die Scleroticalbindehaut fällt. Die Hornhaut hat fast in ihrer Mitte etwas nach innen und abwärts drei kleine, saturirte, alte Flecke, deren verwaschene Ränder in einander übergehen; dadurch wird fast die ganze untere Hälfte der Cornea getrübt. Der Thränenfluſs ist gering, Lichtscheue und Schmerz gar nicht vorhanden. Der Patient sieht nur gröfsere Gegenstände, und diese wie im Nebel. Das linke Auge ist phthisisch erblindet.

Oefters gereichte drastische Purgiermittel aus Calomel und Jalap., in der Zwischenzeit der innerliche Gebrauch von Aeth. ant. mit Magnes., die örtliche Anwendung der trockenen Wärme mittelst aromatischer Kräuterkissen, der Solut. lap. divin. mit Laud. liq. Syd. in starker Gabe, und der weinigten Opiumtinctur für sich als Einträuflungen, ferner der Gebrauch des weifsen Präcipitats von sechs bis acht Gran in Salbenform auf die äufsern Flächen der Augenlieder eingerieben, brachten in einem Zeitraume von einem Monate die Eitergeschwüre zum Schliefsen, und alle Entzündungsphänomene des kranken Auges so zum Weichen, dafs in der fünften Woche der Behandlung schon zu einer schwachen, rothen Präcipitatsalbe, aus einem halben Gran Merc. praec. rubr. auf eine Drachme Fett, geschritten werden konnte, um die maculösen Trübungen der Hornhäute aufzuhellen, und neuen Recidiven zuvorzukommen. Später wurde die Dosis des rothen Präcipitats vermehrt. Der Kranke blieb noch sechs Wochen in der Behandlung; nach Verlauf dieser verliefs er gesund mit vollkommen hergestelltem Sehvermögen die Anstalt.

Ein 16jähriges Dienstmädchen vom Lande, E. Th., von deutlich ausgesprochenem pastös-scrophulösem Habitus, laxem, aufgedunsenem Aussehen, die in ihrer Jugend mit Drüsengeschwülsten, Kopfgrind und Ausschlägen anderer Art reichlich versehen war, litt seit einem Jahre an einer scrophulösen Ophthalmie, bei dicker, angeschwollener, und mit Schorfen bedeckter Nase und Oberlippe. Das Bild der Ophthalmie war das, wie es sich bei dieser Gattung Scrophulöser darstellt.

Aus ihren elenden, die scrophulöse Diathese unterhaltenden und noch vermehrenden Verhältnissen gerissen, bei geregelter Diät und zweckmäfsiger innerer Behandlung mit Antiscrophulosis und der örtlichen Anwendung des weifsen Präcipitat wurde diese Augenkrankheit nicht nur vollkommen gehoben, sondern auch der allgemeinen Scrophulosis kräftig entgegengewirkt. Die geschwollene Nase und Oberlippe wurde täglich zweimal mit einer Salbe aus sechs Gran weifsen Präcipitat mittelst eines Pinsels bestrichen, und wir hatten täglich die Freude, die Abnahme und endlich das gänzliche Verschwinden dieses höchst entstellenden Symptomes der Scrophelsucht zu bemerken.

In einigen hartnäckigen Fällen scrophulöser Ophthalmien in meiner Privatpraxis fand ich bei torpiden Individuen das Natrum carbonicum von trefflicher Wirkung, wie Professor Dzondi das Kali causticum *). Ein derlei Beispiel kam auch auf der stabilen Augenklinik vor:

C. R., ein fünfzehnjähriges Landmädchen von phlegmatischem Temperamente mit dicken Nasenflügeln und angelaufener Oberlippe, mit vielen angeschwollenen Halsdrüsen, und einem scrophulösen Geschwüre in der rechten Kniegrube kam, seit sieben Wochen am linken Auge krank, auf die stabile Klinik, wo sie bereits voriges Jahr mit einer scrophulösen Ophthalmie behaftet lag. In der Schleimhaut der Augenlieder zeigte sich ein dichtes Gefäfsnetz, in der Conj. bulbi eine zerstreute Röthe von Blutgefäfsen, die sich von allen Seiten über die trübe Hornhaut verbreiteten, an deren Rande noch überdies zwei Geschwürchen an der Spitze zweier Gefäfsbündel safsen. Die Kranke sah alle Gegenstände trübe, wie durch einen dichten Nebel. Uebrigens war das Auge ohne Lichtscheue, ohne Schmerz und Thränenflufs, und der Gesammtorganismus ohne fieberhafte Bewegungen.

Anfangs bekam Patientin ein Drast. aus fünfzehn Gran Rad. jalap. und fünf Gran Calomel, hierauf bei schwacher Diät das Natrum carb. in folgender Formel:

---

*) Dzondi's Aesculap 1821. I. Bd. 1. Hft. S. 139. Rust's Magazin 1824. 17. Bd. 2. Hft. S. 345 und S. 399.

R. Natr. carbon. dr. duas
Aquae destill. unc. octo
Extract. liquirit. drachmam.
M. D. s. alle zwei Stunden einen Efslöffel zu nehmen.

Oertlich wurde blofs die Quecksilbersalbe aus einem und einem halben Gran weifsen Präcipitat auf eine Drachme frischer Butter, zweimal des Tages auf die innere Fläche des unteren Augenliedes mit einem Pinsel aufgetragen. Bei dieser Behandlung wurden die geschwollenen Halsdrüsen kleiner, das Geschwür in der Kniekehle, so wie das Augenübel besserten sich zusehends; die Trübheit der Cornea und die zahlreichen Gefäfse der Conj. derselben und des Bulbus verschwanden sammt den Geschwürchen der Hornhaut, und die Kranke wurde nach fünf Wochen sehend und gesund entlassen.

Bei Complicationen der scrophulösen Ophthalmie mit den mannigfachen Hautausschlägen wurde das nämliche Verfahren eingeschlagen. Hier zeigte sich die Verbindung des Aeth. min. mit Aeth. antim. und Magnes. muriae in vielen Fällen von auffallend guter Wirkung. Bei dem Milchschorf, Crusta lactea, wurde dem Pulver, wie auch sonst gewöhnlich, Magnes. zugesetzt, und der Trank aus einem Inf. herb. viol. tricolor. bereitet, oder dies Kraut dem Kindsbreie beigemischt.

Die Heilung der Crusta serpiginosa, die nur einmal ambulatorisch vorkam, erfolgte auf das, längere Zeit hindurch genommene Calomel und den Aeth. antim., das erstere zu einem Sechstheil Gran pro dosi, und täglich gebrauchte Seifenbäder.

Bei den flechtenartigen Ausschlägen wurde vorzüglich der Aeth. antim., oder das Sulf. aur. antim. mit oder ohne Flor. sulf., auch Graphit, innerlich mit gutem Erfolge angewendet, und der Trank wie bei allen Hautausschlägen und guter Verdauung aus Rad. bard., herb. lapath. acut., led. palust., stip. dulcam., bei Reicheren aus Rad. sarsap. angewendet. In einem Falle wich der Herpes erst dann, als die Rad. ipecac. anfänglich zu einem Viertheil Gran, dann in steigender Dosis dem Aeth. antim. beigegeben worden war. In meiner Privatpraxis fand ich mehrmal das mit Vorsicht gebrauchte Inf. fol. rhois toxicod. aus einem Scrupel auf sechs Uncen mit oder ohne Fol. sennae, hilfreich.

Der bei torpiden Kindern gegenwärtige Augenliederkrampf verschwand jedesmal mit dem auf den Augenliedern haftenden Ausschlage, ohne dafs innerlich narcotische Mittel gebraucht worden waren.

Ueberhaupt spielen bei dem scrophulösen Augenliederkrampfe die Ausschläge, wenn sie auch nicht deutlich wahrnehmbar sind, eine wichtige Rolle. Sehr häufig habe ich in meiner Privatpraxis diesen Krampf, besonders bei torpiden Individuen, blofs dadurch entstehen gesehen, dafs das Bestreben der dem Körper inwohnenden Heilkraft, sich krankhafter Stoffe zu entledigen, und an die Oberfläche des Kopfes abzulagern, auf irgend eine Art gestört worden war. Wir machten es uns daher zum Gesetze, bei jedem Augenliederkrampfe mit scharfer Aufmerksamkeit zu prüfen, ob nicht irgend ein Kopfausschlag vor dem Ausbruche der Krankheit im Anzuge gewesen, der sich z. B. durch Jucken der Schädelhaut angekündiget, oder ob ein derlei Kopfausschlag in seinem Beginnen unterdrückt, oder nach seiner Ausbildung zu schnell geheilet worden sey. In solchen Fällen suchten wir, und gewöhnlich mit dem heilsamsten Erfolge, den Ausscheidungsprocefs des Körpers zu befördern, durch warme Bäder; durch den innern Gebrauch der Holztränke; des Sulf. aur. antim., des Camphers u. s. w.; und äufserlich durch das stellenweise Einreiben der Brechweinsteinsalbe auf den Scheitel des Kopfes.

Einem rhachitischen blassen Kinde von zwei Jahren mit weichem Unterleibe, dessen Mittelhandknochen ohne wahrnehmbare Entzündung aufgetrieben waren, verordneten wir mit gutem Erfolge nebst der oben angeführten Diät und dem ung. neap. anfangs Handbäder aus Weizenkleien, später aus Spec. arom.; liefsen es nach gehobener Augenentzündung fast den ganzen Tag im Freien an der Sonne und verschrieben:

R. Calomelan. gr. quatuor
Antim. crud. alcoh. drachmam
Magnes. muriae scrupulum
Sacchari albi dr. duas

M. f. pulvis. D. s. zweimal des Tages eine Messerspitze davon zu geben.

Später:

R. Magnes. muriae
Pulv. rad. rub. tinct. āā drachmam
Pulv. cort. peruv. opt. alcoh.
Elaeos. anisi āā drach. semis.
M. f. pulvis D. s. zweimal des Tages ein Kaffeelöffelchen.

Unlängst habe ich in meiner Privatpraxis die Holzkohle bei einem scrophulösen Kinde in Gebrauch gezogen, und zwar mit dem glücklichsten Erfolge, der mich bestimmt, noch weitere Versuche damit anzustellen. Ein achtjähriges Mädchen von schwächlichem, torpidem Körperbaue, die Tochter sehr armer Eltern, die sich und ihre Kinder kümmerlich nähren, und in einem unreinen Zimmer zusammengedrängt leben, litt seit vierzehn Tagen an einer scrophulösen Entzündung des rechten Auges mit einem bösartigen, sonderbar speckicht aussehenden Hornhautgeschwüre.

Eine Ulceration ihres Zahnfleisches erinnerte mich an den Aufsatz von Dr. Busch, worin er die Heilkräfte der Holzkohle rühmt *).

Ich verschrieb also innerlich:

R. Carbonis tiliae
Mell. gram. āā unciam.
M. D. s. alle vier Stunden einen Kaffeelöffel.

Ins Auge liefs ich dreimal des Tages die Auflösung des Lap. div. mit Laud. liq. Syd. und einmal des Tages einen Tropfen reines Laud. liq. Syd. einträufeln. In sechs Tagen kehrte der schon lange vermifste Appetit zurück; in vierzehn Tagen war die Ulceration am Zahnfleische verschwunden, obschon gegen dieselbe örtlich nichts angewendet worden war; und in vier Wochen war die Augenkrankheit bis auf eine unbedeutende Narbe der Hornhaut gehoben, welche das Sehvermögen nicht im geringsten beeinträchtigte. Der Ge-

---

*) E. v. Siebold's Journal für Geburtshilfe, Frauenzimmer- und Kinderkrankheiten. VIII. Bd. 2. St. 1828. S. 496.
Froriep's Notizen aus dem Gebiete der Natur- und Heilkunde. Nr. 6. des 19ten Bdes. Dec. 1827.
Geiger's Magazin für Pharmacie 1828. Jänner S. 83.

sammtorganismus des Kindes war unter der Anwendung der Kohle offenbar kräftiger geworden.

Verlief die scrophulöse Augenentzündung mit einem grofsen Geschwüre der Hornhaut, das in seinem Desorganisationsprocesse die Vernichtung der letzteren drohte, dann litt bei günstigen Verdauungskräften die angegebene Behandlung der Scrophelsucht eine Ausnahme, und die Cur begann bei guter Verdauung sogleich mit dem Inf. vel Decoct. cort. peruv., dem durchdringende Reizmittel zugesetzt wurden.

In Hinsicht der örtlichen Behandlung wurde als ableitender Hautreiz, ein Vesic. in Nacken gesetzt, und die Stelle lange in Eiterung erhalten. Ueberhaupt sind bei dieser Classe von Scrophulösen örtliche Reize der Haut von ausgezeichneter Wirkung, wefswegen auch die täglich gebrauchten und Monate lang fortgesetzten allgemeinen warmen Bäder mit Salz oder Lauge sehr heilsam sind. Bei torpiden Scrophulösen konnten Augenwässer und vorzüglich die in dieser Krankheit so erspriefsliche Aq. Conr. meistens gleich im Anfange gebraucht werden. Sie wurde dreimal des Tages lauwarm ins Auge geträufelt. Auch leistete uns das täglich zweimalige Einreiben einer weifsen Präcipitatsalbe auf die äufsere Fläche der Augenlieder und ihre Umgebung, vier bis sechs Gran Merc. praec. albi auf eine Drachme Axung. porci, sehr häufig die erspriefslichsten Dienste.

Waren die Eitergeschwüre von Bedeutung, drohten sie Gefahr: so wurde nebst warmen, über das Auge zu hängenden Kräutersäckchen und Vesic. perp. in Nacken, hinter das Ohr, oder Seidelbast an Arm, die Auflösung des Lap. div. mit viel Laud. liq. Syd. und etwas Acet. lith. verordnet; die Geschwüre selbst, ein- auch zweimal des Tages mit verdünntem, dann reinem Laud. liq. Syd. mittelst eines Haarpinsels betupft, und innerlich ein Inf. oder Decoct. cort. peruv. mit Liq. c. c. oder Liquor Hoffm. und dergleichen, zugleich eine nahrhafte Diät mit etwas Wein gereicht. Auf diese Art wurden die gröfsten Geschwüre, wo dem Anscheine nach, fast jede Hoffnung auf Rettung der Hornhaut schwand, sicher und glücklich zur Heilung gebracht, und das aufgehobene Sehvermögen gerettet.

Zurückgebliebene maculöse Verdunkelungen der Hornhaut hob eine schwache, und allmälich verstärkte rothe Präcipitatsalbe.

Eine Augenentzündung dieser Art zeichnete sich durch eine bemerkenswerthe Anomalie aus. Sie kam bei einem 14jährigen, scrophulösen Knaben von etwas schwammichtem Körperbaue vor, der ehemals an Kopfausschlägen gelitten haben soll. Er war der Sohn eines armen Webers. Das Sehvermögen seines rechten Auges hatte er seit Jahren schon durch eine Atresie der Pupille verloren. Ich fand am linken Auge alle Merkmale einer heftigen scrophulösen Ophthalmie, und auf der sehr trüben Hornhaut desselben, fast der Pupille gegenüber, ein ziemlich grofses Geschwür von sonderbarem, trockenem Aussehen. Die zweite seltsame Erscheinung war ein äufserst starker Speichelflufs, obschon der Knabe nie Mercur bekommen hatte, und überdem noch gar nicht ärztlich, sondern blofs durch einige unschädliche Hausmittel behandelt worden war; der Athem war dabei geruchlos. Das Augenübel hatte vor acht Tagen begonnen, und erst seit vorgestern so überhand genommen, dafs er gar keinen Gegenstand mehr unterscheiden konnte, und geführt werden mufste. Als ich ihn Mittags meinen Zuhörern zeigte, war die an der Stelle des Geschwüres seltsam trockene Hornhaut schon geborsten, und die längliche Trennung sah aus, wie der Bruch eines sehr trockenen Baumblattes. Dies sonderbare Phänomen setzte mich anfänglich in einige Verlegenheit, und ich wufste nicht gleich, welche Curmethode ich einschlagen sollte, um der vielleicht doch noch möglichen Heilung nicht entgegen zu wirken, da mir ein Geschwür von diesem Character noch nicht vorgekommen war, obschon es mich lebhaft an den Zustand jenes Kindes erinnerte, dessen ich Seite 99 erwähnte. Nach einiger Ueberlegung entschlofs ich mich, es wie ein gewöhnliches grofses Hornhautgeschwür zu behandeln, liefs dreimal des Tages die Solut. lap. div. c. laud. liq. Syd. und einmal reines Laud. liq. Syd. ins Auge träufeln, Sacc. discut. über dasselbe hängen, und gab innerlich ein Decoct. cort. peruv. cum volatilibus. Den dritten Tag der Behandlung hatte ich die Freude, an der trocken geborstenen Hornhautstelle ein reines gutartiges Geschwür mit

gelbem Eiter zu finden; nun schöpfte ich Hoffnung zur Heilung, und war nach und nach so glücklich, das Sehvermögen dieses Auges wieder herzustellen. Ein grofser Theil der übrigens normalen Pupille fiel aufser dem Bereich der zurückgebliebenen Hornhautnarbe, wodurch der Knabe die kleinsten Gegenstände in der Nähe und Ferne sah. Er ging zur grofsen Freude der Eltern wieder in die Schule und konnte lesen und schreiben wie vorher.

Nach einem halben Jahre entwickelte sich an dem geretteten Auge plötzlich, ohne bekannt gewordene Veranlassung, eine neue Entzündung mit einem äufserst heftigen Speichelflusse; diesmal ging das Sehvermögen, ungeachtet aller angewandten Sorgfalt, leider! auf immer verloren. Später hat sich auf diesem Auge ein Cirsophthalmus entwickelt.

Beim Pannus wurde anfänglich die Aq. Conr., und beim Uebergange in die chronische Form, die gewöhnlich äufserst hartnäckig war, die Tinct. opii vin., dann das Laud. liq. Syd., endlich die Tinct. galb. ins Auge geträufelt. Mehrmal leistete das ins Auge geträufelte allmälich verstärkte Coll. adstr. lut.*) die heilsamsten Dienste, in Fällen, wo der Pannus einen hohen Grad des Torpors offenbarte. Auch wurden in einigen Fällen Calomelpulver zu einem halben Gran täglich einmal ins Auge gestreut.

Bei sehr torpidem Character des Pannus wurde die Hornhaut bei einigen Kranken auch mit dem Acido muriatico diluto mittelst eines nicht tropfnassen, sondern blofs damit befeuchteten Haarpinsels vorsichtig bestrichen.

Die Augenliederdrüsenentzündung hob das Waschen mit der warmen Aq. Conr. und die später an die Augenliedränder eingeriebene rothe Präcipitatsalbe.

War mit der scrophulösen Ophthalmie ein Kopfgrind, Tinea, oder ein Milchschorf, Crusta lactea, verbunden: so wurden die Crusten in vielen Fällen dreimal des Tages mit lauwarmem Kleienwasser gewaschen, und jedesmal nach dem Abtrocknen mit zuvor heifsgemachtem, dann in kaltem Wasser weifsgewaschenem Schmalz oder mit Milchrahm, oder mit einem Ung.

---

*) Seite 49.

verbasci eingerieben. In meiner Privatpraxis sah ich mehrmal ziemlich schnelle Heilung der Crusta lactea auf das von Wedekind empfohlene Waschen mit Sublimatwasser *).

Bei der Behandlung chronischer Hautausschläge gingen wir immer sehr vorsichtig zu Werke, indem wir sie als critische Ausscheidungen, als heilsame Producte organischer Thätigkeit, den Organismus von Krankheitsstoffen, das Blut von seinen Schlacken zu reinigen, betrachteten; wir suchten die Spur der Heilkraft der Natur zu verfolgen, ihre stets regen Bestrebungen zu belauschen, und sie in ihrem wohlthätigen Wirken zu unterstützen.

Die äufseren Mittel, welche in Verbindung mit den oben genannten inneren, gegen herpetische Hautausschläge sich wirksam zeigten, waren folgende: vorzüglich das Sublimatwasser gr. duo — tria auf unc. unam aq. destil., vel decoct. enulae aut ledi palustr. täglich zweimal die afficirten Stellen damit zu waschen; Köllnerwasser bei der Kleienflechte, ebenfalls täglich zweimal damit zu waschen; oder eine Auflösung des Borax drach. semis in einer Unce Aq. rosar. dreimal täglich die Stellen damit zu benetzen; Waschungen mit Chlorkalk drach. semis auf sechs Uncen Wasser; Ung. rosat. drachmam mit Merc. subl. corros. gr. unum; Ung. commun. drachmam mit Merc. praec. alb. gr. duo — quatuor — sex; Ung. rosat. drachmam mit Flor. zinci gr. tria — quinque — octo; Ung. rosat. drachmam mit Flor. zinci gr. quatuor und Merc. praec. alb. gr. tria; Ung. rosat. drachmam mit Pulv. graphiti opt. gr. duodecim scrup. unum — drachm. semis.

Um den Augapfel gegen die auf das Augenlied vorrückende Crusta lactea und andere Ausschläge zu schützen, rieben wir die weifse Präcipitatsalbe an die Augenliedränder, oder benetzten nach Wedekind das Augenlied mit dem Sublimatwasser; ein Verfahren, wodurch man auch das Augenlied und den Bulbus, wie bekannt, vor den verwüstenden Blattern schützen kann. Auch Doctor Steinheim hat dieselbe Erfahrung bei der Crusta lactea gemacht **).

---

*) Hufeland's Journal 1822. 8. Heft.

**) Von Walther's und von Graefe's Journal der Chirurgie und Augenheilkunde. 1830. 1. Heft.

Diejenigen scrophulösen Kinder, deren Körperconstitution sich nicht durch den reinen und deutlichen Ausdruck des Erethismus oder des Torpors auszeichnete, wurden nach ihrem constitutionellen Character behandelt, je nachdem diese oder jene körperliche Stimmung mehr vorwaltete.

F. N., ein schwächliches, neunjähriges Mädchen, welches zwar zu der Classe der reizbaren Scrophulösen gehört, doch mit bedeutender Hinneigung zu dem torpid-scrophulösen Habitus, litt seit einem Jahre mehrmal an Augenentzündungen, bei welchen sie immer das Tages- und Kerzenlicht sehr scheut, meistens mit beiden Händen die Augen vor denselben schützt, oder oft tagelang auf dem Gesichte im Bette liegt, des Abends aber immer Erleichterung fühlt. Vor wenig Tagen begann eine neue ähnliche Entzündung, doch diesmal mit geringerer Lichtscheue wie sonst, man übergab sie am 6. Mai der stabilen Klinik zur ärztlichen Behandlung.

Wir fanden: am linken Auge die Augenliedränder tylös und geröthet, an den sparsamen Cilien Crusten vertrockneten Meibomischen Schleimes, die Schleimhaut der Augenlieder etwas geröthet; in der Scleroticalbindehaut gehen vom äufsern Augenwinkel gegen die Hornhaut hin mehrere dünne, geschlängelte Gefäfsbündel, an deren Ende noch aufserhalb des Hornhautrandes zwei ziemlich grofse, offene Phlyctänen sitzen. Die übrige Conj., so wie die Sclerot. normal. Auf der Hornhaut, nach unten und aufsen nahe am Rande, befindet sich ein trichterförmiges, ziemlich tiefes, durchsichtiges Geschwürchen von der Gröfse eines Stecknadelkopfes, dessen Grund eine dünne, grauliche Flüssigkeit enthält. Die Lichtscheue und der Thränenfluſs ist sehr gering. Am rechten Auge sind die Augenliedränder tylös; am untern Segmente der Cornea sitzt ein nicht ganz linsengrofser, kreidenweifser alter Fleck mit verwaschenen Rändern; übrigens ist das Auge wie das andere entzündet. Beide Augen sind schmerzlos, und der Stuhl ist seit drei Tagen verhalten.

Oefters gereichte drastische Purgiermittel aus Calomel und Jalapp., in der Zwischenzeit der innere Gebrauch von Aeth. antim. mit Magnes., die örtliche Anwendung der trockenen Wärme mittelst aromatischer Kräuterkissen, der Solut. lap.

div. mit Laud. liq. Syd. zum Einträufeln, der Quecksilbersalbe aus sechs Gran weifsen Präcipitat auf eine Drachme Butter in die äufseren Flächen und die Umgebung der Augenlieder mittelst eines Pinsels zweimal des Tages sanft eingerieben, brachten baldige Hilfe.

Nach siebenzehn Tagen war von der Augenentzündung nichts übrig geblieben, als die Tylosis der Augenliedränder, der Fleck der rechten Cornea, und an der Stelle des Geschwürchens auf der linken Hornhaut eine kleine Facette. Zur Behebung der beiden ersten Uebel gingen wir nun zur rothen Präcipitatsalbe über, die wir an die Augenliedränder und ins Auge streichen liefsen. Am dritten Juni wurde das Mädchen, als unserer Hilfe nicht mehr bedürfend, abgeholt.

Reizbare Scrophulöse mit, torpiden Individuen eigenen Erscheinungen, mit Hautausschlägen, die sich blofs auf die Augenlieder beschränkten, oder zugleich auch das Gesicht, oder den behaarten Theil des Kopfes einnahmen, waren am schwierigsten zu behandeln, und erforderten die meiste Aufmerksamkeit und gröfste Umsicht. Nach beschwichtigtem fieberhaftem Allgemeinleiden wurde auch bei ihnen die innere sowohl als äufsere Behandlung und das diätetische Verfahren wie bei torpiden Individuen eingeleitet, doch mit gehöriger Rücksichtsnahme auf ihre erethische Körperbeschaffenheit, um nicht einerseits die äufserst empfindlichen Nerven- und Blutgefäfse zu übermäfsiger Thätigkeit aufzureizen, andererseits durch zu reichlich verordnete abführende und narcotische Mittel den Vegetationsprocefs zu stören. Aus dieser Ursache wurden, so lange ein gereizter Zustand des Körpers, auch ohne Fieber, anhielt, der Aeth. antim. vel miner. u. dgl. mischungsändernde Mittel vermieden, Calomel in kleinen Dosen gegeben, und als Abführungsmittel die Aq. lax. Vienn. gewöhnlich in folgender Formel verschrieben, z. B. für einen Knaben von sieben Jahren:

R. Aq. laxat. Vienn. unc. duas
Elect. lenitiv. drachmam
Mellag. gram.
Oxym. simpl. $\overline{aa}$ dr. tres
M. D. s. alle drei Stunden einen Efslöffel.

Aus der Classe narcotischer Mittel bekam solchen Individuen, um ihre krankhaft erhöhte Reizbarkeit abzustumpfen,

das Extr. conii macul. sehr gut, wenn es wegen des, mit den Ausschlägen des Augenliedes gewöhnlich verbundenen Blepharospasmus, den Pulvern oder dem obigen als Eccoproticum gereichten Abführungsmittel zugesetzt werden mufste, oder allein im Wasser gegeben wurde; z. B. einem Kinde von zwei Jahren:

R. Extr. conii mac. gr. decem
Aquae destill. unciam
M. s. dreimal des Tages zwanzig Tropfen in steigender Dosis.

Bei einigen reizbaren scrophulösen Kindern mit nässelnden Ausschlägen an den Augenliedern und der Wangengegend nebst heftigem Augenliederkrampfe bewirkte, nachdem die gewöhnlichen Mittel als fruchtlos ausgesetzt worden waren, die aus dem frischen Safte bereitete Tinct. rhois toxicod. zu vier bis sechs Tropfen auf zwei Uncen destillirten Wassers jeden Tag einen Kaffeelöffel voll auf nüchternen Magen genommen, bei einem andern derlei Patienten die auf eben diese Art bereitete und verordnete Tinct. fab. Ignat. auffallend schnelle Hilfe.

Bei dem siebenjährigen Knaben, L. P., erschien die gewöhnliche scrophulöse Ophthalmie mit einer Hornhautentzündung, Keratoditis, ohne Abscefsbildung. Er ist der Sohn eines armen Maurers, und hat in früheren Jahren viel an Drüsenanschwellungen, Kopfgrind und Würmern gelitten. Vor acht Tagen entwickelte sich ohne bekannte Ursache eine Entzündung beider Augen, mit Lichtscheue, Thränenflufs und Röthe derselben. Am 7. Februar wurde er mit folgendem Krankheitsbilde in die stabile Klinik aufgenommen:

Die Augenlieder stellen an ihren inneren Flächen ein dunkelrothes Gefäfsnetz dar; die Scleroticalbindehaut beider Augen ist von vielen Gefäfsen durchzogen, die besonders vom untern Augenliede und den Winkeln her bündelförmig zusammentreten. Im rechten Auge endigen die Spitzen dieser Gefäfsbündel am Rande der Hornhaut ohne Phlyctänen; im linken aber überschreiten diese Gefäfse den untern Hornhautrand, indem sie sich bis aufs feinste zerästeln. Am untern Segmente dieser Hornhaut sieht man nebstdem in der Tiefe derselben ein äufserst feines, doch dichtes Gefäfsnetz, welches in einiger Ent-

fernung einem Blutflecke zwischen den Hornhautblättern täuschend ähnlich ist. Die Hornhaut dieses Auges ist etwas matt und grau getrübt, deshalb sieht auch Patient auf diesem Auge alle Gegenstände wie in Nebel gehüllt. Die Lichtscheue und der Thränenflufs ist jetzt gering; Schmerzen sind gar keine vorhanden. Aufser träger Stuhlexcretion gehen alle Functionen normal von Statten.

Im Anfange der Cur ein Purganz aus Calomel und Jalapp., später der innerliche Gebrauch des Aeth. miner. mit Magnes. und der äufserliche einer Salbe aus sechs Gran weifsen Präcipitat und einer Drachme Fett, welche auf die äufsere Fläche der Augenlieder angewendet wurde, führte nach siebenwöchentlicher Behandlung vollkommene Heilung herbei.

3. Selbstständige scrophulöse Hornhautentzündung.— *Keratoditis scrophulosa.*

Bei einem Kinde entstand unter geringer Lichtscheue und Schmerz ein einzelnes feines, dünnes, sehr schmales Gefäfsbändchen in der übrigens normalen Bindehaut der Sclerot. mit einem weifs-grauen Bläschen an der Spitze, welches letztere seinen Sitz auf der Oberfläche der Hornhaut dicht am untern Rande derselben mehr gegen den äufsern Winkel hin hatte. Dies in der untern Hälfte des Bulbus befindliche, schmale Gefäfsbändchen rückte allmälich von unten nach aufwärts immer in gerader Richtung auf der Oberfläche der Hornhaut fort, ohne sich in seinem Gange durch angewandte Mittel stören zu lassen; am obern Drittheile der Hornhaut angelangt, machte es, eine halbe Linie vom Rande derselben entfernt, einen kleinen Bogen nach dem innern Winkel zu, und ging nicht weiter. Das Bläschen verschwand dann, ohne zu bersten, und bald darauf auch das Bändchen aus Gefäfsen. Nach verlaufener Augenkrankheit blieb auf dem ganzen Zuge eine leichte, halbdurchsichtige, graue Verdunkelung zurück, die mit der Breite des vorigen feinen, schmalen Gefäfsbändchens ganz übereinstimmte, und der rothen Präcipitatsalbe leicht wich. Dieses Gefäfsbändchen kam auf der stabilen Klinik nur einmal, in der ambulanten Klinik aber mehrmal vor.

In meiner Privatpraxis ist diese Krankheitsform nichts Seltenes. Nimmt das Gefäfsbändchen seine Richtung gerade in die Mitte der Hornhaut, der Pupille gegenüber, so hebt es natürlich das Sehvermögen auf. Manchmal ist statt des Gefäfsbändchens ein einziges conisches Gefäfsbündel mit ziemlich breiter Basis, dessen Bläschen an der Spitze den nämlichen Verlauf nimmt, aber keinen Bogen macht; der übrige Bulbus ist ebenfalls ganz normal, die auf der Hornhaut zurückbleibende maculöse Verdunkelung hat dann eine conische Gestalt. Genannte Krankheitsform war lange für mich unheilbar, verlief langsam drei, vier bis fünf Monate, und wich keiner der vielen Arzneien, die ich dagegen versuchsweise in Anwendung brachte, bis ich in der äufsern Einreibung der weifsen Präcipitatsalbe das Heilmittel fand. Ich habe seitdem acht und dreifsigmal diese Form in meiner Privatpraxis zu behandeln gehabt, und diese alle binnen acht bis vierzehn Tagen, höchstens drei Wochen geheilt. Die Patienten, die ich davon befallen sah, waren meistens Kinder in den ersteren Jahren ihres Lebens.

Man kann die erwähnte Krankheitsform zu jener Art von Entzündung zählen, deren Procefs ohne Abscefsbildung blofs und allein in der Hornhaut verläuft.

Andere Arten der selbstständigen scrophulösen Hornhautentzündung, Keratoditis scrophulosa, waren auf der stabilen Augenklinik keine sehr seltene Erscheinung *).

R. F., ein 11jähriger, blonder, obwohl gut genährter, doch zarter mit weifser, weicher Haut begabter sonst agiler Knabe, der in früheren Jahren häufig von Drüsenanschwellungen, dem Kopfgrinde, selbst Gelenksauftreibungen heimgesucht wurde, erlitt vor vier Wochen von einem Spielgenossen mit dem Daumen einen Stofs in den innern Winkel des rechten Auges. Dieses wurde lichtscheu, roth und thränte. In drei Tagen darauf erkrankte das andere Auge ohne Veranlassung auf dieselbe Art. Der Knabe blieb ohne Hilfe, das Leiden verschlimmerte sich täglich, es gesellten sich heftige Schmerzen dazu, endlich nach vierzehn Tagen sah er nicht mehr. In der vierten Woche der Krankheit wurde er in folgendem Zustande der Klinik übergeben:

*) De Keratoditide scrophulosa. Dissertatio inaugur. medica. Auctore Jos. Strauss. Pragae. 1830.

Allgemeine Abgeschlagenheit des Körpers, der Kopf eingenommen, schwer; drückender Stirnschmerz, die Zunge belegt, der Appetit gering; die Respiration etwas beschleuniget; der Stuhl seit drei Tagen nicht erfolgt; die Haut warm, trocken; der Puls schnell, hastig, härtlich; die Augenlieder wegen grofser Lichtscheue verschlossen, doch nicht krampfhaft; beim Versuche sie zu öffnen stürzt ein Strom heifser Thränen hervor; weilenweise ein schnell verschwindender stechender Schmerz in beiden Augen. Die Conj. bulbi zeigt nur hier und da einzelne, zerstreute, geschlängelte Gefäfse. In der Sclerot. und deren Bindehaut rings um die Hornhaut, vorzüglich an ihrem obern und untern Rande, ein schmales, feines, äufserst dichtes, rosenrothes Gefäfsnetz, welches von oben und unten her auch die hintere Wand der Hornhäute auf Linienbreite bedeckt, und hier wegen seiner Dichtheit wie ein Blutextravasat aussieht. Die mittelste Region der Hornhäute ist von diesen Netzen frei; doch hier liegen wagerecht deutlich zwischen ihren Blättern längliche, gelbweifse lymphatische Exsudate, von denen das in der rechten Cornea minder saturirt, mehr weifs als gelb, rundlicher, sich mit halbdurchsichtigen, verwaschenen Rändern unter die von oben und unten herkommenden Netze allmälich verliert, das aber auf der linken Cornea von einer Seite zur andern länglich, sehr saturirt, mehr gelb als weifs, in seiner Mitte erhaben, sich beinahe von einem seitlichen Rande der Cornea zum andern ausbreitet, und, da die am obern und untern Segmente der hintern Cornealwand sitzenden Blutnetze breiter und dichter sind, gar keine durchscheinende Stelle auf ihr übrig läfst. An diesem Auge ist also Iris und Pupille gar nicht zu sehen, auf dem rechten schimmern sie höchst undeutlich durch die durchscheinenden Ränder des Exsudates durch.

Wir verordneten:

R. Decoct. rad. gram. ex unc. semis unc. sex
Arcan. duplic.
Syrup. mannat. $\overline{aa}$ unc. semis

M. D. s. alle zwei Stunden zwei Löffel; ein grofses Vesic. in den Nacken; warme Kräuterkissen über die Augen; und für mehrere Tage strenge Diät. Am andern Tage fingen wir vorsichtig an, die Aq. Conr. täglich zweimal einzuträufeln; am

vierten begannen wir überdies noch das täglich zweimalige Einpinseln der äufsern Flächen der Augenlieder mit folgender Salbe:

R. Merc. praec. alb. gr. tria
Unguent. simpl. drachmam
M. D.

Am fünften liefsen wir nach beschwichtigtem fieberhaftem Allgemeinleiden mit Weglassung des Decoct. solventis den Anfang mit folgenden Pulvern machen:

R. Calomelan. gr. tria
Magnesiae carbon.
Sacch. alb. $\overline{aa}$ dr. semis
M. f. pulv. divid. in part. aeq. Nro. sex
D. s. Morgens und Abends ein Pulver.

Unter dieser Therapie war am vierten Tage der Behandlung der Schmerz, die Lichtscheue, und die häufige Thränensecretion, am achtzehnten Tage die genannten Gefäfsnetze verschwunden, und die Exsudate um ein Bedeutendes verkleinert. Letztere stellten sich am 27. Mai nur noch als maculöse Trübungen dar. Wir vermehrten die Dosis des weifsen Präcipitats in der Salbe auf vier, später auf fünf, endlich auf sechs Gran. Am 6. Juli wurde der Kranke mit ganz reinen Hornhäuten und vollkommen zurückgekehrtem Sehvermögen entlassen.

F. M., ein 14jähriger, elternloser, blonder Knabe, lebt seit zwei Jahren als Lehrling bei einem Wagenlackirer, von derber Mehlkost, und schläft in einem nassen Gemache. Seine lymphatische Constitution, und die angeschwollenen, harten und unschmerzhaften Halsdrüsen sind Zeugen der in seinem Körper haftenden Scrophelsucht. Nicht minder bestätiget letztere ein schon zum zweiten Mal im Winter ohne bekannte Ursache wiederkehrendes entzündliches Augenleiden mit Röthe, Lichtscheue, Thränenflufs, aber ohne Schmerz. Das jetzige Augenübel begann vor fünf Wochen, und widerstand, da der Knabe seinen Verhältnissen nicht entzogen wurde, der ärztlichen Behandlung, bis er veranlafst wurde, am 18. Mai in der Augenklinik Hilfe zu suchen.

Wir fanden: die Augenliedränder etwas excoriirt und angelaufen; die Conj. palp. gleichförmig roth fingirt; die Scle-

roticalbindehaut zeigt einzelne, zerstreute Gefäfse. Um die Hornhaut läuft ein schmaler, rosenrother Gefäfskranz, der am rechten Auge, vom innern Winkel nach unten, an der hintern Wand der Cornea ein partielles, linienbreites, bogenförmiges, feines, aber dichtes Gefäfsnetz bildet, so dafs es, von einiger Entfernung gesehen, längs dem innern Rande, wo es am dichtesten ist, einem gebogenen Blutstreifen ähnlich ist. In der linken Cornea verzweigen sich nur hier und da einzelne kleine, äufserst zarte Gefäfschen an der hintern Fläche derselben, ohne ein Netz zu bilden; aber hier liegt, wie es scheint, zwischen den Blättern der Cornea, an ihrem untern Segmente, besonders an fünf Stellen, plastische Lymphe ergossen, in Gestalt von grau-weifslichen, saturirten, undurchsichtigen, stecknadelkopfgrofsen, runden Fleckchen, und vielen, dazwischen verstreuten, kleineren, äufserst zarten, grauen und durchsichtigen Puncten. Alle übrigen Gebilde der Augen sind normal; die Lichtscheue und der Thränenfluſs gering; Schmerzen sind keine vorhanden; das Sehen geschieht wie im starken Nebel. Der Unterleib ist aufgetrieben, der Stuhl sehr träge.

Nachdem wir am ersten Tage ein Purganz aus dem Inf. laxat. Vienn., arc. dupl. und Oxymel. simpl. gereicht hatten, verordneten wir am zweiten Abends bei sparsamer Diät:

R. Aethiop. antim. gr. sex
Arcan. dupl. dr. duas
Sacch. alb. dr. semis.
M. f. pulv. div. in dos. aeq. Nro. sex.
D. s. Morgens und Abends ein Pulver zu nehmen.

R. Axung. porci drachmam
Merc. praec. alb. gr. sex.
M. exactiss. f. unguent. ophthalm.
D. s. auf die äufsere Fläche der Augenlieder zweimal des Tages einzureiben.

Es entsprachen diese letzten Mittel dem Heilzwecke so, dafs am 9. Juni, also nach drei Wochen, alle Entzündungsphänomene aus den Augen gewichen, die Hornhäute rein und durchsichtig, das Sehen normal, und nur in der linken Cornea, an der Stelle der fünf genannten lymphatischen Ex-

sudate fünf zarte Nebelfleckchen vorhanden waren. Gegen letztere kam die rothe Präcipitatsalbe, ins Auge gestrichen, in Anwendung, welche Patient, auch nach seinem Austritte aus der Anstalt, der am 22. Juni erfolgte, noch fortbrauchte.

A. R., die eilfjährige Tochter eines Schäfers, welche von schwächlichen, ehemals scrophulösen Eltern geboren, und von lymphatischer Körperbeschaffenheit, ihre Tage und Nächte seit ihrer Geburt in einer dumpfen, mit Kindern überfüllten Stube, bei schlechter Nahrung verlebt hatte, litt, nach glücklich überstandenen Blattern und Masern, seit ihrem fünften Lebensjahre, jährlich zur Herbst- und Winterszeit an einem äufserst hartnäckigen Kopfgrinde, an Anschwellungen der Halsdrüsen und an einer oft wiederkehrenden Augenentzündung. Letztere schwand nach drei- bis vierwöchentlicher Andauer, ohne allen Gebrauch von Arzneimitteln, jedesmal von selbst und vollkommen; der Kopfgrind wich aber immer nur nach dem Eintritte des Frühlinges. Im verflossenen Jahre wurde sie von einem dreitägigen Wechselfieber befallen, welches nach drei Wochen durch ärztliche Hilfe gehoben wurde. Gegenwärtige Krankheit des rechten Auges begann vor vierzehn Tagen, am 1. December, ohne bekannte Gelegenheitsursache, und zwar, wie die früheren Entzündungen, mit Röthe und Thränen des Auges. Wenige Tage darauf trat mäfsige Lichtscheue ein, mit zeitweiligem, schnell vorübergehendem stechendem Schmerze im Auge; das Sehvermögen minderte sich täglich. Einige Tage später röthete sich auch das linke Auge; auch hier stellten sich Thränenflufs, Lichtscheue, Schmerz und Beschränkung des Sehvermögens ein, nur im geringeren Grade. Des Abends fühlte Patientin bedeutende Erleichterung der angeführten Symptome. Als im Verlaufe der Zeit die angeführten Erscheinungen an Heftigkeit zunahmen, und die Beschränkung des Sehvermögens im rechten Auge zur vollkommenen Blindheit sich gesteigert hatte, brachten die um das Wohl ihres Kindes nun erst besorgten Eltern, ohne früher einen Versuch zur Beseitigung des Uebels unternommen zu haben, dasselbe in die ophthalmiatrische Klinik, wo sie, am 15. December aufgenommen, folgendes Krankheitsbild darbot:

Der Kopf, im Verhältnisse zum Körper, grofs, die behaarten Stellen desselben, vorzüglich am Hinterhaupte, mit dicken, bräunlichen, übel riechenden Crusten besetzt, die Haare an denselben Stellen verklebt; das Gesicht aufgedunsen, blafs; die Haut weifs und zart; die Nase und Oberlippe dick, aufgetrieben; die Drüsen des Halses und Nackens angeschwollen; die Zunge rein und feucht; der Appetit bis zur Unersättlichkeit gesteigert; der Durst normal; zeitweiliges, saueres Aufstofsen; die Brust frei; der Unterleib unschmerzhaft, etwas aufgetrieben, gespannt; die Stuhlentleerung, die gewöhnlich sehr unregelmäfsig, bald flüssig und häufig, bald träge und spärlich sich einstellt, war heute noch nicht erfolgt; die Muskelfaser lax; die Haltung des Körpers schlaff; der Puls fieberlos, langsam. Die Augenlieder geschlossen, die innere Fläche derselben normal. In der Scleroticalbindehaut des rechten Auges einzelne hellrothe Blutgefäfse, rings um die Hornhaut ein zarter Gefäfskranz in derselben, durch welchen die schmale, feine, blasse Rosenröthe der Sclerotica durchschimmert; die Hornhaut von einigen einzelnen, sehr zarten Blutgefäfsen durchzogen, welche von ihrem Rande her, theils in das Bindehautblättchen, theils in die tieferen Lamellen, allmälich feiner werdend, auf anderthalb Linien Weite sich einsenken. Der Pupille gegenüber zeigt sich tief in der Substanz der Hornhaut ein lymphatisches Exsudat in Form dreier, in geringer Entfernung von einander getrennten stark saturirten, schmutzig-weifsen Flecke; die beiden oberen kleineren erscheinen beinahe rund, der untere gröfste von allen mehr eckig, die Hornhaut an derselben Stelle etwas hervortreibend. Am Rande der Cornea, gegen den innern Winkel des Auges hin, nach oben zu, eine mehr oberflächliche, kegelförmige, aschgraue, saturirte Trübung; die ganze übrige Hornhaut matt, glanzlos; die Iris und Pupille unsichtbar; das Sehvermögen ganz aufgehoben. Mäfsige Lichtscheue; mäfsiger Thränenfluss; zeitweilige Anfälle von einem heftigen, das Auge durchzuckenden stechenden Schmerze. Das linke Auge leidet auf dieselbe Art, doch in einem viel geringeren Grade; der schmale Gefäfskranz der Bindehaut um die Cornea ist viel undeutlicher, die Sclerotica durch-

aus von normaler, weifser Farbe, und die Hornhaut, mit Ausnahme eines schmutzig-weifsen, ovalen Fleckchens an ihrem obern äufseren Rande, vollkommen rein, durchsichtig und glänzend.

Wir verordneten nebst spärlicher Diät, Beschattung der Augen, und dem dreimal des Tages wiederholten Einträufeln der lauen Aq. Conr.

R. Pulv. rad. jalappae,
Arc. dupl. āā gr. quindecim
M. f. pulvis.
D. s. auf einmal zu nehmen.
Darauf erfolgten drei Stühle.

Am 17. December waren die Lichtscheue und der Thränenflufs geringer, die Schmerzanfälle seltener und minder heftig, die objectiven Erscheinungen an beiden Augäpfeln dieselben.

Nebst der fortgesetzten Aq. Conr.

R. Aethiop. antim. gr. duodecim
Magnes. mur.
Sacch. alb. āā drachmam
M. f. pulvis, divid. in dos. aeq. Nro. duodecim.
D. s. Morgens und Abends ein Pulver.

Am 20. Dec. fanden wir die Lichtscheue, den Thränenflufs und die Schmerzanfälle im linken Auge ganz, im rechten beinahe gänzlich verschwunden; die Gefäfsentwickelung in der Scleroticalbindehaut, besonders in der Nähe der Hornhaut beider Augen, auffallend geringer; die Verdunkelungen und Flecke der Cornea im rechten Auge weniger saturirt, so dafs man gegen den innern Winkel hin die Iris und Pupille undeutlich durchschimmern sieht, und die Patientin schon einzelne grofse Gegenstände, wie in einen sehr dichten Nebel gehüllt, bemerkt.

Am 24. December waren die Schmerzanfälle, die Lichtscheue und der Thränenflufs auch im rechten Auge ganz gewichen; die Gefäfsentwickelung in der Scleroticalbindehaut hatte sehr abgenommen; die Gegend um die Hornhaut erschien beinahe normal, von dem schmalen, rosenrothen Ringe der Sclerotica waren nur noch einzelne blasse Stellen vorhanden; die rothen Gefäfse der Hornhaut hatten sich verloren, bis

auf ein einziges Aestchen, welches sich vom unteren Rande bis auf anderthalb Linien Breite in die Lamellen einsenkte; die Cornea zeigte sich viel weniger matt und trübe; die Exsudate hatten an In- und Extensität noch mehr abgenommen; die Iris und Pupille schimmerte deutlich hindurch; das Sehvermögen hatte sich sehr gebessert. Im linken Auge war die Gefäfsentwickelung bis auf eine kleine Stelle am untern Segmente gänzlich zurückgetreten. Der Stuhl hatte sich bis jetzt täglich einmal eingestellt.

Den 25. December erhielt der Patient folgendes Purganz:

R. Calomelan. gr. tria
Pulv. rad. jalapp. gr. duodecim
M. f. pulvis.
D. s. auf einmal zu nehmen.

26. December. Der Genesungsprocefs in den Augen schreitet täglich vorwärts. Auf das gestrige Purganz waren drei Stühle erfolget; die Antimonialpulver werden nun neuerdings in Anwendung gebracht, und nebst der Aq. Conr. wurde von der Tinct. opii vinosa früh und Abends ein Tropfen ins Auge geträufelt.

1. Januar. Der Kopfausschlag verliert sich immer mehr, eben so die Aufgetriebenheit des Unterleibes mit dem Heifshunger; der Stuhl erfolgt täglich; die Gefäfsentwickelung in der Scleroticalbindehaut beider Augen ist höchst unbedeutend; die noch übrigen rosenrothen Stellen des Saumes der Sclerotica um die Hornhaut des rechten Auges sind verblichen, beinahe unkenntlich; der letzte Blutgefäfszweig in der Cornea ist verschwunden; die Aufhellung der Hornhaut geht rasch vorwärts, mit ihr das Durchscheinen der Pupille und das Sehvermögen. An der kleinen Stelle, wo die Hornhaut anfänglich etwas hervorgetrieben erschien, zeigt sich ein kaum bemerkbares, seichtes Grübchen, mit vollkommen reiner Grundfläche und ohne alle Spur von Eiter.

3. Januar. Das Grübchen hat am Umfange etwas zugenommen, die gleichförmig ausgehöhlte Tiefe ist aber dieselbe geblieben.

Am 7. Januar mufste das Mädchen auf anhaltendes, dringendes Bitten ihres Vaters, gegen unsere Vorstellungen,

aus dem Spitale entlassen werden. Das linke Auge war vollkommen gesund und das rechte mit dem kaum sichtbaren Grübchen sehr nahe dem Zustande der Convalescenz.

In den übrigen zwei klinischen Fällen von Keratoditis scrophulosa war die Hornhaut ohne Gefäfsentwickelung gleichmäfsig schmutzig-trübe, undurchsichtig; bei dem einen Kranken mit einem äufserst hartnäckigen Augenliederkrampfe gepaart.

Bei einem klinischen und bei mehreren ambulatorischen Patienten geschah es, dafs die Attribute einer Keratoditis scrophulosa vorhanden waren, eine genauere Untersuchung und zweckmäfsige Behandlung aber lehrte, dafs die Krankheit der Hornhaut blofs secundär, eine Folge der chronischen Augenliedblennorrhoe gewesen war.

Selbstständige scrophulöse Hornhautentzündungen ohne Abscefsbildung habe ich in meiner Privatpraxis viele behandelt. Ich theile sie aus meinen Krankenjournalen in kurzem Auszuge mit.

Ein neunjähriges scrophulöses Mädchen von schlankem Wuchse und reizbarer Körperbeschaffenheit litt seit dreizehn Tagen im rechten Auge an Lichtscheue und stechendem Schmerz, der blofs auf das Sehorgan beschränkt, zwar jedesmal schnell verschwand, aber oft zurückkehrte. Die Kranke hielt die Augenlieder ohne Krampf stets geschlossen. Bei jedem Versuche, das Auge zu öffnen, stürzte ein Strom von Thränen über die Wangen. Abends trat Milderung aller Symptome ein; ein Zeitpunct, den ich zur Untersuchung benutzte.

Patientin war auf diesem Auge erblindet, und konnte nicht einmal die ihr nahe gebrachte Hand erkennen. In der übrigens ganz normalen Sclerotica zeigte sich rings um die Cornea ein feiner, rosenrother Gefäfskranz. Die Hornhaut war glanzlos und vollkommen undurchsichtig; in der Mitte, zwischen den Blättern derselben, gerade der Pupille gegenüber, befand sich eine weifsliche Lymphe. Dies Exsudat hatte einen bedeutenden Umfang, war an den Rändern dünner, wie verwaschen, in der Mitte aber angehäufter, ein wenig hervorragend, wodurch die Hornhaut ein etwas conisches Aussehen erhielt. Am oberen und unteren Segmente der Hornhaut befand sich an der hintern Wand der Cornea ein

feines, zartes, äufserst dichtes Gefäfsnetz. Diese scheinbar gleichmäfsig tingirten, blutrothen Stellen, welche auf den ersten Anblick im Bindehautblättchen der Hornhaut zu haften schienen, gränzten mit ihrem convexen Rande an den rosenrothen Gefässkranz der Sclerotica, mit ihrem etwas concaven aber, an den Rand des lymphatischen Exsudates. Die eben beschriebene Röthe liefs, ungeachtet einiger Aehnlichkeit, doch keine Verwechslung mit einem Pannus zu, indem sie sich bei genauer Untersuchung durch ihren Sitz an der hinteren Wand der Hornhaut, durch die Feinheit und Zartheit ihrer Gefäfse, durch die abgeschlossene Beschränktheit auf die Hornhaut, durch die Glätte und das feste Anliegen des Bindehautblättchens, das keine Spur von Auflockerung zeigte, und durch die Gegenwart der ergossenen Lymphe deutlich von letzterer Krankheitsform unterschied.

Bei einem 6jährigen, scrophulösen Mädchen und einem 4jährigen Knaben sah die gleichmäfsig trübe, verdunkelte Hornhaut des rechten Auges wie gefleckt aus; eine grau-weifse Lymphe hatte sich nämlich an mehreren isolirten Stellen zwischen die Blätter derselben ergossen. Die Peripherie der Hornhaut zeigte einen etwa eine Linie breiten Gürtel von blutrothen, feinen und dichten Gefäfsen, von demselben Aussehen, wie bei dem vorerwähnten neunjährigen Mädchen. Dicht an diesem Gürtel gränzte der rosenrothe Ring der übrigens weifsen Sclerotica.

Bei einem 4jährigen Mädchen von schwächlicher, scrophulöser Constitution war seit zwei Tagen auf der Hornhaut des linken Auges ein gelblich-weifser Fleck von grofsem Umfange entstanden. Das nämliche lymphatische Exsudat, nur um einige Tage älter, doch viel saturirter, war auch auf der Hornhaut des rechten Auges, aber in ganz anderer Form zu sehen, es lag nämlich kreisförmig von der Breite einer Linie fast um die ganze Pupille gelagert. Der mittlere Theil der Hornhaut, den der concave minder saturirte Rand des Exsudates einschlofs, war trübe, grau, halbdurchsichtig, und die Peripherie der Hornhaut bis ziemlich nahe an die ergossene Lymphe in beiden Augen ganz rein. Die gesunde Sclerot. zeigte den oben beschriebenen rosenrothen Ring; die Lichtscheue war unbedeutend, Schmerz gar keiner vorhanden.

Ein 16jähriges scrophulöses Fräulein von schwammigem Körperbaue war seit vierzehn Tagen auf dem rechten Sehorgan erblindet. Das Auge hatte seinen Glanz, sein Feuer verloren, es sah matt wie abgestorben aus. Zwischen den Blättern der schmutzig-trüben Hornhaut gab sich eine grau-weifsliche Lymphe zu erkennen, die sich ziemlich gleichmäfsig ergossen hatte. Regenbogenhaut und Pupille waren nicht zu sehen. Rings um die Hornhaut zog sich ein rosenrother Kreis, der seinen Sitz in der übrigens gesunden Sclerot. hatte; die Conj. bulbi durchzogen einige zerstreute varicöse Gefäfse. Es war kein Schmerz, weder Lichtscheue noch Thränenflufs vorhanden; anfangs soll das Auge ziemlich roth und etwas lichtscheu gewesen seyn, und gethränt haben. Die Mutter erzählte mir, vor neun Monaten sei das vollkommen gesunde, linke Auge ihrer Tochter in demselben Zustande, wie jetzt das rechte, gewesen.

Der eben beschriebene Zustand der Hornhäute mit gleichmäfsig oder wolkenartig ergossener Lymphe kam bei mehreren Individuen vor.

Bei einem 7jährigen scrophulösen Knaben sah ich auf der untern Hälfte der linken Hornhaut sechs lichtgraue, runde, undurchsichtige Fleckchen in verschiedener Entfernung von einander getrennt, auf der obern Hälfte aber nur einen solchen grofsen, lichtgrauen Punct. Diese Fleckchen waren schon mehrere Wochen alt; sie safsen deutlich in der Substanz der Hornhaut, das Bindehautblättchen derselben, so wie die hintere seröse Membran waren ganz gesund, und die übrige Hornhaut rein.

Bei einem zweijährigen Knaben war seit drei Tagen ein einziger grofser saturirter, weifser Punct in der Tiefe der Hornhaut entstanden; bei andern Kindern beobachtete ich diese Puncte gelblichweifs mit oder ohne blutrothem Gefäfsnetz an der Peripherie der Hornhaut, bei manchen sahen sie kleinen Leucomen ähnlich; bei einem dreizehnjährigen Knaben zeigte sich die Cornea des rechten Auges grau getrübt, jene des linken Auges aber mit weifsen Puncten wie übersäet ohne alle Röthe. Immer war dabei die übrigens weifse Sclerot. um die Hornhaut, wenigstens theilweise, rosenroth.

Bei einem vierjährigen Knaben war die Hornhaut des

rechten Auges seit sechs Tagen gleichmäfsig trübe, wie verwittertes Glas; er konnte das Licht nicht gut vertragen, und bei stärkerem Einflusse desselben thränte das übrigens ganz normale, gar nicht geröthete Auge. Der leidende Kleine, obschon von gesunden Eltern erzeugt, war seit seiner Geburt schwächlich, kränklich, und konnte noch nicht reden. Glücklich überstand er den Scharlach und die Masern. Fraisen hatte er oft vierzehn Tage lang auf eine furchtbare Art. Aus dem linken Ohr flofs ihm ein eiterförmiger, übelriechender Schleim. Schon seit einigen Jahren trat bei ihm regelmäfsig alle vier Wochen ein Abweichen mit Abgang vieler Spulwürmer ein. Vor einem halben Jahre bekam er auf ein von einem Militärarzte verordnetes Latwerg ein heftiges Erbrechen, wodurch eine ungeheuere Menge Spulwürmer entleert wurde. Seit jener Zeit kehrt das Brechen bis jetzt alle acht Tage zurück, wobei er kleine, weifse, Zwirnfäden ähnliche, Würmer zu tausenden in ganze Klumpen geformt ausbricht. Obschon der arme Kleine jedesmal nur einmal bricht, so ist er doch nach jedem solchen Anfalle ganz erschöpft, und liegt wie todt da. Ich verordnete unter andern ein Vesic. perp. hinter das rechte Ohr; es fiel bald ab, und acht Tage darauf entstand an dieser Stelle eine grofse Beule von dunkelbläulicher Farbe, welche am dritten Tage barst und Blut sammt Eiter entleerte. Seine Mutter erzählte mir, solche Beulen seien ihr gar nichts neues, ihr Kind habe seit seiner Geburt wohl hundert bald da, bald dort am Körper gehabt, am männlichen Gliede allein schon zwanzig, doch hätten sie immer nur reines Blut ergossen. Nachdem das rechte Auge bis auf eine kleine Macula hergestellt war, wurden binnen fünf Tagen mehr als zwei Drittheile der linken Hornhautsubstanz gleichsam unter meinen Augen gleichförmig aschgrau, trübe und völlig undurchsichtig ohne alle Röthe des übrigen Bulbus, ohne Schmerz, ohne Lichtscheue, ohne Thränenflufs.

Vor einigen Tagen hatte ich Gelegenheit, diesen Patienten nach eilf Jahren wieder zu sehen: er ist seitdem zum gesunden Jünglinge herangereift, spricht deutlich und hat gesunde Augen. So eben behandle ich seinen sechsjährigen schwächlichen Bruder an derselben Augenkrankheit; auch bei ihm ist

keine Röthe, kein Schmerz, weder Lichtscheue noch Thränenfluſs vorhanden.

Bei allen übrigen selbstständigen Hornhautentzündungen scrophulöser Natur, die ich ärztlich zu behandeln Gelegenheit hatte, fand ich die Cornea gleichmäſsig mehr oder weniger saturirt, grau getrübt, gewöhnlich in ihrem ganzen Umfange, oft aber nur stellenweise, in mannigfacher Form und Gestalt, mit oder ohne Lichtscheue und Thränenfluſs; Schmerz war selten damit verbunden, und bestand in schnellen Stichen; den rosenrothen, schmalen Gefäſskranz der Sclerot. um die Hornhaut beobachtete ich mit einzelnen Ausnahmen bei allen Patienten, sehr oft war ein gröber gewebter, schmaler Gefäſskranz in der Bindehaut des Auges, den erstern bedeckend, damit verbunden; das blutrothe, zarte Gefäſsnetz entweder in der ganzen Peripherie der Hornhaut oder in einem Segmente derselben kam weit seltener vor. Manchmal liefen aus dem letztern Gefäſsnetze einzelne wenige Gefäſse über die übrige Hornhaut; in seltenen Fällen sah ich unzählige Ramificationen von hellrothen Blutgefäſsen über die ganze Hornhaut verbreitet; dies sehr schöne schüttere Netz beschränkte sich bloſs auf das Bindehautblättchen der getrübten Cornea, in welchem es seinen Sitz hatte.

Als Nachkrankheit blieben nach verlaufener Entzündung und bei aufgehellter, durchsichtiger Hornhaut gewöhnlich an einer oder mehreren Stellen graue Maculae zurück. Bei einem 11jährigen, äuſserst lebhaften Mädchen, deren scrophulöse Keratoditis mit dichter, aschgrauer Trübung beider Hornhäute sich aus einem Augencatarrh entwickelt hatte, trat ein langwieriger Blepharospasmus an beiden Augen hinzu; die Folge dieser Entzündung war eine totale Obscuratio maculosa der Hornhäute, welche sich durch lange Anwendung der rothen Präcipitatsalbe wieder aufhellten.

Dies sind die Modificationen scrophulöser Keratoditis, welche ich aus meinen Notaten gezogen.

Die auf der ophthalmiatrischen Schule zu Pavia beobachtete Art scrophulöser Hornhautentzündung*), bei der sich die ge-

*) Francisci Zarda, Med. Doct. Dissertatio de keratitide praesertim scrophulosa. Ticini regii. 1824.

sammte stark aufschwellende Hornhautsubstanz nach Art der entzündeten Faserknorpeln in eine weiche, sulzartige, weifse Masse verwandelte, ist mir noch nicht vorgekommen.

Die Heilung der eben angeführten selbstständigen Hornhautentzündungen fand keine grofse Schwierigkeit; alle damit behafteten Kranken wurden glücklich und die meisten sehr bald hergestellt. Die leichten Entzündungen dieser Art wichen der allmälich verstärkten eingeträufelten Aq. Conr.; oder der an die äufsere Fläche des Augenliedes eingestrichenen weifsen Präcipitatsalbe; in schweren und hartnäckigen Fällen leistete nebstdem die anfangs verdünnte, dann reine Tinct. opii vin. oder das Laud. liq. Syd. sichere Hilfe. Davon wurde ein oder zweimal des Tages ein Tropfen mittelst eines Haarpinsels ins Auge gebracht. Die innere Behandlung richtete sich natürlich überall nach dem Character des vorhandenen Allgemeinleidens. Auch hier bewies sich das Calomel als ein sehr wirksames Arzneimittel.

Complicirt erschien die scrophulöse Augenentzündung auf der Klinik in folgenden Fällen:

a. Catarrhalisch-scrophulöse Augenentzündung.

N. B., ein 12jähriger scrophulöser Knabe von schlaffem Körperbaue, hatte seit vierzehn Tagen einen Schnupfen, eine scrophulöse Ophthalmie mit einem Hornhautgeschwüre, und alle Symptome eines Augencatarrhes.

Das Geschwür heilte bald durch die innerlich gereichten Mittel und durch die eingeträufelte Solut. lap. div. cum laud. liq. Syd. Hartnäckiger widerstand das Jucken und Brennen, die Röthe, die Excoriation und das Verklebtseyn der Augenliedränder, bis wir dieselben mit einer Mischung aus gleichen Theilen Collyr. adstr. lut., und Aq. destil. dreimal des Tages waschen liefsen.

b. Rheumatisch-scrophulöse Ophthalmie mit chronischer Augenlied-Blennorrhoe.

A. N., ein 20jähriges, noch nicht menstruirtes Landmädchen, mit zarter weifser Haut begabt, welches in den Kinderjahren häufig am Kopfgrinde und an chronischen Hautausschlägen litt, trägt beinahe seit einem Jahre ein Augenleiden an sich, das sich, nach Aussage der Patientin, durch immerwährende Lichtscheue, so dafs sie oft wochenlang die Augen gar nicht öffnen kann, durch vermehrten Thränenflufs und Röthe der Augen offenbarte, oft ohne, manchmal aber auch mit stechenden Schmerzen in der Umgebung der Augen verbunden ist. Nachdem ärztliche Behandlung und die absurdesten Curpfuschereien bereitwilliger Landleute fruchtlos versucht waren, erschien sie am 23. April auf der Augenklinik im folgenden Zustande:

Die Augenlieder beider Augen hielt Patientin fest verschlossen; sie waren gegen ihre Ränder hin bläulich-roth, angelaufen, die Ränder selbst excoriirt, mit Schleim und Crusten bedeckt; die Reizbarkeit gegen das Licht war so grofs, dafs, wenn nur einigermafsen helleres Licht auf die geschlossenen Augenlieder einwirkte, sogleich ein Strom heifser Thränen aus ihren Spalten stürzte. In der Abenddämmerung gelang es der Kranken und uns, die Augen etwas zu öffnen. Die Conj. palp. schien sammtartig aufgelockert, doch ohne Wucherungen, die Conj. sclerot. von vielen einzelnen Gefäfsen durchzogen; die Hornhäute schienen pannusartig verdunkelt zu seyn, die beiderseitige Sclerot. aber normal weifs. In den Augen selbst waren drückende, über die seitlichen Kopfhälften aber stechendreifsende Schmerzen bis zum Nacken hinab, die sich bei der Berührung des Kopfes vermehrten. Nebstdem fanden wir: allgemeine Abgeschlagenheit; öftere abendliche Schauer; die Haut trocken; den Stuhl träge; den Puls etwas frequent, härtlich.

Behebung der rheumatischen Complication und des symptomatischen Krampfes der Augenlieder mufste in der Therapie vor allem unser Streben seyn, um dann zur gehörigen Einsicht des innern Zustandes der Sehorgane zu gelangen. Wir erreichten dieses nach zwölftägiger Behandlung mittelst innerlicher an-

tiphlogistisch solvirender und diaphoretischer Mittel in rationellem Wechsel des Arcan. dupl.; Sal. Glaub.; Tart. tart.; Tart. emet. refr. dosi; des Liquor Minder. in einem Decoct. gram.; durch warmes Verhalten; örtliche Wärme mittelst Kräuterkissen über die Augen gehängt; durch Vesic. hinter die Ohren und in Nacken gelegt; und durch den Gebrauch einer Salbe aus Extr. bellad. gr. decem, merc. praec. alb. gr. septem, axung. porci dr. unam, auf die bekannte Weise angewendet.

Am 9. Mai, an welchem Tage die Kranke die Augenlieder gröfstentheils offen erhalten, und wir die Augen näher untersuchen konnten, fanden wir die Hornhäute von einem beiderseitig an ihrem obern Segmente beginnenden Pannus getrübt, dadurch das Sehen undeutlich. Wir setzten aber die obigen Mittel noch mehrere Tage fort, um den immer noch bedeutend gereizten Zustand der Augen völlig zu heben.

Am 18. Mai waren Lichtscheue und Thränenflufs völlig verschwunden. Wir gingen nun, um die sammtartige Auflockerung der Augenliederbindehaut, und die pannöse Verdunkelung der Hornhäute zu heben, zu folgender Augensalbe über:

R. Axung. porci rec. drachmam
Merc. praec. albi granum
M. exactiss. f. ung. ophthalm.

Wir strichen dieselbe täglich zweimal auf die inneren Flächen der Augenlieder ein. Später stiegen wir in der Dosis des weifsen Präcipitats auf zwei Gran. Innerlich aber gaben wir folgende Pulver:

R. Aethiop. antim. gr. duodecim
Arcan. duplic.
Sacchari albi $\overline{aa}$ drachmam
M. f. pulvis, div. in partes aequales No. sex
D. s. Morgens und Abends ein Pulver zu nehmen.

Nach fünf Wochen war auch letzteres Leiden gänzlich verscheucht; die Augenlieder und die Sehorgane waren bis auf zwei kleine Nebelflecke auf den Hornhäuten, die das Sehen sehr wenig beeinträchtigten, da sie aufser dem Bereiche der Pupillen lagen, gänzlich normal. Gegen die Nebelflecke, und um Recidiven vorzubeugen, brachten wir eine schwache rothe

Präcipitatsalbe aus einem halben Gran Merc. praec. rubr. auf eine Drachme Fett in Anwendung, und entliefsen das Mädchen, bei welcher mittlerweile unter dieser Behandlung auch der erste Catamenienflufs eingetreten war, anfangs Juli vollkommen sehend aus der Anstalt mit der Weisung, letztere Salbe noch lange fortzugebrauchen.

c. Scrophulös-rheumatische Augenentzündung.

Sechs derlei Fälle kamen auf der stabilen Augenklinik, drei ambulatorisch vor; von den ersten wurden vier Individuen geheilt, und zwei am Ende des Schuljahres auf die Abtheilungen des Spitals übersetzt.

Bei allen diesen Patienten trat die rheumatische Augenentzündung zugleich mit Symptomen auf, welche der scrophulösen Ophthalmie eigenthümlich sind. Einige Kranke befanden sich dabei noch im Zustande der scrophulösen Cachexie, andere trugen blofs deutliche Spuren dieser ehemaligen Krankheit an sich.

Bei der Behandlung wurde zugleich Rücksicht auf die scrophulöse Complication genommen.

W. F., ein 18jähriger Bauerbursche, von schwächlicher Körperconstitution, der sonst viel an Scropheln gelitten, kam mit den Erscheinungen einer scrophulös-rheumatischen Ophthalmie beider Augen auf die Augenklinik; nachdem er auf dem Lande neun Monate lang durch Purgirmittel, sogenannte blutreinigende Getränke aus Rad. bardan., lapath. acut., enulae, spec. lign. etc. durch den Gebrauch von Bädern, durch Anwendung aller Arten von Collyrien, durch Zugpflaster, Fontanelle, Einreibungen von Brechweinsteinsalbe u. s. w. fruchtlos behandelt worden war.

Patient klagte über leichte, vage, rheumatische Schmerzen in den Augen und der Umgebung derselben; über Lichtscheue, Thränenträufeln, und einen, nicht sehr heftigen Augenliederkrampf. Bei der Untersuchung zeigten sich die Blutgefäfse der Scleroticalbindehaut an mehreren Stellen in conischen, der scrophulösen Ophthalmie eigenthümlichen Bündeln mit weit über den Rand der Hornhaut laufenden Spitzen; an jeder

dieser Spitzen safs ein offenes Geschwür mit etwas gelblichem Eiter.

Innere gelind diaphoretische Mittel bewirkten die Herstellung seines Allgemeinleidens; den Blepharospasmus hob die wechselweise Anwendung der Tinct. galb. nach Kopp's Methode, und der warmen Kräuterkissen. Die sehr tiefen Hornhautgeschwüre brachte eine schwache Solut. lap. div. cum laud. liq. Syd. zur Heilung, und gegen die zurückgebliebenen Hornhautflecke wurde die gewöhnliche rothe Präcipitatsalbe verordnet. Durch diese einfache Behandlung brachten wir es dahin, dafs der Jüngling nach einem Zeitraume von zehn Wochen die Klinik frisch und gesund verliefs, und zuverlässigen Nachrichten zufolge, nach acht Monaten, trotz der höchst unbeständigen, nafskalten Witterung jenes Jahres, sich immer noch wohl befand.

IX.

Variolöse Augenentzündung mit Regenbogenhautentzündung. — *Ophthalmia variolosa.*

Diese Augenentzündung, eine der gefährlichsten, und ehemals sehr häufig, kommt jetzt in der Praxis, Dank sey es der Vaccination! sehr selten vor.

Die Klinik hatte im Verlaufe von zehn Jahren nur eine einzige Ophthalmie dieser Art zu behandeln; sie entstand bei einem neunjährigen Mädchen, D. K., von guter Körperconstitution, plötzlich, als das Kind, bald nach dem Verlaufe der natürlichen Blattern, zum erstenmale aus der Hausthüre tretend, vom Winde angeweht wurde. Bei der ersten Untersuchung auf der Schule war die grofse, gelbe, etwas über die Cornea erhabene Pustel *) schon nach aufsen aufgebrochen, hatte aber auch Eiter zwischen die Blätter der Hornhaut ergossen, welcher sich am unteren Segmente derselben angesammelt, und einen Unguis gebildet hatte. Das Auge stand

*) Beer's Leitfaden, I. Bd. II. Tafel. 2. Bild.

in Gefahr zu erblinden; besonders da auch die Regenbogenhaut schon die Farbe gewechselt hatte, unbeweglich war, und die Pupille sehr verengert erschien. Die Bindehaut des Augapfels war bündelartig geröthet; um die Hornhaut schimmerte hier und da die Sclerotica rosenroth durch; die Lichtscheue und der Thränenfluſs war nicht bedeutend; doch klagte das Mädchen oft über stechende Schmerzen im Auge. Fieberbewegungen waren keine vorhanden. Unsere erste Heilabsicht ging dahin, dem Desorganisationsprocesse im Auge durch Erhöhung der Reproductionskraft Einhalt zu thun, und das gefährliche Geschwür zum Schlieſsen zu bringen; deswegen verordneten wir innerlich ein Decoct. cort. peruv. mit Liquor Hoffm., lieſsen ins Auge eine Auflösung des Lap. div. mit Laud. liq. Syd. et aceto litharg. dreimal des Tages lauwarm träufeln, und über dasselbe trockene, warme Kräuterkissen hängen. Nebstdem reichten wir dem Mädchen früh und Abends ein Calomelpulver.

Da die Aufsaugung des zwischen den Lamellen der Hornhaut angesammelten Eiters zu langsam vorwärts schritt, so wurden mit dem Cort. peruv. einige Drachmen der Radix polyg. senegae infundirt, worauf der Eiter in kurzer Zeit verschwand. Vier Wochen nach der Aufnahme der Patientin war die Hornhaut rein bis auf eine ganz kleine unschädliche Narbe mit einem Nebelflecke. Die Regenbogenhaut war bei normaler Pupille immer noch entfärbt, aber beweglich. Die rothe Präcipitatsalbe hob in zwanzig Tagen die zurückgebliebene Macula, und so trat das Mädchen mit vollkommen hergestelltem Sehvermögen aus der Klinik.

X.

Eiterauge. — *Hypopium.*

Das Hypopium*) tritt meistens im Gefolge von deutlichen Entzündungen, vorzüglich innerer Gebilde des Auges,

---

*) Beer's Leitfaden. I. Bd. II. Tafel 1. Bild. Weller's Handb. III. Taf. 1. Figur.

auf; manchmal erscheint es aber ohne wahrnehmbare Ursache, gleichsam selbstständig *). Einen solchen Fall hatte die Klinik an dem 32jährigen Tagelöhner, A. Sch., von starkem Körperbaue. Er klagte, dafs er vor vier Wochen in der linken Schläfe- und Stirngegend ungeheuere Schmerzen gehabt habe, welche zwar aufgehört, aber eine fast gänzliche Blindheit des linken Auges hinterlassen hätten. Aus seiner verworrenen Erzählung war nichts Bestimmtes über den eigentlichen ursächlichen Hergang zu entnehmen.

Die Untersuchung zeigte: die Linse des linken Auges ziemlich verdunkelt, die Capsel durchsichtig ohne Merkmal einer Entzündung; die Pupille so wie die Iris normal; die Hornhaut ohne Spuren eines Geschwüres; die Bindehaut des Augapfels leicht, die Sclerot. gar nicht geröthet; das Auge etwas schmerzhaft; in der vorderen Augenkammer angesammelte, fast bis an das Sehloch reichende gelbe puriforme Lymphe. Aus welchem Gebilde des Auges sie abgesondert worden sey, war bei der Abwesenheit aller Ursachen, welche gewöhnlich Hypopien bedingen, nicht zu bestimmen. Vielleicht war die angesammelte gelbe Lymphe das Product einer bereits erloschenen Entzündung der serösen Umkleidung der Augenkammern, der Membrana hydatodea. Wie lange der Eiter sich schon im Auge befindet, wufste der Mann nicht anzugeben; auch nicht, ob das Auge roth gewesen war. Mit dem rechten gesunden Auge, welches ein Jahr vorher am grauen Staare durch Extraction von mir operirt worden war, sah Patient vollkommen gut. Allgemeinleiden war keines, auch kein Kopfschmerz zugegen.

Hier war es, wo ich zum erstenmal die Rad. polyg. senegae auf Empfehlung des eben gegenwärtigen Herrn Dr. Schmalz aus Pirna als ein, die Thätigkeit der resorbirenden Gefäfse besonders erregendes Mittel in Anwendung brachte. Diese Wurzel bewirkte zu fünfzehn Gran pro dosi dreimal des Tages binnen vierzehn Tagen die vollständige Aufsaugung der eiter-

*) Einen merkwürdigen Fall von einem periodischen Hypopium erzählt Janin S. 360 in seinen Abhandlungen und Beobachtungen über das Auge und dessen Krankheiten. Aus dem Franz. übersetzt von Dr. Selle. 2te Auflage. Berlin, 1788 bei Himburg.

artigen Lymphe *). Die Verdunkelung der Linse blieb dieselbe.

In dem angeführten Falle wurde also unmittelbar aufs Auge nichts angewendet, und dasselbe doch geheilt; wieder ein Beweis, dafs Augenkrankheiten im Gesammtorganismus nicht isolirt dastehen.

Hätte es sich nicht um die Prüfung eines wichtigen Arzneimittels für unsere Klinik gehandelt, so wäre in dem gegebenen Falle der Zweck der Heilung wohl schneller durch die Eröffnung der Hornhaut erreicht worden, wie er beim Empyem durch die Paracentesis pectoris oft erreicht wird **).

Nicht nur beim Hypopium, sondern auch beim Blut-Auge, Haemophthalmus ***), fanden wir die Rad. polyg. seneg. wirksam.

Nicht lange nach der Entlassung des vorher erwähnten Patienten legte ich auf der Klinik einem zwei und sechszigjährigen Manne, Th. F., eine künstliche Pupille durch Iridodialysis an; die Iris blutete bei der Trennung vom Ciliarbande so bedeutend, dafs den vierten Tag bei der Eröffnung des Auges die vordere Augenkammer noch über die Hälfte mit extravasirtem Blute gefüllt war. Auch in diesem Falle bewies die Rad. polyg. senegae die Eigenschaft, die Thätigkeit der aufsaugenden Gefäfse zu vermehren. Mehrmal sah ich langwierige Blutaugen in meiner Privatpraxis auf den Gebrauch dieses Mittels weichen; bei einem Patienten erfolgte auf die innerlich genommenen Pulver keine Besserung, sie trat aber

---

*) Da dieses Pulver äufserst widrig auf den Geschmack wirkt, so liefs ich später daraus die, Seite 89 bereits angegebene Tinctur bereiten, welche die nämlichen Dienste leistet.

**) Merkwürdige Heilung eines Eiterauges nebst Bemerkungen über die Operation des Hypopion. 2. Aufl. von Dr. Ph. Fr. von Walther etc. Landshut bei Weber 1819.

Das Hypopium oder Eiterauge und seine Behandlung, vorzüglich durch die künstliche Entleerung des Eiters von Dr. Mathias Gierl etc. Augsburg bei Wolf. 1825.

***) Einen merkwürdigen, durch Blutsecretion entstandenen Haemophthalmus führt von Walther in seiner eben angeführten merkwürdigen Heilung eines Eiterauges, S. 61 an.

sogleich ein, als ich eine Abkochung dieser Wurzel als warmes Foment über das Auge schlagen liefs *).

Seit jener, S. 222 angeführten Unterredung mit dem Herrn Dr. Bartenstein hat mir die Peschier'sche Methode in der Heilung eines Hypopium meiner Privatpraxis sehr ersprieſsliche Dienste geleistet. Dies Hypopium war bei einem scrophulösen, an vernachlässigter Scleritis und Keratoditis rheumatica leidenden Subjecte, aus einem grofsen, nach innen entleerten Unguis entstanden. Auch ist seitdem diese Methode auf der stehenden Klinik zweimal angewendet worden, nämlich in einer Ophthalmia catarrh. rheumatica mit einem grofsen Hornhautgeschwüre bei dem 19jährigen Dienstmädchen G. J.; und in einer rheumatischen Keratoditis mit Hydatoditis und Hydrops oc. utr. acutus camerae anterioris bei dem 20jährigen Dienstmädchen H. M. Beide Fälle waren hartnäckig, aber auf den täglichen Gebrauch von zwei, drei Granen Tart. emet. in einem Decoct. solv. erfolgte, nach vorhergegangenem Eckel, die Heilung bei beiden Mädchen auffallend schnell. Auch die sehr bedeutende Vortreibung der Hornhaut war zugleich verschwunden.

XI.

Thränensackentzündung. — *Dacryocistitis* **).

Der Thränenschlauch wird in den Thränensack, der von vorne von einer sehnichten Schichte und dem Horner'schen Muskel bedeckt, rückwärts aber an die knöcherne Thränenrinne befestiget ist, und in den Thränennasencanal eingetheilt, welcher in dem knöchernen Thränencanale verborgen liegt. Dieser Thränenschlauch besteht aus zwei Häuten, aus einer äufseren graulich-weifsen, zellichten, und aus einer inneren blafsrothen, weichen, schwammichten, gefäfsreichen

*) Ueber die Anwendung und den Nutzen der Rad. polyg. seneg. in mehreren Augenkrankheiten von Dr. F. A. von Amon etc. Heidelberger klinische Annalen. 1826. 2. Bd. 2. Hft. S. 220.

**) Ueber die Krankheiten des Thränenorgans von Joh. Adam Schmidt, Prof. etc. Wien 1803.

Haut. Die Letztere, eine Fortsetzung der Schleimhaut der Nase und der Augenlieder voll Schleimhöhlen und Drüsen, ist das Absonderungsorgan eines Schleimes, welcher mit den durch die Thränenröhrchen zugeführten Thränen innig vermengt, in den unteren Nasengang abfliefst. (I. Tafel 1., 2., 3., 4., 5. Bild, II. III. IV. Tafel *).

Bei drei von den fünf Fällen der Dacryocistitis, die auf der Klinik behandelt wurden, stand die Entzündung bereits auf ihrer höchsten Höhe, und ging bei allen in Eiterung über. Zwei derlei Entzündungen kamen ambulatorisch vor.

Die meisten Patienten gaben Verkältung als die veranlassende Ursache der Entzündung an, welche sich um so leichter entwickeln konnte, da mehrere davon schon an Thränensackentzündungen und einige auch am Schnupfen und Augencatarrh vordem gelitten hatten.

Ueberall hatte der Entzündungsprocefs in der die innere Wand des Thränensackes umhüllenden Schleimhaut begonnen, und von da aus durch die übrigen Gebilde sich nach aufsen fortgepflanzt. Die Erscheinungen dabei waren folgende: in dem einen oder dem anderen Nasenwinkel sah man eine hochrothe, feste, schmerzhafte heifse Geschwulst, welche sich gerade über dem Thränensacke gegen jede Berührung am empfindlichsten zeigte, und sich über die ganze Gegend, die Wange, die Augenlieder der leidenden Seite verbreitete. Im Herde der Entzündung safs ein tief greifender, stumpfer, stechender, brennender, anhaltend steigender Schmerz. Je weiter diese Entzündungsgeschwulst sich vom Thränensacke entfernte, desto mehr näherte sie sich der Natur des Erysipelas. Die rothlaufartig oder vielmehr entzündlich-ödematös hoch angelaufenen, gespannten, schmerzlosen Augenlieder konnten weder vom Patienten, noch von uns geöffnet werden. Die Thränen wurden nicht aufgesogen, drangen aus der Augenliedspalte, und flossen über die Wangen herab. Die Nase der leidenden Seite war trocken. In

---

*) Die Zeichnungen zu diesen Tafeln geschahen nach anatomischen Präparaten, welche nebst mehreren andern die ophthalmiatrische Schule der Gefälligkeit, dem ausgezeichneten Fleifse und der vorzüglichen Geschicklichkeit des hiesigen Herrn Prosectors Bochdalek verdankt.

der Stirne und der ganzen leidenden Seite wütheten heftige Kopfschmerzen.

Alle Patienten waren von einem Fieber synochöser Natur ergriffen, und wurden darnach innerlich behandelt. An Zertheilung der örtlichen Entzündung war nicht mehr zu denken; wir wandten daher, um den Eiterungsprocefs zu befördern, Catapl. emoll. an.

Unter dem Gebrauche derselben stieg die Entzündungsgeschwulst immer höher, wurde aber dunkler, der Schmerz klopfend; beim Druck, welcher die Fluctuation des Thränensackschleimes (eine Folge der im zweiten Stadium der Entzündung eingetretenen krankhaft vermehrten Absonderung der Schleimhaut), immer deutlicher zeigte, folgte weder durch die Thränenpuncte, noch durch den Thränennasenschlauch irgend eine Entleerung.

Nachdem sich das wirkliche Eitergeschwür auch äufserlich durch einen gelben, weichen Eiterpunct in der Mitte der Geschwulst nebst deutlicher Fluctuation des Eiters zu erkennen gegeben, öffneten wir es so nahe als möglich an der Sehne des Augenliedringmuskels durch die Lanzette, legten eine mit Laud. liq. Syd. getränkte Charpiewicke ein, darauf ein Empl. diach. c. gummi, und zertheilten die in der Umgebung noch rückständige Entzündungshärte durch warme Breiumschläge. Die geöffnete Geschwulst behandelten wir, wie einen Abscefs, und spritzten zweimal des Tages die Solutio lap. div. cum tinct. anodyna et aceto lith. mittelst der Anel'schen Spritze in den Thränensack ein; wodurch wir zu gleicher Zeit auch dem blennorrhoischen Zustande desselben und der Anwulstung der schleimhäutigen Umkleidung desselben entgegen wirkten.

Auf diese Art wurden zwei Individuen vollkommen geheilt; die äufsere Geschwulst verlor sich immer mehr und mehr; die krankhafte Anwulstung der Schleimhaut nahm nach und nach ab, die Thränenpuncte und Thränencanälchen leiteten die Thränen wieder normal in den Thränensack; die eiterartige Absonderung wurde wieder schleimicht, endlich wie Eiweifs, klebrig und dünn; der durch die Anwulstung der schleimhäutigen Umkleidung geschlossene Thränennasenschlauch erhielt seine vorige Durchgängigkeit wieder, und

leitete den mit Thränen gehörig gemischten qualitativ und quantitativ normalen Thränensackschleim in die Nase. Dafs die Durchgängigkeit des Thränennasencanales wieder vollkommen hergestellt war, bewiesen auch die Einspritzungen, indem bei vorwärts gebeugtem Kopfe das eingespritzte Collyrium stromweis aus der Nasenöffnung flofs.

Unter diesen Verhältnissen brachten wir die gemachte, bei einem Individuum etwas callös gewordene Oeffnung durch Scarification zum Schliefsen, und beendeten hiermit die Cur.

Bei einem Weibe war schon früher vor der gegenwärtigen Thränensackentzündung, in einer ehemaligen allgemeinen Syphilis, das Siebbein durch Caries verloren gegangen. Dessen ungeachtet hatte keine Zerstörung und Verwachsung weder in den Thränenröhrchen noch im Thränennasenschlauche Statt; wenigstens fand die untersuchende Sonde kein Hindernifs. Sie mufste vor völliger Beendigung der Cur bei noch bestehender obschon geringer Blennorrhoe, auf eigenes dringendes Verlangen, aus der Klinik entlassen werden.

Die vierte Thränensackentzündung entstand bei der sechzehnjährigen J. M. in der Reconvalescenz des Masernfiebers; und die fünfte bei der 37jährigen E. K. nach einer früher schon bestandenen, aber verheilten Thränensackfistel. Diese beiden letzteren Individuen kamen schon im Stadio suppurationis mit aufgebrochenem Abscesse in die Klinik. Bei beiden dauerte nach vollkommen gehobener Entzündungsgeschwulst eine mäfsige Blennorrhoe des Thränensackes mit Undurchgängigkeit des Thränennasencanales fort. Da sie sich weigerten, die gänzliche Heilung auf der Klinik abzuwarten, so wurden sie an die ständische Augenheilanstalt zur ferneren Behandlung angewiesen.

XII.

Entzündliche Nasenwinkelgeschwulst. — *Ankylops.*

Die entzündliche Nasenwinkelgeschwulst hatte bei allen auf der Klinik beobachteten Fällen in Hinsicht ihrer äufsern Form mit der Thränensackentzündung sehr viel Aehnlichkeit; unterschied sich aber von der letzteren, durch den blofs auf die Haut und dem ihr unterliegenden Zellengewebe eingeschränkten Herd der Entzündung; durch die Abwesenheit des tiefgreifenden brennenden Schmerzes; und durch den sehr schnellen Verlauf des Entzündungs- und Eiterungsprocesses. Die Leitung der Thränen war dabei nicht aufgehoben, und kein Thränenträufeln, noch Trockenheit der Nase vorhanden.

Eine solche entzündliche Nasenwinkelgeschwulst hatte die Klinik an dem 20jährigen K. J. ohne Fieber zu behandeln. Sie begann den 20. April im linken Nasenwinkel nach einer Verkältung; den 23. zeigte sich schon ein Eiterpunct: den 24. brach der Abscefs von selbst auf, Aegilops; den 26. war die Geschwulst verschwunden, und in einigen Tagen gelangte die Stelle zur Vernarbung.

Einmal kam der Ankylops ambulatorisch vor, bei einem 19jährigen Jünglinge von guter Körperconstitution. Als Knabe war er scrophulös, seitdem aber immer gesund gewesen. Vor drei Tagen wurde er nach einer nassen Verkältung der Füfse krank. Frösteln und Hitze wechselten seitdem den ganzen Tag, vorzüglich aber Abends. Er klagte über grofse Abgeschlagenheit der Glieder, Eingenommenheit und Schmerzhaftigkeit des Kopfes, über Durst, Appetitlosigkeit und Stuhlverhaltung. Der Puls zeigte sich etwas fieberhaft. Seit zwei Tagen waren die Lieder des linken Auges erysipelatös geschwollen und geschlossen. Am linken Nasenwinkel sah man eine rothe Geschwulst, die sich gleichförmig in der Gegend ausbreitete, und sich in die Wange allmälich verlor. Die Gegend über dem Thränensacke war hart, und bei der Berührung äufserst empfindlich.

Diese Härte beschränkte sich nicht blofs auf die genannte Gegend, sondern verbreitete sich auch in ziemlich weitem Umkreise. Der Schmerz in der Geschwulst war klopfend, und safs nicht tief. Die Aufsaugung der Thränen war nicht gehindert, und daher kein Thränenträufeln vorhanden; dessen ungeachtet fühlte Patient die Nase der linken Seite trocken.

Wir verordneten ihm eine Aq. laxat. Vienn. mit Elect. lenitivo und Spir. Min.; liefsen ihn Wasser trinken, dessen Kälte durch heifses geröstetes Brod gedämpft worden war, und verordneten ihm auf die Geschwulst ein Catapl. emoll., für die Nacht ein Empl. diach. cum gummi.

Als der Patient den dritten Tag, den 13. Juni, wieder in der Klinik erschien, war die schmerzlose unempfindliche Geschwulst schon an zwei Stellen aufgebrochen. Auf angebrachten Druck, der zugleich beide Hautfisteln verschlofs, erfolgte keine Entleerung aus den Thränenpuncten; ein Beweis, dafs kein Eiter sich im Thränensacke befand; auf wiederholten Druck bei ungeschlossenen Fisteln drang aus beiden Hautöffnungen Eiter hervor. Das Auge war offen und gesund, und an den Augenliedern keine Spur von Krankheit mehr zu sehen. Patient hatte die vorhergehende Nacht stark geschwitzt, das Allgemeinleiden, die Eingenommenheit und der Kopfschmerz waren gewichen. Die Catapl. emoll. wurden noch einige Tage gebraucht, bis alle Härte geschmolzen war. Den 18. Juni hatten sich die beiden Oeffnungen ohne ärztliches Zuthun geschlossen, und die ganze Gegend befand sich wieder im gesunden Zustande.

Bei einem Patienten der Klinik und zwei ambulatorischen griff der Abscefs der Nasenwinkelgeschwulst tiefer nach innen auf den Thränensack, Ankylops complicatus, durchbohrte die vordere Wand des Thränensackes, und bildete auf diese Art eine sogenannte unechte Thränensackfistel.

Die Kranke, S. A., ein 48jähriges Weib, bot bei ihrer Aufnahme in die Klinik einen bereits von selbst nach aufsen aufgebrochenen Abscefs im linken Nasenwinkel dar. Uebrigens waren alle Erscheinungen, wie bei der einfachen entzündlichen Nasenwinkelgeschwulst, vorhanden. Die veranlassende Ursache blieb unbekannt. Dafs die Entzündung und der darauf gefolgte Abscefs tiefer gegriffen, und wenigstens

die vordere Wand des Thränensackes in Mitleidenschaft gezogen, und dann durchbohrt hatte, zeigte die Sonde, welche bei der Untersuchung bis in den Thränensack gelangte. In dem letzteren hatte sich ein geringer Grad von Blennorrhoe entwickelt, indem durch Druck auf die, mittelst des Fingers geschlossene Hautöffnung sich ein gelber Schleim durch die Thränenröhrchen entleerte.

Wir behandelten den Zustand als ein offenes Hautgeschwür, hielten die äufsere Mündung, ohne den Thränensack zu berühren, durch eine mit Laud. liq. Syd. benetzte Charpiewicke offen, und erweichten die noch wahrnehmbare Härte der Geschwulst durch warme Breiumschläge. Da die Thränencanälchen durchgängig waren, so träufelten wir zweimal des Tages eine Lösung des Lap. div. mit Laud. liq. Syd. und Aceto lith. in den innern Augenwinkel, nach jedesmal vorher mittelst eines sanften Druckes bewirkter Entleerung des Thränensackes. Durch dies Verfahren hörte die Blennorrhoe nach mehreren Tagen auf, und die Durchgängigkeit des Thränennasenschlauches wurde wieder hergestellt. Die nach gehobener Geschwulst noch übrige, um die Fistel gelagerte Härte im Zellengewebe der Haut wich der fleifsigen Anwendung der Mercurialsalbe. Nachdem sich die Oeffnung in der vordern Wand des Thränensackes von selbst geschlossen hatte, liefsen wir auch die äufsere Mündung vernarben.

XIII.

Thränensackfistel. — *Fistula sacci lacrymalis* *).

Die Thränensackfistel kam auf der stabilen Klinik zweimal, bei den ambulatorischen Kranken siebenmal vor.

---

*) Commentatio, quae Phil. Fr. a Walther Professoris Bonnensis Praecepta et Monita de Fistula et Polypo sacci lacr. communicat. Justus Radius im 2ten Bde. seiner Scriptores ophthalmologici minores. Lipsiae p. 96.

Ueberall war sie die rückständige Folgekrankheit einer schon lange vorher verlaufenen, aber vernachlässigten acuten Thränensackentzündung, deren Abscefs nicht mit dem Messer geöffnet worden war, sondern sich selbst einen Ausweg durch die vordere Wand des Thränensackes gebahnt hatte; eine Entstehungsart, welche die Thränensackfistel mit den Fisteln an andern Theilen des Körpers gemein hat.

Bei sieben Patienten zeigte die äufsere Wand des Thränensackes aufser der Fistelöffnung keine weitere Abnormitäten; bei einer ambulatorischen Kranken, einem 20jährigen Mädchen von scrophulösem Habitus, war die ganze Gegend um die Fistel voll Unebenheiten, und schwammicht anzufühlen. Bei einer andern ambulatorischen Patientin, einem 38jährigen Weibe, ragte aus der ungewöhnlich grofsen Mündung der Fistel mit bläulichem Umfange ein grofser Klumpen wuchernden wilden Fleisches hervor, das bei der geringsten Berührung viel Blut ergofs, und sich in dem ganzen Fistelgange vorfand. An der inneren Fläche ihres obern linken Augenliedes safs ein Sarcoma pensile. Bei allen Patienten war die Fistel mit einer chronisch gewordenen Blennorrhoe des Thränensackes verbunden; beim Druck auf die Mündung der Fistel entleerte sich der eiterförmige Schleim des Thränensackes durch die Thränenpuncte; nur bei einem ambulatorischen Patienten, dessen Fistel in der Form einer Haaröffnung auftrat, an dem sich reine Thränen zeigten, war die krankhafte Schleimabsonderung zur Normalität zurückgekehrt. Bei allen diesen Individuen waren die Thränencanälchen durchgängig, der Thränennasencanal hingegen undurchgängig, Stenochoria (von στενος eng, beklemmt, und χωρα,χωρος der Raum); denn bei gleichzeitig angebrachtem verschliefsendem Drucke auf die äufsere Fistelöffnung, und die Thränencanälchen folgte keine Entleerung des Thränensackes durch die Nase, die sogleich durch die Fistelöffnung geschah, wenn wir die Thränencanälchen allein verschlossen.

Die Fistelöffnung befand sich in den meisten Fällen in der Gegend der Sehne des Augenliedringmuskels, eine die Untersuchung und Operation begünstigende Stelle; nur bei einigen war die Erweiterung der Fistel nothwendig, indem die innere Mündung derselben in der vordern Wand des Thränensackes

viel höher, als die äufsere Oeffnung zu suchen, und nicht leicht zu finden war. Die Stenochorie des Thränennasencanales war bei allen durch blofse, zur Zeit der Thränensackentzündung entstandene und noch andauernde Anwulstung der Schleimhaut bedingt; eine Krankheitsform, die man auch bei andern Organen des Körpers beobachtet. So schwillt und verdickt sich z. B. beim langwierigen Schnupfen die Schleimhaut der Nase manchmal in einem solchen Grade, dafs der Patient durch den Mund zu athmen gezwungen ist; so verengert und verschliefst die entzündlich angewulstete Schleimhaut den Canal der Harnröhre nach vorhergegangener oder bei noch bestehender Blennorrhoe derselben. Ueberhaupt hat das gesammte Urinorgan viel Analoges mit dem Thränenorgane, die Niere nämlich mit der Thränendrüse; die Harnleiter mit den Thränenröhrchen; die Blase, an der auch bisweilen Fisteln entstehen, mit dem Thränensacke; die Harnröhre mit dem Thränennasencanale. Beim Sondiren des Thränennasencanales stiefsen wir öfters auf Stellen, welche das weitere Einbringen der Sonde hinderten, da in der Schleimhaut des Thränensackes und Nasenschlauches dieselben Wucherungen, Granulationen und Unebenheiten entstehen können, wie in der Schleimhaut an der inneren Fläche der Augenlieder oder der Harnröhre.

Bei keinem Patienten war eine eigentliche Verwachsung des Thränennasencanales vorhanden. Sie mag wohl überhaupt eine äufserst seltene Erscheinung seyn. Die Unmöglichkeit auf irgend eine Art und zu keiner Zeit mit der Sonde bis auf den Boden der Nase zu gelangen, ist noch kein Beweis der Verwachsung; indem die Ursache der Undurchgängigkeit in einer abweichenden Form der Mündung des Thränennasencanales liegen kann, wovon ich zwei Beispiele auf der V. und VI. Tafel anführe. Eine bildliche Darstellung von mehreren derlei Abweichungen im Baue des Thränenschlauches, welche so häufig vorkommen, wäre ein sehr interessanter Gegenstand, und nicht ohne Nutzen für die practische Augenheilkunde.

Die sogenannte Operation der Thränensackfistel (noch unrichtiger ist die Benennung: „Operation der Thränenfistel" indem diese letztere mit der Thränendrüse in Verbindung steht), bezeichnet eigentlich diejenige Encheirese,

deren Hauptzweck dahin geht, dem Thränennasencanale seine normale Durchgängigkeit wieder zu verschaffen. Wir gingen dabei auf folgende Art zu Werke: Drang die genau senkrecht nach dem Verlaufe des Thränennasencanales eingebrachte fischbeinerne Untersuchungssonde nicht leicht in den letzteren ein und durch, oder fand die Sonde eine sehr empfindliche, schmerzhafte Stelle: so wurde der Patient nicht weiter mit Sondiren belästiget, sondern es wurde durch acht bis vierzehn Tage täglich zweimal mittelst der gläsernen Anel'schen Spritze eine Auflösung von Lap. div. mit vielem Laud. liq. Syd., oder Tinct. anod. eingespritzt; ein Verfahren, das ich auch in meiner Privatpraxis befolge. Bei der dann neuerdings vorgenommenen Sondirung trat die fischbeinerne Sonde, besonders wenn man sie an der schwierigen Stelle kaum merklich zurückzog, und dann anhaltend nach abwärts drückte, gewöhnlich leicht, wenigstens ohne viel Schwierigkeit, durch den Thränennasencanal bis auf den Boden der Nase. War dies der Fall, so bezeichneten wir die Stelle der Sonde an der äufsern Oeffnung, um das Mafs der Länge des Thränensackes und Nasenschlauches zu bekommen, wählten ein Stück E-Darmsaite von derselben Länge mit einem Viertheil oder einem halben Zoll Ueberschufs, der zu einem Haken umgebogen wurde, führten dann nach gehörig abgerundetem andern Ende die Saite durch den Thränennasencanal, und legten ein englisches Pflaster auf die äufsere Mündung der Fistel, wodurch der aufserhalb liegende Haken befestiget wurde. Dieses Saitenstück wurde täglich ein bis zweimal herausgezogen, der Thränensack durch Druck entleert, in denselben eine Einspritzung von Solut. lap. div. mit viel Tinct. anod. gemacht, und ein neues Saitenstück eingelegt. Nach und nach gingen wir von den dünneren zu den dickeren Saiten über, und schnitten bei letzteren das Knie des Hakens ein, um seine Federkraft zu lähmen *).

Stiefs die untersuchende Sonde nach vierzehntägiger Anwendung der Einspritzungen noch immer auf schwer zu über-

---

*) Sicherung einer radicalen Cur der Strictur des Nasencanales in Reisinger's Baier'schen Annalen 1824. I. Bd. 1. Stück S. 179.

windende Schwierigkeiten im Thränennasencanale: so fuhren wir mit denselben Einspritzungen noch einige Zeit fort. Hatten wir durch diese dynamisch - chemischen Einwirkungen unsern Zweck, die Sonde leicht durchzuführen, auch dann noch nicht erreicht; sahen wir voraus, dafs sich dabei die Cur sehr in die Länge ziehen würde; war zum mühsamen Durchkommen eine feste, feine silberne Sonde nöthig; oder bemerkten wir, dafs das tägliche Einführen der Saitenstücke, wenn es auch nach vieler Mühe gelang, für den Arzt und den Patienten sehr lästig und zeitraubend seyn würde: so wählten wir bei weicher, elastischer Anwulstung der Schleimhaut des Thränennasencanales in Fällen, wo es sich mehr um mechanischen Druck handelte, das Einlegen einer ganzen Rolle der E - Saite; wo es aber mehr auf Schmelzung einer festen, derben, oder gar körnerartigen Anschwellung der Schleimhaut ankam, das Einziehen einer seidenen Schnur, deren lockeres Gewebe die das Schmelzen bewirkenden Arzneimittel gehörig aufnimmt, einsaugt, und an den Ort ihrer Bestimmung bringt, welche von der Darmsaite, ehe sie in den Thränennasencanal gelangt, abgestreift werden.

War die Wahl auf die Darmsaitenrolle gefallen, so gaben wir davon einem Stücke von drei Zoll Länge eine gerade Richtung, rundeten es am Ende ab, bestrichen den untersten Theil mit Oel, führten es, so schnell als möglich, durch den Thränensack und Thränennasencanal, und schoben noch drei Zoll von der übrigen Saite nach, wodurch jedesmal ein Reiz in der Rachenhöhle entstand. Die übrige Saitenrolle wurde zwischen Leinwand gelegt, an die Stirn befestiget, neben der Saite in die äufsere Oeffnung des Thränensackes eine Charpiewicke gebracht, und durch ein englisches Pflaster befestiget. Wurde die in der Nase und dem Rachen erweichte Saite durch Schnauben aus der vorderen Nasenmündung nicht, wie gewöhnlich, hervorgetrieben: so zogen wir die Saite durch den Kopf einer grofsen Stecknadel, oder durch einen stumpfen Haken hervor, schnitten so viel, als nöthig war, ab, und befestigten das hervorstehende Stück neben dem Nasenflügel. Täglich wurde, mittelst der Anel'schen gläsernen Spritze neben der Saite eine Einspritzung in den Thränensack ge-

macht, nachdem er durch Druck entleert worden war, der nächste Theil der Saite dann mit Laud. liq. Syd. bestrichen und eingezogen. Nachdem die ganze Rolle der E-Saite nach und nach durchgezogen war, und ihre ausdehnende Kraft geäufsert hatte, gingen wir zu dem für den Patienten und den Arzt weit bequemeren Einführen von Saitenstücken über, von den dünneren zu immer dickeren fortschreitend.

Das Einziehen der seidenen Schnur geschah durch ein sechs Zoll langes Stück einer getrockneten, und dadurch festeren und mit Wachs geglätteten E-Darmsaite, an deren oberem Ende wir mittelst eines festen seidenen Fadens eine Schlinge genähet, und diese mit der Schlinge der seidenen Schnur durch einen Faden in Verbindung gesetzt hatten. Nachdem wir die Saite auf obige Art aus der Nasenmündung gebracht, zogen wir mittelst derselben die seidene Schnur nach, befestigten den Anfang derselben an den Nasenflügel, den übrigen mehrere Ellen langen, um ein Kartenblatt flach gewundenen Rest derselben aber an die Stirne. Hierauf machten wir täglich ein- auch zweimal, nach durch Druck entleertem Thränensacke, an der gemachten Oeffnung neben der Schnur, eine Einspritzung von der Solut. lap. div. mit viel Tinct. anod., durch das feine krumme Röhrchen der Anel'schen Spritze, und zogen jedesmal, ein mit einer starken, mit viel Laud. liq. Syd. versetzten weifsen Präcipitatsalbe imprägnirtes, neues Stück Schnur in den Nasenschlauch ein.

Nachdem diese Schnur allmälich verbraucht war, und sie die schwere Durchgängigkeit des Thränennasencanales gehoben hatte, gingen wir zur Einlegung von dünnen, und immer stärkeren Saitenstücken über.

War durch die genannte mechanische und chemische Einwirkung der Saiten und der eingespritzten Mittel bei zweckmäfsiger innerer Behandlung unser doppelte Heilzweck örtlich erreicht, nämlich: die Absonderung der Schleimhaut des Thränensackes zur Normalität zurückgekehrt, und die Durchgängigkeit des Nasencanales vollständig hergestellt; entleerte sich die Einspritzung bei vorwärtsgebeugtem Kopfe leicht und stromweise durch die Nase: so wurden die angewandten Mittel doch noch durch längere Zeit fortgebraucht; und um den so leicht

folgenden Recidiven desto gewisser vorzubeugen, sodann bleierne oder silberne gerinnte Stifte mit plattem Knopfe eingelegt, die wir nach der Dauer der Krankheit Jahre lang tragen liefsen, und welche, da sie gar keine Beschwerden verursachen, auch gerne getragen wurden. Diese Recidiven erfolgen im Thränensacke nach dem nämlichen Gesetze, wie jene bei der Augenliedblennorrhoe, wenn die krankhaften Anwulstungen und Granulationen nicht in Gänze zerstört und aufgehoben sind; und wie beim Augenliede die Cur lange dauert, ehe man den Krankheitsherd vertilgt, so darf man auch hier nicht ermüden, und die Behandlung mufs um so länger fortgesetzt werden, da man sich bei dem Thränennasencanale nicht durch den Augenschein von der zurückgekehrten Normalität der Schleimhaut wie beim Augenliede überzeugen kann. Die callöse Mündung des Thränensackes schlossen wir nach endlicher Entfernung des Stiftes, durch Erregung einer adhäsiven Entzündung mittelst Höllenstein.

Die noch nicht lange bestehende Undurchgängigkeit des Thränennasencanales wurde bei dem einen klinischen Patienten durch die seidene zwölf Ellen lange, und täglich mit Laud. liq. Syd. getränkte Schnur, welche binnen beinahe acht Wochen allmälich durchgezogen wurde, gründlich gehoben, ohne fernere Anwendung von Mitteln, worauf die Mündung der Thränensackfistel, die aufzuschlitzen und zu erweitern, ihrer günstigen Lage wegen gar nicht nothwendig gewesen war, ohne eine Haaröffnung zurück zu lassen, sehr bald von sich selbst schlofs.

Bei der zweiten Kranken, B. A., einer 49jährigen Bäuerin benützten wir ebenfalls die gegenwärtige in der Gegend der Sehne des Augenliedringmuskels liegende Fistelöffnung, und legten ihr täglich zweimal nach geschehener Einspritzung der Solut. lap. div. c. tinc. anad. et aceto lith. mittelst der Anel'schen Spritze, ein zwei Zoll langes Stück von einer dünnen, dann immer dickeren Darmsaite durch den Thränensack in den Thränennasencanal ein, und zwar mit dem glücklichsten Erfolge. Die blennorrhoische Absonderung hörte nach einiger Zeit ganz auf. Da die Kranke ihrer Kinder wegen nicht bis zur völligen Herstellung ihres langwierigen Uebels im Spitale bleiben konnte: so übten wir ihr das technische Verfahren mit dem Einlegen des Saitenstückes vor einem Spiegel ein, um es auf dem Lande selbst fortzusetzen.

Sie kam nach einiger Zeit zurück, um sich von uns den gefurchten bleiernen Stift einlegen zu lassen.

Bei mehreren der ambulatorischen Kranken leitete man die oben angegebenen Encheiresen zum Behufe der Belehrung in Gegenwart der Mediciner ein, und übergab die Kranken dann der ständischen Augenheilanstalt zur ferneren Behandlung.

Die Unebenheiten in der Umgebung der Fistel bei dem oben erwähnten Mädchen wichen der fleifsigen Einreibung des Ung. neapol. und der weifsen Präcipitatsalbe; das wuchernde wilde Fleisch bei der Fistel des Weibes wurde durch das Aetzen mit trockenem Höllensteine und durch das Aufstreuen von Alumen ustum vertilgt.

XIV.

Stagnation des Thränensackschleimes. — *Dacryocystoblennostasis* *).

Ich führe zuerst die Krankheitsgeschichte eines gebildeten Mannes an, der sein Uebel im Entstehen und Fortschreiten selbst sehr genau beobachtet hatte, und die echte Bildung seines Geistes auch dadurch bewährte, dafs er, die Gelegenheit benutzend den Candidaten der Arzneikunde nützlich zu werden, aus eigenem Antriebe die Augenklinik ambulatorisch besuchte.

Der mit einer kräftigen Körperconstitution begabte 40jährige Patient war von gesunden Eltern geboren, und wurde aus der Reihe der gewöhnlichen Kinderkrankheiten zwar nur von einer, den natürlichen Blattern, aber von dieser gleich im frühesten Lebensalter in einem solchen Grade heimgesucht, dafs er durch vierzehn Tage blind lag, und man an seinem Aufkommen verzweifelte. Wiedergenesen begann er ein ziemlich gesundes Knabenalter, denn aufser einer kleinen, nur für

---

*) Von δακρυ, δακρυον, die Thräne; κυστις die Blase, das Behältnifs; βλεννα, βλενα, βλενος der Schleim; στασις das Sehen, Stagnatio.

höchst geringfügig beachteten Anomalie im rechten Auge, waren diese Jahre von jeder Art Krankheit völlig frei. Erwähnte Anomalie bestand darin, dafs sich fast durch die ganze Kindes - und Knabenzeit im inneren Winkel des rechten Auges beständig eine gelbweifse halbflüssige Materie in ziemlicher Menge ablagerte, die kaum entfernt, sich bald wieder ersetzte, und häufig die Lieder dieses Auges verklebte; dasselbe Auge war auch etwas empfindlicher als das andere und thränte sehr leicht in freier Luft und hellerem Lichte. Im dreizehnten Lebensjahre fing die erwähnte Schleimabsonderung im rechten innern Augenwinkel ohne bekannte Ursache an, sich allmälich zu verlieren; und es war anfangs an diesem Auge eben so wenig Krankhaftes zu bemerken, als am linken. Doch eben so allmälich und unmerklich, als sich dieses verlor, entwickelte sich neben und unter dem innern Augenwinkel desselben Auges, gerade über dem Thränensacke, eine kleine rundliche Geschwulst unter der Haut, die im vierzehnten Jahre von der Gröfse einer ganz kleinen Erbse, und nur noch dem Patienten durchs Befühlen bemerkbar war. Oeftere Versuche in jener Zeit, die Geschwulst durchs Drücken zu verkleinern, gelangen nicht; sie blieb unverändert genau an derselben Stelle, rundlich, etwas härtlich, die darüber liegende Haut verschiebbar. Ja mit den Jahren wuchs diese Geschwulst so, dafs sie im achtzehnten und neunzehnten Lebensjahre in Gestalt einer kleinen Bohne schon die Haut erhob, und auch von andern deutlich bemerkt wurde. Noch immer war sie durchaus von keinen Beschwerden begleitet; weder Trockenheit der linken Nase, noch Thränenträufeln wurden je bemerkt. Die zu der Zeit schon von dem besorgten jungen Manne um Rath gebetenen Aerzte hielten das Leiden für höchst unbedeutend, und ärztlicher Behandlung unwerth, da es sich von selbst verlieren würde. Aber es verlor sich nicht, ja es wurde bedeutend; denn bei ganz allmälichem Wachsthume war es im dreifsigsten Lebensjahre zu einer solchen Gröfse gediehen, dafs die Geschwulst nach oben schon den Stirnknochen erreichte, nach unten sich auf das Wangenbein legte, ihre Höhe aber den Nasenrücken überragte, und dadurch den Gesichtskreis sehr beschränkte. Die bedeckende Haut verwandelte ihre natürliche

Farbe mit einer röthlich - blaulividen Tünchung, blieb aber verschiebbar. Uebrigens war in der ganzen Geschwulst aufser etwas Spannung kein krankhaftes Gefühl; sie war eher härtlich als weich, durch Druck nicht zu verkleinern; dabei war kein Thränenträufeln vorhanden, weder eine Trockenheit der linken Nase. Nun trat durch lange Zeit gänzlicher Stillstand der Krankheit ein; denn durch acht Jahre wurde kein Wachsen der Geschwulst, noch sonst eine Veränderung mehr bemerkt; nur verlor in der letzten Zeit die Haut immer mehr von ihrer natürlichen Röthe, wurde immer mehr blau, sowohl auf der Geschwulst, als um dieselbe. Patient sah in banger, ängstlicher Erwartung einer ungewissen Zukunft entgegen, um so mehr, da kein Arzt seiner und der umliegenden Gegend sich finden wollte, der ihm Rath, ja nur sicheren Trost hätte ertheilen können.

Endlich leistete die Natur selbst, was die Kunst ihm so lange versagte. Im neun und dreifsigsten Lebensjahre, dem fünf und zwanzigsten der Krankheit, trat plötzlich eine Veränderung ein, die eben so unerwartet kam, als sie ganz ohne Vorboten, ganz ohne Veranlassung erschien. Hierüber die deutlichen, einfachen Worte des Patienten selbst: „So blieb alles bis zum Jahre 1826, wo sich am 16. Juni früh sechs Uhr, während ich Messe las, eine etwas stärkere Nasenentleerung zeigte, die ich mit dem Sacktuche ohne weiteres Beachten auffing, und für eine Entleerung wie beim Schnupfen hielt. Um neun Uhr wiederholte sich dieselbe in gröfserer Masse ohne alle Veranlassung, und plötzlich fühlte ich die Geschwulst völlig verschwunden. Zuerst kam reines Wasser, dann eine dicke, schleimichte, gallertartige, weifsgelbliche Masse. Beim jedesmaligen Nasenreinigen wölbte sich die schlaffe Haut, und durch Einziehen der Luft oder durch den leisesten Druck legte sie sich wieder in den Augenwinkel hinein. Dies dauerte zwei Tage, war mit häufigem Kitzeln in den Nasenhöhlen verbunden, und verlor sich dann. Die runzliche Haut glättete sich allmälich, und alles war vier Tage darauf wie im natürlichen Zustande; nur lag die Haut eingesunken, wie in einer Höhlung, und zeigte sich bläulich." — Patient gab ferner noch an, dafs die entleerte Materie nach fünf und zwanzigjähriger Undurchgängigkeit des

Nasencanales doch völlig geruchlos gewesen sey, und eine untere Kaffeetasse, nachdem dieselbe aus dem Schnupftuche dahin aufgefangen worden war, auf zwei Drittheile erfüllt habe. Es vergingen nun Wochen, ohne wahrnehmbare Veränderungen; zuletzt verlor sich das Bläuliche der Haut, und alles schien zur Normalität zurückgekehrt zu seyn.

Doch zu plötzlich war die Geschwulst verschwunden, zu deren Entwicklung die krankhafte Natur einer so langen Reihe von Jahren bedurfte, als dafs Patient an eine völlige Heilung glauben wollte, und dies mit Recht. Denn nach vier Wochen fing die Stelle unter dem innern Augenwinkel des rechten Auges von neuem an, sich zu erheben. Es bildete sich neuerdings eine Geschwulst, die anfangs klein und rundlich unter der Haut lag, wie die vorige, aber sich mit ungewohnter Schnelligkeit zu einer bedeutenden Höhe entwickelte. Es war noch kein Monat verstrichen, als die genannte Stelle sich wieder hoch über den Nasenrücken emporwölbte, nach oben sich unter das Stirnbein drängte, unten aber die Vertiefung zwischen Nase und Wange ausfüllte; ein Zustand, der zuletzt Spannung und drückende Empfindung in der Umgegend erregen mufste. Mit diesem schnellen Wachsthume wurde die bedeckende Haut immer gespannter, röther; sie schwoll zuletzt an. Die Röthe und Geschwulst verbreitete sich endlich über die beiden Augenlieder und einen Theil der Wange; in der Haut trat Jucken und Brennen ein; in der Tiefe aber ging der spannend-drückende Schmerz in ein zeitweiliges Reifsen und Stechen über, das sich bis über die Stirne zum Scheitel und in die Tiefe des Schädels fortsetzte. In der Nase der rechten Seite entstand ein Jucken, das dann in einen empfindlich drückenden Schmerz überging. Die Geschwulst wuchs noch immer, endlich wurde sie genau über der vordern Thränensackwand dunkelroth, und spitzte sich, war auch da am empfindlichsten; das Stechen und Reifsen wurde sehr heftig, artete zuletzt in einen fast krampfhaft von oben nach unten zusammenziehenden Schmerz, und das Drücken in der Nase in ein heftiges Drängen aus. Patient sah unter solchen Umständen, die auf diese Art fast drei Tage dauerten, wohl ein, die Geschwulst sei springfertig; war aber einer Entleerung nach oben eben so gewärtig, wie nach unten, da be-

sonders die eine zugespitzte, höchst empfindliche Hautstelle das Erstere erwarten liefs. Sie erfolgte nach unten. Denn nach vermehrtem Kitzeln, vorzüglich an einer Stelle an der äufsern rechten Wand der Nase, geschah am 14. August früh um halb drei Uhr unter einem Knall, und einer Art von Brausen oder Rauschen, ähnlich dem, wenn Flüssigkeiten nach plötzlich entferntem Hindernisse aus weiten Räumen durch enge Mündungen ausströmen, eine Entleerung durch die Nase im ununterbrochenen Strome, die an Qualität der vorigen gleich, nur viel reichhaltiger war. Ein grofser Theil der Geschwulst sank sogleich ein; doch die Entzündungsgeschwulst, die Röthe, der Schmerz schwanden erst im Verlaufe weniger Tage, welches durch das Auflegen von kaltem Wasser befördert wurde. Nach vier Tagen war die Haut der leidenden Stelle eben so wieder eingesunken, nahe unter dem innern Augenwinkel eine rundliche Grube bildend, wie nach der ersten Entleerung, auch eben so bläulich und schlaff, wie vordem; Krankheitsreste, die sich auf die nämliche Weise wieder verloren. Aber auch dieses abermalige Bestreben der heilenden Natur war nicht von bleibenden Folgen. Es bildete sich zum Schrecken des Kranken in kurzem die Geschwulst zum dritten Male, ganz unter den eben angegebenen Erscheinungen, nur in so schnellem Gange, dafs sie schon zu Ende des Monates September, also nur sechs Wochen nach der letzten Entleerung, ihre höchste Höhe erreicht hatte, fast noch voluminöser, wie die vorige, zuletzt dieselben Entzündungs- und Entleerungsphänomene darbot, und sich am 29. September entleerte. Ja es erfolgten in einem Zeitraume von nicht vollen neun Monaten, acht solcher Füllungen und Entleerungen (die genannten drei mitgerechnet), bei denen sich im Wesentlichen alle dieselben Erscheinungen ergaben, und die sich nur darin von einander unterschieden, dafs jede nachfolgende Entleerung reichlicher war, als ihre vorhergehende, und die Molimina vor der Entleerung bei jeder nachfolgenden immer sich deutlicher aussprachen, so dafs Patient bei jedem der fünf letzten Male im Stande war, die Zeit der Entleerung schon drei Tage früher anzugeben. Höchst merkwürdig sind die Zeiträume, in denen diese Entleerungen erfolgten, bei welchen letztern sich einige dünne Blutstreifchen in der schleimichten Masse zeigten.

Die erste am 16. Juni 1826 früh um 6 und 9 Uhr. Anfang der Füllung nach vier Wochen.

Die zweite am 14. August, früh um halb 3 Uhr.

Die dritte am 29. September, Nachts um drei Viertel auf 12 Uhr. Anfang der Füllung am 19. October.

Die vierte am 27. October, Abends um 7 Uhr. Anfang der Füllung am 13. November.

Die fünfte am 25. November, Abends um drei Viertel auf 7 Uhr. Anfang der Füllung am 10. December.

Die sechste am 23. December, Abends um 9 Uhr. Anfang der Füllung am 6. Januar 1827.

Die siebente am 30. Januar (1827), Nachmittags um ein Viertel auf 4 Uhr. Anfang der Füllung am 12. Februar.

Die achte am 6. März, früh um drei Viertel auf 6 Uhr. Anfang der Füllung am 20. März.

Patient erzählte, dafs er jedesmal nach geschehener Entleerung eine mehrere Minuten dauernde Ermattung und Erschöpfung gefühlt habe, als hätte er sich beim Acte selbst stark körperlich angestrengt.

Wer erkennt hierin nicht einen periodischen Typus, zu dessen Entwicklung zwar die Natur anfangs zweier Füllungen und Entleerungen in langen, unregelmäfsigen Zeiträumen bedurfte, der aber, einmal ausgebildet, sich dann fast genau in vierwöchentlichen Perioden constant erhielt? Wer erinnert sich bei dem Ueberblicke dieser Zeiträume nicht gleich an den periodischen Catamenienflufs der Frauen, oder an die regelmäfsig eintretenden Hämorrhoidalentleerungen mancher Männer mit allen Symptomen und Beschwerden beim Zurückbleiben derselben? Ja wer könnte eine Nachahmung jener physiologischen Entleerung in unserem Krankheitsfalle verkennen, wenn er, nebst dem periodischen, vierwöchentlichen Typus noch die Phaenomene in Beachtung zieht, die jeder einzelnen Entleerung vorausgehen, und nur den sogenannten Moliminibus catamenialibus, oder den Moliminibus ad partum analog sind. Auch in unserem Falle müssen sie als höchst ähnliche Bestrebungen der Natur zu einem ähnlichen Zwecke angesehen werden! Wem liegt nicht bei diesem Vorgange der heilenden Natur die Lebens- und Bewegungsthätigkeit des Thränen-

sackes klar vor Augen, die verhältnifsmäfsig gewifs eben so grofs ist, als jene der Gebärmutter? Wer kann dabei den Wunsch unterdrücken, dafs es doch unsern grofsen Anatomen und Physiologen gefallen möchte, auch auf den Thränensack ihre Forschungen auszudehnen, welche durch jene von Janin, Adam Schmidt und Trasmondi bei weitem noch nicht als geschlossen angesehen werden dürfen? Es wäre doch höchst interessant, die Organe näher kennen zu lernen, durch welche die gewöhnliche sowohl, als ungewöhnliche Bewegungsthätigkeit der Thränenröhrchen und des Thränenschlauches vermittelt wird!

Nachdem nun am 6. März die letzte Entleerung Statt gefunden, am 20. März aber eine neue Füllung begonnen hatte, entschlofs sich Patient endlich, sich einer ärztlichen Behandlung in der Hauptstadt zu unterziehen. Am 2. April in Prag angelangt, geschah am 3. das erste Krankenexamen. Die Geschwulst mochte ungefähr in ihrer halben Entwicklung begriffen seyn. Es ergab sich folgender Status praesens:

Der Gesammtorganismus ist ganz gesund. Zwischen der Nase und dem innern Winkel des rechten Auges liegt, von weitem schon auffallend, eine von oben nach unten längliche, nicht ganz nasenrückenhohe Geschwulst, welche sich durch ihre blaulivide Haut noch mehr auszeichnet. Näher betrachtet, ist die Geschwulst von der Gestalt einer enorm grofsen Bohne, deren convexe Seite mit der Seite der Nase verfliefst, die concave aber hoch über den innern Augenwinkel vorspringt, und da, wo das Augenliederbändchen liegt, einen besonderen Einschnitt erhält, wodurch sie in einen obern und untern Theil geschieden wird. Das obere abgerundete Ende ragt bis unter den innern Theil des Augenbraunbogens des Stirnknochens; das untere Ende verläuft breiter werdend und allmälich sich abdachend in die Haut der Wange, hat aber nach aufsen eine längliche Grube zur Begränzung, die der Lage nach dem Augenhöhlenrande des Wangenbeines entspricht. Durch schwaches Befühlen erkennt man die bedekkende livide Haut als schwammicht aufgelockert; der stärkere Druck zeigt ziemliche Resistenz und Elasticität der Geschwulst, und erregt nicht den geringsten Schmerz. Es läfst sich auch durch starkes Drücken, weder durch die Thränenpuncte, noch

durch die Nase irgend eine Flüssigkeit entleeren. Die Geschwulst ohne krankhaftes Gefühl ist weder von Trockenheit der Nase der leidenden Seite, noch von Thränenträufeln begleitet. Das ganze übrige Auge zeigt sich völlig normal.

Am 3. April, Nachmittags, geschah die Operation, nachdem ich die äufsere Krankheitsform für die Klinik in Wachs hatte pussiren lassen (Tafel VII). Es wurde nämlich mit einem kleinen, lancettförmigen Messer, so nahe als möglich dem innern Augenwinkel, ein mit den Fasern des Kreismuskels paralleler Einstich in die Geschwulst gemacht. Die Spitze des Messers mufste sehr tief eindringen, ehe dieselbe durch die dicke, schwammicht aufgelockerte Haut den Thränensack erreichte, bis endlich eine dicke, gelbweifse Materie an beiden Flächen des Messers in länglichen Tropfen der Wunde entquoll. Eine grofse Menge dickflüssigen, gelbweifsen, eiterartigen, geruchlosen, mit vielen Thränen vermischten Schleimes entleerte sich nach Herausnahme des Messers. Die Entleerung wurde durch Druck mittelst des Zeigefingers auf verschiedenen Puncten der Geschwulst so lange befördert, bis sie sich ziemlich verflacht hatte. In die Wunde wurde sodann ein kurzes hakenförmig umgebogenes Stück Saite gelegt, mit einem Heftpflaster die Wunde bedeckt, und dadurch die Saite befestiget.

Am 4. April, als den andern Tag nach der Operation, war der Thränensack fast bis zu derselben Gröfse, wie er vor der Operation war, wieder ausgedehnt. Nach Herausnahme der Saite wurde eine bedeutende Menge derselben Materie neuerdings wie gestern entleert, nur war die heutige etwas dünnflüssiger. Nach der Entleerung geschahen die ersten Versuche mit der Sonde. Auf etwa einen Zoll Tiefe liefsen sich die Sonden leicht und bequem einführen; doch unüberwindlich lag im Thränennasencanale ein Hindernifs im Wege, das weder durch die fischbeinerne, noch durch die feine silberne Sonde zu beseitigen war, und dessen feste, fleischige Substanz das Gefühl beim Sondiren deutlich verrieth. Nach dem Sondiren wurde ein neues kurzes Stück Darmsaite eingelegt, und wie gestern bedeckt.

5. April, dritter Tag der Behandlung. Wegen der be-

deutenden krankhaften Schleimabsonderung und der mehr als wahrscheinlich vorhandenen grofsen Aufwulstung der Schleimhaut im Thränennasencanale werden von nun an Einspritzungen der Solut. lap. div. mittelst der Anel'schen Spritze unternommen, und zwar täglich zweimal:

R. Lap. divin. scrupulum
Aq. destil. unc. quatuor
Laud. liq. Syd. dr. unam et semis
M. D. Sig. zum Einspritzen.

Die Einspritzungen werden so gemacht, dafs in jeder Visite nach der Entleerung des Thränensackes vom Schleime, die erste mit einiger Gewalt geschieht, um den noch darin haftenden zu Boden sitzenden, dicken Schleim auszuspühlen, und dann durch Druck sogleich auszuleeren; die zweite darauf folgende Einspritzung läfst man Viertelstunden lang wirken, und drückt dasjenige davon, was bei der neuen Saiteneinlegung nicht von selbst ausfliefst, nicht weiter aus.

Durch diese viermaligen Einspritzungen wurde die Schleimabsonderung täglich geringer. Nach einigen Tagen, den 7ten April, kam während der durch Druck beförderten Entleerung des Thränensackes ein Theil der Einspritzung durch die Thränenpuncte zum Vorschein.

Alle Versuche, die täglich früh und Nachmittags angestellt wurden, mit der Sonde durchzukommen, blieben mehrere Tage vergebens; auch der feinsten silbernen Sonde, deren Dicke die eines Rofshaares kaum übertrifft, widerstand das Hindernifs.

Endlich am 9. April, den siebenten Tag der Behandlung, gelang es, nach der Einspritzung die feine silberne Sonde bis in die Nasenhöhle durchzuführen, das sowohl die Länge des oben aus der Wunde hervorstehenden Sondenstückes verrieth, als auch das Gefühl des Kranken in der Nase bestätigte. Sogleich wurde ein Stück dünne E-Saite nachgeführt, ebenfalls leicht durchgebracht, dann am obern Ende hakenförmig umgebogen, ein englisches Pflaster auf den Thränensack gelegt, und so der Haken der Saite befestiget.

Am folgenden Tage zeigte das herausgenommene, übrigens stark aufgequollene Saitenstück etwas über seinem untern Ende

eine linienlange eingeschnürte Stelle, an welcher es gar nicht verändert war, und welche unstreitig der Stelle im Thränennasencanale entsprach, wo das Hindernifs, die Ursache der Stenochorie lag. Die Schleimabsonderung war höchst unbedeutend. Die Einspritzung flofs auf einigen Druck durch den Thränennasencanal in die Nasenhöhle, und kam am rechten Nasenloche zum Vorschein. Es wurde ein Stück von einer etwas dickeren Saite ohne viele Mühe eingebracht, und auf dieselbe Art nach aufsen befestiget. Von nun an wurden immer dickere Saitenstücke genommen, und täglich mit geringerer Mühe eingeführt. Die Einschnürungsstelle an den Saiten war in wenigen Tagen verschwunden; die krankhafte Schleimabsonderung hörte gänzlich auf, so dafs die Einspritzungen am 16. April, den vierzehnten Tag der Behandlung, völlig weggelassen werden konnten, da sie zuletzt vom krankhaften Schleime gänzlich rein, im ununterbrochenen Strome durch die Nase abflossen.

Am 18. April, den sechzehnten Tag der Behandlung, wurde statt der Saite ein dünner silberner Stift eingelegt, von der Länge des ganzen Nasenschlauches, der nach zwei Tagen mit einem dickeren verwechselt wurde. Die Stifte wurden anfangs täglich zweimal herausgenommen, und die Rinne derselben von dem äufserst wenigen darin haftenden, aber normalen Schleime gereiniget. Sie verursachten blofs anfänglich einige Beschwerden, die nach wenigen Tagen völlig verschwanden.

In die vordere gelähmte Wand des Thränensackes, welche durch die lange Ausdehnung ihr Reactionsvermögen verloren hatte, sogenannter Thränensackbruch, Hernia sacci lacrymalis, wurden Einreibungen von Bals. vitae Hoffm. angeordnet.

In einem Briefe vom August 1829 frägt mich der würdige Patient: ob es schon Zeit sei, den gerinnten Stift zu entfernen, und die Fistelöffnung des Thränensackes zu schliefsen. Er theilt mir ferner darin folgende merkwürdige Beobachtung mit: „Nach der glücklichen Operation meiner ehemaligen Geschwulst am Auge im April 1827 erfolgten immer nach Verlauf von vier bis fünf Wochen, ohne das geringste Anschwellen der Stelle, ähnliche Schleimentleerungen, wie vor der Operation, und zwar die erste Zeit in gröfserer, dann immer in kleinerer

Menge, so dafs sie jetzt ganz unbedeutend sind. Tags vorher fühle ich immer an der rechten Seite des Kopfes über dem operirten Auge einen dumpfen, leichten Schmerz, worauf am andern Tage beim Schneutzen ein mehr als gewöhnlich dichter Schleim durch den Nasencanal abgeht. Den folgenden Tag zeigt sich weder Schmerz noch Schleim, und alles ist wieder in der gehörigen Ordnung".

Die zweite ambulatorische mit Stagnation des Thränensackschleimes und Stenochorie des Thränennasencanales behaftete Patientin war ein neunjähriges Mädchen von guter Körperconstitution. Vor anderthalb Jahren war sie von einem leichten Augencatarrh befallen worden, welcher sich erst nach fünf Monaten verloren hatte. Gleich darauf hatte sich über dem Thränensacke der rechten Seite eine linsengrofse, unschmerzhafte, rosenrothe Geschwulst erhoben. Wenn das Mädchen darauf drückte, so wurde das Auge durch eine schleimichte Flüssigkeit überschwemmt. Diese Geschwulst erhob sich immer mehr in Form eines Hügels. Als die Patientin auf der Klinik erschien, bestand die Erhöhung schon seit einem Jahre, hatte ungefähr die halbe Nasenhöhe erreicht, dachte sich von allen Seiten gleichförmig ab, und war sanft geröthet. Auf angebrachten Druck strömte aus den beiden Thränenpuncten ein sehr dicker, äufserst widrig, wie nach altem Käse riechender, eiterförmiger Schleim; die Geschwulst erschien darauf etwas kleiner und blässer, blieb aber noch immer gleichförmig gespannt. Das operative Verfahren und der Erfolg war durchaus wie in dem vorhergehenden Falle.

Bei der dritten ambulatorischen, 39jährigen Kranken von guter Körperconstitution hatte die leicht geröthete Geschwulst über dem linken Thränensacke die Form einer Bohne, überstieg sie aber an Gröfse. Sie war vor zehn Jahren, wahrscheinlich durch Lähmung des Thränenschlauches entstanden, und allmälich gewachsen. Auf angebrachten Druck soll im Anfange eine seröse Flüssigkeit das Auge überschwemmt haben. Seit vielen Jahren aber besteht diese Flüssigkeit aus einer dünnflüssigen eiterartigen Materie, die sowohl auf Druck als ohne denselben, unwillkührlich, durch die Thränenpuncte zu bestimmten Zeiten sich entleert. Geht die Patientin aus dem warmen

Zimmer in die kalte Luft, so folgt die Entleerung des Thränensackes sogleich von selbst. Beim Schnupfen wird die Geschwulst gröfser; der eiterförmige Schleim entleert sich dann nur mittelst des Druckes und mit einiger Beschwerde durch die Thränenpuncte, und riecht weit übler. Manchmal fliefst diese Materie bei der durch Kälte erregten unwillkürlichen Entleerung des Thränensackes in den Rachen hinab, mit einem äufserst widrigen Geruche. Im Sommer fliefst diese Materia puriformis weniger häufig. Die Thränen werden gehörig aufgesogen, und die Nase der linken Seite ist, und war nie trocken. Der Thränensack der rechten Seite leidet seit neun Monaten auf dieselbe Art, nur im weit niederen Grade, auch ist hier der Schleim noch nicht eiterförmig. Die Patientin konnte sich zur Operation durchaus nicht entschliefsen, obgleich ihr der stete üble Geruch äufserst eckelhaft ist.

Die vierte ambulatorische Patientin, 32 Jahre alt, war nie in ihrem Leben krank gewesen, und leidet erst seit drei Wochen oft, doch nicht anhaltend an Thränenträufeln. Seit dieser Zeit füllt sich der linke Thränensack an, so dafs er nach aufsen eine weiche, bohnenförmige Erhöhung bildet, welche der Haut an Farbe gleich ist. Auf den Druck des Fingers entleert sich, nie durch die Thränenpuncte, stets durch den Nasencanal, eine gelblich-weifse, geruchlose Flüssigkeit, worauf die Erhabenheit auf kurze Zeit verschwindet. Die Thränenpuncte zeigten keine Abnormität. Die Patientin erschien nicht wieder.

Eine 60jährige Israëlitin, die fünfte ambulatorische Kranke, hatte vor ungefähr zwölf Jahren, nach ihrer Erzählung zu schliefsen, an einer acuten Thränensackentzündung der rechten Seite gelitten, welche in Eiterung übergegangen war. Der aufgebrochene Abscefs hatte eine Fistel zur Folge gehabt, die der sie behandelnde Chirurg ohne weiters zum Schliefsen gebracht hatte. Seit jener Zeit entleerte der Thränensack, wenn darauf gedrückt wurde, eine eiterartige Materie durch die Thränenpuncte. Die ganze Zeit über war nicht die geringste Erhöhung am Thränensacke zu bemerken gewesen. In diesem Zustande, Blennorrhoea sacci lacrymalis chronica, blieb der Thränensack bis vor einem Jahre, wo sich eine kleine Geschwulst erhob, die immer gröfser wurde.

Als die Patientin auf der Klinik erschien, hatte die Geschwulst die natürliche Farbe der Haut und die Gröfse und Form einer kleinen runden Haselnufs; sie safs gerade über dem Thränensacke, war fest, sogar härtlich und schmerzlos. Auf angebrachten Druck strömte durch den obern Thränenpunct eine eiterförmige dickliche, sehr übelriechende Materie in grofser Menge hervor, die das ganze Auge überschwemmte. Nachdem wir den Thränensack durch mehrmal wiederholtes Drücken entleert hatten, fanden wir nun die Geschwulst weich, und an Volumen etwas geringer. Auch diese Patientin verweigerte die Operation.

Bei der sechsten ambulatorischen Kranken, einem alten Weibe, hatte die seit zwanzig Jahren bestehende ungeheuer grofse Geschwulst eine violette Farbe, zeigte beim Drucke des Fingers gar keine Elasticität, und es erfolgte weder durch die Thränenröhrchen noch durch die Nase irgend eine Entleerung.

Die übrigen vier Formen bei ambulatorischen Kranken waren den beschriebenen gleich.

Auf der stabilen Klinik lagen vier Individuen mit Stagnation des Thränensackschleimes, bedingt durch Stenochorie des Thränennasencanales. Sie wurden alle vier operirt. Nach Eröffnung des Thränensackes gingen wir dabei auf dieselbe Art zu Werke, welche bei der Thränensackfistel beschrieben worden ist. Ich führe nur ein Beispiel an.

Ein Zuckerbäcker, R. L., 20 Jahre alt, leidet seit etwa zehn Jahren an einer chronischen Augenliedblennorrhoe. Als Folge dieser Krankheit, die sich endlich auch bis in den Thränensack erstreckte, entstand eine Thränensackschleimstagnation der rechten Seite, die sich durch die bekannten Zeichen kund gab. Der Thränensack wurde eröffnet, anfänglich durch einige Tage eine Charpiewicke, später ein Stück der dünnsten Violin-Saite eingelegt, die man nach einiger Zeit mit einer dickeren vertauschte; nebstbei wurde mit der Anel'schen Spritze die Solut. lap. div. täglich einmal eingespritzt, und die innere Fläche beider Augenlieder mit der weifsen Präcipitatsalbe bestrichen. Beim Einführen der Saitenstücke entdeckte man deutlich die Granulationen an den Wandungen des Thränensackes; die Saite zeigte gegen die Mitte des Nasenganges eine Einschnürung, die

den Sitz der Verengerung andeutete. Um auch durch mischungsändernde Mittel den Schmelzungsprocefs in der Schleimhaut des Thränenapparates zu beschleunigen, schritt man zum Einlegen einer seidenen Schnur nach der bekannten Methode, und imprägnirte auch diese mit einer Salbe aus weifsem Präcipitat. Als mehrere Ellen dieser Schnur durchgezogen, und die Wucherungen zum Theil geschmolzen waren, schritt man zum Einlegen von kurzen Saitenstücken, und stieg mit der Dicke derselben bis zur D-Saite des Violoncello. Die durch die Sonde deutlich fühlbaren Entartungen im Thränensacke schmolzen immer mehr; die eiterartige Schleimabsonderung ging in eine reine Schleimabsonderung über; und zuweilen erblickte man an der gemachten Oeffnung Schleim und Thränen getrennt; es wurde daher zur Einlegung des gerinnten Stiftes geschritten, und die Rinne, anfänglich mit der weifsen Präcipitatsalbe, später mit einer Salbe aus drei Gran Cupr. sulf. auf eine Drachme Fett ausgefüllt. Auf die Augenlieder wurde dieselbe Salbe, um die Schmelzung zu beschleunigen, angewendet. Bei dem fortgesetzten Gebrauche dieser Salbe machte die Krankheit grofse Fortschritte auf dem Wege der Besserung; in diesem Zustande wurde der Patient endlich auf eigenes Begehren entlassen, um zu Hause die Cur fortzusetzen.

Noch eine Beobachtung, die wir bei diesem Patienten zu machen Gelegenheit hatten, verdient einer Erwähnung. Als wir einmal vor Einlegung des Stiftes eine zusammengelegte Saite ganz gerade an einander liegend einführten, und vier und zwanzig Stunden liegen liefsen, fanden wir die beiden Schenkel der Saite um ihre Axe zusammengedreht, so als wären selbe absichtlich zusammengewunden worden. Dieser Versuch wurde mehrmal gemacht, und führte immer zu demselben Resultate. Führten wir zwei getrennte Saitenstücke ein, so waren diese zwar auch um einander gewunden, doch weniger als die früheren.

Beim Sondiren des Thränensackes eines andern klinischen Patienten gab sich die Gegenwart von viel Hydrothionsäure in dem übelriechenden Schleime zu erkennen, indem die silberne Sonde im hohen Grade golden, stahlblau und dunkelviolett anlief.

Zwei der klinischen mit Stagnation des Thränensackschleimes behafteten Kranken wurden vollkommen hergestellt.

Bei dem vierten Patienten aber, einem Weibe, blieb dies Verfahren fruchtlos, und wenn auch einige Zeit die Heilung schon bewerkstelliget schien, so kehrte der blennorrhoische Zustand des Thränensackes immer wieder zurück. Unwillig über die lange Dauer, brach sie die Cur selbst ab, obschon wir ihr die gewisse Heilung unter der Bedingung geduldiger Beharrlichkeit verhiefsen.

Die so äufserst hartnäckige habituelle Blennorrhoe des Thränensackes, Dacryoblennorrhoea chronica, wobei sich der eiterförmige Schleim durch die Thränenröhrchen entleert, welche ohne Fistel und ohne Geschwulst auftritt, und gewöhnlich allen Mitteln widersteht, indem dabei der Thränennasencanal durch die Anwulstung seiner Schleimhaut immer seine Durchgängigkeit verloren hat, und man die Arzneimittel nicht in gehöriger Menge, und unmittelbar auf die Schleimhaut anbringen kann, habe ich in meiner Privatpraxis öfters durch Eröffnung der vordern Wand des Thränensackes, und jenes bei der Thränensackfistel beschriebene Verfahren gehoben. Hat aber irgend eine Dyscrasie zu tiefe Wurzeln im Gesammtorganismus geschlagen, so dürfte wohl auch dies Verfahren keine andauernde Hilfe verschaffen, indem die eigentliche Quelle der chronischen Blennorrhoe nicht zum Versiegen gebracht werden kann. Die fünf klinischen und die drei ambulatorischen Kranken, welche an der letzten Krankheitsform litten, liefsen sich nicht operiren.

XV.

Einwärtskehrung des Augenliedrandes. — *Entropium.*

Diese Krankheitsform kam auf der stabilen Klinik bei zwei und zwanzig Individuen vor, und wurde bei vierzehn ambulatorischen Kranken gezeigt.

Ueberall war der ganze Rand des obern oder untern

Augenliedes, oder beider Augendeckel zugleich mit ihren Cilien nach einwärts gekehrt; nur bei einem Patienten fanden wir eine partielle Einwärtswendung, und zwar am obern Augenliede gerade in der Mitte seines Randes.

Bei den meisten Patienten hatte der immerwährende Reiz der an den Bulbus anliegenden Wimpern traumatische Entzündungen der Augen, pannusartige Trübungen hervorgebracht und unterhalten; bei mehreren in einem solchen Grade, dafs dabei die Durchsichtigkeit der Hornhaut, und mit ihr das Sehvermögen gänzlich zu Grunde gegangen war. Bei zwei Patienten fanden wir die Hornhaut zerstört; bei einem ein Geschwür auf derselben; bei einem andern war das Entropium mit Augentrockenheit, Xerophthalmus, verbunden.

In der Mehrzahl der Fälle liefs sich der Rand des obern Augenliedes, an dem sich das Entropium befand, in die gehörige Richtung nach aufsen bringen, wenn die Haut der Augendeckel mittelst des Daumens nach aufwärts gezogen wurde; in andern Fällen hingegen, wo die Verschrumpfung des Augenliedknorpels Ursache des Entropium war, fand dies nicht Statt, und wir konnten bei ihnen dem Augenliedrande auf keine Art die gehörige Richtung geben; auch sahen wir dabei die Augenliedspalte viel enger, als im normalen Zustande. Eine Patientin bekam jedesmal ein Niesen, so oft wir ihr die geschlossenen Augenlieder aus einander zogen, und die Augenliedspalte gehörig erweiterten.

Die Hauptveranlassung zu Entropien hatte bei unsern Kranken die acute und chronische Bindehautblennorrhoe gegeben; durch Erschlaffung der äufsern oder Verkürzung der innern Haut der Augenlieder, oder durch Verschrumpfung des Augenliedknorpels. Bei vielen Patienten liefs sich aber die veranlassende Ursache bei der Unbestimmtheit ihrer Aussagen nicht mit Gewifsheit ausmitteln.

Von den zwei und zwanzig Individuen der Klinik wurden sieben mit Entropium Behaftete durch Ausschneidung einer Hautfalte, acht andere mit verschrumpften Augenliedknorpeln durch Abtragung des Augenliedrandes und des Haarzwiebelbodens, die sich mit dem vom Prof. Friedrich Jaeger angegebenen säbelförmigen Messer eben so schnell, wie mit der

Scheere machen läfst, operirt, und vollkommen geheilt. Bei vier Patienten wurde die Verkürzung der Haut des Augenliedes nach Helling's Methode durch die Aetzung mit concentrirter Schwefelsäure mittelst eines Pinsels von Asbest mit glücklichem Erfolge unternommen. Wir wandten letztere Methode in jenen Fällen an, wo die Erschlaffung der Haut keinen zu grofsen Grad erreicht hatte, die Faser ziemlich straff war, und die Patienten sich vor der blutigen Operation fürchteten.

Unter den Operirten war ein Weib, das an allen vier, und ein anderes, das an drei Augenliedern an Entropien litt.

Die zwanzigste Patientin der Klinik wurde nach einem Aufenthalte von vier Tagen, weil sie sich der Operation nicht unterziehen wollte, ungeheilt entlassen; und zwei derlei Patienten wurden transferirt.

Die vierzehn ambulatorischen Kranken wurden alle wegen Mangel an Unterkunft im Spitale an die ständische Augenheilanstalt angewiesen.

XVI.

Einwärtskehrung der Augenliedwimpern. — *Trichiasis.*

Eilf klinische und sechzehn ambulatorische Individuen litten an dieser Krankheitsform.

Ueberall war die falsche Richtung und der Stand der Cilien gegen den Bulbus, in Folge von vorausgegangenen Entzündungen durch partielle oder ganze Verbildung des Randes der Augenlieder entstanden. Einmal fanden wir die Trichiasis mit der Dyfstichiasis verbunden.

Wie gefährlich die stete Reizung des Bulbus durch die Cilien ist, sahen wir an mehreren Patienten, welche ihre Augen dadurch schon mittelst Entzündung und Eiterung verloren hatten. Die Hornhaut der meisten der obigen Kranken war trübe und pannusartig verdunkelt, wie beim Entropium.

Bei allen eilf klinischen Kranken wurde die Abtragung

des Augenliedrandes und Zwiebelbodens mit günstigem Erfolge vorgenommen, und dadurch dem Verluste der Augen glücklich vorgebeugt.

XVII.

Doppelreihe der Augenliedhaare. — *Dyſstichiasis.*

Diese Krankheitsform kam dreizehnmal bei ambulatorischen Kranken, und sechsmal auf der stabilen Klinik vor.

Nebst den normalen Augenwimpern war noch eine oder zwei Reihen Pseudocilien zugegen, welche in steter Berührung mit dem Augapfel, das Sehvermögen desselben eben so, wie die wahren Augenwimpern bei der Trichiasis gefährdeten. Bei einem Patienten war mit der Dyſstichiasis ein Pterygium tenue verbunden.

Die Gegenwart der Aftercilien, sie mögen auch noch so fein, zart und blond seyn, ist bei gehöriger Aufmerksamkeit durchaus nicht zu verkennen; und doch sind mir mehrere Kranke in meiner Privatpraxis bekannt, welche jahrelang an Augenentzündungen bloſs darum fruchtlos behandelt wurden, weil ihre Aerzte diese in Rede stehende mechanische Ursache der Entzündung übersehen und nicht beachtet hatten.

Bei keinem der Patienten konnte die Ursache der Dysstichiasis ausgemittelt werden.

Von den sechs klinischen mit Dyſstichiasis behafteten Kranken wurden fünf durch Abtragung des Augenliedrandes von der drohenden Gefahr zu erblinden befreit; der sechste Kranke verweigerte standhaft die Operation, und lieſs sich die Pseudocilien bloſs durch das Haarzängchen von Zeit zu Zeit ausziehen.

XVIII.

Auswärtsstülpung des Augenliedes. — *Ectropium.*

Die drei auf der Klinik behandelten Fälle waren sämmtlich Nachkrankheiten abgelaufener acuter Bindehautblennorrhöen, wuchernde Auswärtsstülpungen, Ectropium luxurians vel sarcomatosum.

An ambulatorischen Kranken sahen wir das wuchernde Ectropium nur einmal, ohne Wucherung hingegen siebenmal.

Die Ursachen, welche bei den sieben letzteren Patienten die Auswärtskehrung der Augenlieder veranlafst hatten, waren: theils Verkürzungen der äufsern Haut der Augenlieder, theils Zerstörungen der Commissuren.

Diese Ursachen gestatteten keine günstige Vorhersage der Cur.

F. M., ein Invalide von etwas cachectischem Aussehen, genofs eine ununterbrochene Gesundheit bis in sein 28tes Lebensjahr, wo er von einem Wechselfieber durch drei Wochen heimgesucht wurde. In seinem 39ten Jahre entwickelte sich im Januar unter Lichtscheue, Thränenflufs, Schmerz und Röthe zuerst im linken, und zwei Tage darauf im rechten Auge, eine acute Bindehautblennorrhoe mit äufserst häufigem, eiterartigem Schleimausflusse und grofser Geschwulst. Der Landwundarzt gab ihm einen Laxirtrank und ein uns unbekanntes Augenwasser. Am achten Tage der Krankheit stülpte sich während der Nacht das obere linke Augenlied von selbst um, und einige Tage darauf auch jenes des rechten Auges. Im fünften Monate seiner Krankheit wurde er auf die ophthalmiatrische Schule gebracht, wo sich bei der Untersuchung folgender Zustand ergab:

Die nach auswärts gestülpte innere Fläche beider obern Augenlieder bildete an ihrem ganzen Umfange eine fleischartig wuchernde, ziemlich gleichförmige Geschwulst, welche dunkelroth aussah, weich und schlüpfrig anzufühlen, bei der Be-

rührung schmerzhaft war, und leicht blutete. Die Gröfse dieser Geschwulst, die sich vorzüglich am linken Augendeckel auszeichnete, bedeckte beide Augen so vollkommen, dafs bei aller Mühe nicht das Geringste von ihnen zu entdecken war.

Die wuchernde Bindehaut wurde mit Laud. liq. Syd. täglich anfangs ein-, dann zweimal mittelst eines Haarpinsels bestrichen, und zeigte bis zum 29. Juni keine bemerkbare Veränderung. Von diesem Tage an bis zum 13. Juli war die Abnahme der Geschwulst schon merklich. Nun wurde statt des Laud. liq. Syd. die Tinct. opii simplex gewählt. Vom 13. bis zum 20. Juli fiel die geschwollene Bindehaut, besonders am rechten Augenliede, bedeutend zusammen. Bis zum 14. August hatte auf das täglich mehrmalige Bestreichen die Entartung des Papillarkörpers und die Auswärtsstülpung so weit sich vermindert, dafs die Augen selbst wahrgenommen werden konnten. Die linke Hornhaut erschien staphylomatös, die rechte leucomatös verdunkelt; auf dem rechten Auge hatte der Kranke Lichtempfindung und Grund zur Hoffnung, wieder sehend zu werden. Beide Ectropien wurden nun täglich nebst der Tinct. anod. mit einer starken Präcipitatsalbe bestrichen, unter deren Gebrauche sich die Augenlieder bis zum 28. August allmälich von selbst reponirten. Nun erst konnte das Leucom des rechten Auges behandelt werden.

Der zweite geheilte klinische Patient war ein 18jähriges Dienstmädchen von starkem Körperbaue. Die ganze innere Fläche der beiden obern Augenlieder hatte sich im Verlaufe einer mifshandelten acuten Bindehautblennorrhoe schon vor zwei Monaten nach auswärts umgestülpt. Von den Augäpfeln war nichts zu sehen. Wir bestrichen mehrmal des Tages die ganze weiche, leicht blutende Fläche mit Laud. liq. Syd. und später mit der Tinct. anod. simpl.; die Augenlieder reponirten sich unter dieser Behandlung von selbst. Zum Glücke waren die Hornhäute rein, das Sehvermögen ungestört, und so wurde das Mädchen schon nach einigen Wochen vollkommen geheilt entlassen.

Ungeheilt blieb ein kränkliches, äufserst empfindliches Frauenzimmer von 30 Jahren, vom Lande in die stabile Augenheilanstalt gebracht. Die acute Bindehautblennorrhoe beider

Augen, wobei sie häufige Abführungsmittel bekommen hatte, war schon seit zwei Monaten verlaufen. Auch bei ihr hatte sich die Auswärtsstülpung an beiden obern Augenliedern von selbst eingefunden; aber die Entartung der angeschwollenen Schleimhautpapillen der Bindehaut der Augenlieder war härtlich, unempfindlich, körnerartig. Vom Augapfel konnte man ebenfalls nichts wahrnehmen.

Beide Ectropien wurden abwechselnd scarificirt, mit einer starken Präcipitatsalbe bestrichen, und endlich theilweise mit Lap. infern. geätzt. Nach einer mehrere Monate dauernden Bemühung gelang es endlich, die hartnäckige Entartung des Papillarkörpers zum Schmelzen zu bringen, wodurch sich die Auswärtsstülpung des linken Augenliedes grofsentheils von selbst hob. Jene des rechten Augendeckels blieb. Die Patientin hatte die unaussprechliche Freude, auf dem nun wieder zum Vorschein gekommenen linken Auge zu sehen, obschon einige unschädliche Narben die Hornhaut bedeckten. Das rechte Auge war bis auf einen kleinen Rest vereitert. — Eben waren wir im Begriffe, die Glückliche geheilt zu entlassen, als plötzlich ohne bekannt gewordene Veranlassung an dem rechten Auge eine neue Blennorrhoe ausbrach, wobei das Augenlied sich auf der Stelle wieder auswärts stülpte. Nachdem die jetzt weiche Geschwulst der Bindehaut des umgekehrten Augenliedes durch Bestreichen mit Laud. liq. Syd. wieder gesunken war, fanden wir den Augapfel, leider! zerstört. Beide Augenlieder blieben aus Mangel der Bulbi umgestülpt.

XIX.

Fleischauswuchs. — *Sarcoma.*

Das Sarcom kam bei einem 15jährigen Schmiedslehrjungen vor. Eine kleine Entzündungsbeule im Zellengewebe des obern Augenliedes, welche die Conj. palp. in seiner nächsten Umgebung in eine erysipelatöse Reaction gesetzt hatte, und vernachlässiget worden war, hatte zu dieser partiellen sarcomatösen Entartung der Bindehaut, bei vorhandener scro-

phulöser Dyscrasie, Veranlassung gegeben. Da sein Meister die Verpflegsgebühren zu zahlen sich weigerte, so mufste er ungeheilt aus der Klinik entlassen, und an die ständische Augenheilanstalt angewiesen werden.

Bei ambulatorischen Kranken sahen wir zwei Sarcome mit breiter Basis und ein hängendes mit einem Stiele.

Das Letztere befand sich bei einem 50jährigen cachectischen, an einer chronischen Augenliedblennorrhoe leidenden Invaliden, hoch oben an der innern Fläche des linken obern Augenliedes, und hing bei offenen Augendeckeln in der Form eines kleinen Blutegels weit über den Bulbus herab, so dafs es die Hornhaut gröfstentheils bedeckte, und das Sehen hinderte. Wir schnitten dies dunkelrothe, fleischartige, schwammichte Aftergebilde mittelst der Scheere am Stiele ab; im kurzen erschien es von neuem, und hatte in einigen Wochen die vorige Gröfse und Länge erreicht. Nun wurde das Augenlied umstülpt, der Stiel desselben ausgeschnitten, und der Mann auf immer davon befreit.

XX.

Balggeschwulst. — *Tumor cysticus.*

Tumores cystici kamen auf der stabilen Klinik bei fünf Patienten vor.

Vier dieser unschmerzhaften, elastischen Geschwülste safsen am obern, die fünfte am untern Augenliede. Eine davon hatte in sechzehn Jahren die Gröfse eines Taubeneies erreicht, die übrigen waren viel kleiner. Rund oder oval von Gestalt, hatten sie die Farbe der Haut, und liefsen sich im Zellengewebe, ihrer Geburtsstätte, hin und her bewegen.

Zweimal kam die Balggeschwulst ambulatorisch vor.

Die ursächlichen Momente dieser fünf Balggeschwülste blieben uns verborgen.

Sie wurden alle mit glücklichem Erfolge rein ausgeschält, und ohne Nachkrankheit geheilt.

XXI.

Hagelkorn. — *Chalazium.*

Das auf der Klinik operirte Hagelkorn war röthlich, unschmerzhaft, härtlich, hatte die Gröfse eines kleinen Mandelkernes; befand sich an der innern Fläche des untern rechten Augenliedes, und wurde mit dem Messer entfernt.

Neunmal kamen solche verhärtete Gerstenkörner ambulatorisch vor; sie safsen in Form kleiner, derber, unempfindlicher Geschwülste von der Farbe der Haut, meistens in der Nähe des obern Augenliedrandes unter der äufsern Bedeckung.

Einige dieser Hagelkörner wichen der täglich zweimaligen Einreibung von Spir. arom. mit Bals. vit. Hoffm., und der Anwendung eines Pflasters aus Empl. diach. c. gummi mit Empl. mercur.; die übrigen wurden der ständischen Augenheilanstalt übergeben. In meiner Privatpraxis wende ich zur Zertheilung der Hagelkörner auch das Ung. neapol. mit oder ohne Campher an; ferner die Jodsalbe, gr. duo Kali hydrojodici auf Dr. unam axungiae porci recentis; und bei Patienten, auf deren Sorgfalt und Vorsicht ich bauen kann, mit gutem Erfolge auch das Calomel-Pulver, welches zweimal des Tages zu der Quantität einer Messerspitze, mit eigenem Speichel zu einem Sälbchen geformt, eingerieben wird.

XXII.

Verwachsung des Augenliedes mit dem Augapfel und Verwachsung der Augenliedränder unter einander. — *Symblepharum et Ankyloblepharum.*

Die erstere Krankheitsform befand sich am linken Auge eines 25jährigen, robusten Fleischergesellen, B. W., und war vor zehn bis zwölf Jahren nach einer Verletzung durch Aetzkalk entstanden. Die ganze innere Fläche des untern Augen-

liedes war mit der untern Hälfte des Bulbus durch sehnichte Fasern fest verwachsen. Obgleich das Augenlied dreimal mit dem Messer vom Augapfel getrennt wurde, entkeimten, aller Mafsregeln ungeachtet, dem getrennten Theile stets neue Aftergebilde, welche abermalige Verwachsung zur Folge hatten. Endlich blieb nach der letzten Trennung das Augenlied wenigstens zur Hälfte frei, und der Bulbus war in seinen Bewegungen weit weniger gehindert.

An dem Ankylo- und Symblepharum litt ein siebenjähriger Knabe, F. Sch. Die Krankheit bestand schon drei Jahre, und war durch ungelöschten Kalk veranlafst worden, welcher, ins Auge geworfen, eine Entzündung hervorgebracht hatte. Da der Knabe, ungeachtet der geschlossenen Augenlieder, starke Lichtempfindung äufserte, so wurde die Trennung versucht, in der Vermuthung, dafs ein grofser Theil der Hornhaut noch frei und durchsichtig seyn könnte; allein es waren nicht nur die Augenliedränder ihrer ganzen Länge nach, sondern auch die innern Flächen der Augenlieder fest mit dem ganzen Umfange der Hornhaut unmittelbar verwachsen. Dies bewog uns, von der begonnenen Operation abzustehen. Der Patient wurde ungeheilt entlassen.

Ambulatorisch kam das Ankylo- und Symblepharum sechsmal, zweimal als totale, viermal als partielle Verwachsung vor; sie waren durch ungelöschten Kalk, durch Verbrennung oder im Verlaufe von variolöser Augen- und Augenliederentzündung entstanden.

XXIII.

Scirrhöse Verhärtung und Krebsgeschwür des Augenliedes. — *Scirrhus et ulcus carcinomatosum palpebrae.*

F. J., 43 Jahre alt, ein Handelsmann von kleiner Statur und reizbarer Körperconstitution, bemerkte, ohne vorhergegangene Entzündung, vor sechs Jahren am Rande seines linken, un-

tern Augenliedes nächst dem innern Winkel eine kleine verhärtete Stelle, welche schmerzlos, sich blofs dem Gefühle als ein rundes Knötchen in der Haut darstellte. Diese Stelle vergröfserte sich sehr allmälich, hatte aber dessen ungeachtet nach drei Jahren die Hälfte des untern Augenliedes eingenommen, und war schon von Ferne sichtbar. Nach und nach wuchs und verbreitete sich diese Verhärtung so, dafs endlich das kranke Augenlied in seiner Gänze hineingezogen, um das Drei- und Vierfache an Volumen zugenommen hatte, und hart wie ein Knorpel geworden war. Die äufsere Fläche wurde dabei blauroth, der Liedrand stark excoriirt, und die Bindehaut secernirte viel gelben Schleimes, der über Nacht die Augenliedspalte stark verklebte. Mancherlei versuchte Patient im Verlaufe dieser Zeit gegen sein Uebel, mitunter auch ätzende Mittel, aber nur zur Verschlimmerung des Leidens. Als Patient am 25. Februar in die Klinik aufgenommen wurde, war das Auge im folgenden Zustande:

Das obere Augenlied normal, an seinen Wimpern hängen grofse, gelbe, vertrocknete Crusten. Das untere um das Vierfache in seiner Dicke vergröfsert, äufserlich blauroth, mit varicösen Gefäfsen besetzt, die Hautfältchen ausgeglichen; der Rand wie zerfressen, uneben, stark excoriirt; die ganze innere Fläche eine unebene, jauchende Geschwürsfläche darstellend; die ganze Masse etwas beweglich, sehr hart, fast unempfindlich. Die Thränencarunkel um das Dreifache vergröfsert, hochroth, härtlich; die Conj. sclerot. da, wo an ihr der Scirrhus des Augenliedes anliegt, angewulstet, hochroth; Schleim- und Jauchesecretion ziemlich bedeutend; keine Schmerzen. Uebrigens ist der ziemlich rüstige Körper gesund, alle Functionen sind normal. Zwei Tage nach der Aufnahme des Patienten geschah zu seiner Heilung folgende Operation, zu der wir uns, um dem Weiterschreiten des Scirrhus und Carcinom's, und dem Uebertreten des letztern auf den Bulbus vorzubeugen, verpflichtet fühlten; dabei mufsten wir aber wohl erwägen, auf der andern Seite durch die Entfernung der Entartung keinen Lagophthalmus zu veranlassen. Es wurde vor allem aus jedem Augenwinkel ein kleiner, zwei Linien langer, nach abwärts gerichteter, und nächst dem excoriirten Rande ein horizontaler, die beiden

vorigen vereinigender Schnitt durch die die Afterorganisation bedeckende Haut geführt. Dann wurde vorsichtig die äufsere Haut von der ganzen vordern Fläche des Scirrhus durch Längenschnitte bis zum untern Rande der knöchernen Augenhöhle lospräparirt, hier aber mit der übrigen Haut in Verbindung gelassen, und die so präparirten Lappen herabgeschlagen, dafs die ganze scirrhöse Masse isolirt, dem Messer zugänglich, vor die Augen kam. Nun wurde diese, gleichsam im dritten Operationsmomente, vom innern Augenwinkel aus sammt der krebsigen Thränencarunkel in ihrer ganzen Ausdehnung bis zum äufsern Augenwinkel mit einem Male vom Knochenrande weggenommen. Am äufsern Winkel zog sich die Masse in die Orbita hinein, wefshalb hier zur vollständigen Trennung die Messerspitze einen Viertheil Zoll tief hinter dem Knochenrande eingesenkt werden mufste. Endlich wurde der entartete Theil der Conj. bulbi von der Sclerot. getrennt, und nahe unter der Cornea abgeschnitten. Nach gestillter, mäfsiger Blutung wurde als letztes Operationsmoment der herabhängende Hautlappen, der sich nun durch Anheilung, als neues organisch-ersetztes Augenlied gestalten sollte, heraufgeschlagen, und am innern und äufsern Winkel an der Stelle der ersten kurzen Hautschnitte durch ein blutiges Heft, und einen zweckmäfsigen Verband mittelst deckender, weicher Charpie und darüber gelegter Heftpflasterstreifen befestiget. Die ganze Operation währte fünf und zwanzig Minuten, und wurde vom damaligen Assistenten der Klinik, Herrn Dr. Kammerer, ausgeführt, welcher auch den Operationsplan entworfen hatte.

Die nach der Operation durch vier und zwanzig Stunden angewendeten kalten Fomente milderten die Entzündung. Dabei wurde Ruhe des ganzen Körpers, und besonders der Augen empfohlen. Es erfolgte kein Fieber. Am zweiten Tage nach der Operation wurden, da gar kein Schmerz oder übermäfsiges Wärmegefühl im linken Auge vorhanden war, aber ein leichtes Oedem des obern Augenliedes begann, die kalten Umschläge weggelassen; am dritten wurden, da das Oedem etwas wuchs, warme leichte Tücher aufgelegt, und durch drei Tage fortgesetzt. Am siebenten Tage war das Oedem fast verschwunden, am achten aber der das untere Augenlied ersetzende Haut-

lappen an dem untersten Theile der vordern Fläche des Bulbus und dem darunter liegenden knöchernen Augenhöhlenrand per primam intentionem angeheilt. Es zeigte sich keine Spur von Eiterung des Bulb., und das Sehvermögen blieb normal; der Kranke schlofs das Auge vollkommen. Patient blieb noch fast volle drei Wochen in unserer Beobachtung; das neue Augenlied bekam immer mehr Tonus, deckte mit dem obern den Bulbus vollkommen, hinderte die Bewegungen desselben keineswegs, da es, seiner Beschaffenheit wegen, letzterem etwas folgen konnte, und veranlafste gar keine Entstellung des Antlitzes des Patienten; indem die Augenliedspalte von derselben Gröfse, wie die des andern Auges ausgefallen war, und die Narben von jedem Laien unbemerkt blieben. Am 1. März verliefs der Genesene die Anstalt.

Nach mehreren Monaten bildete sich bei diesem Manne an derselben Stelle neuerdings eine scirrhöse Verhärtung, welche ebenfalls vom Herrn Dr. Kammerer mit derselben Gewandtheit und der ihm eigenthümlichen Geschicklichkeit vollkommen rein ausgeschält wurde. Dessen ungeachtet ging das Augenlied nach etwa zwei Jahren, ohne bekannte Veranlassung, bei scheinbar vollkommener Gesundheit des Gesammtorganismus, wieder eine scirrhöse Metamorphose ein.

Mehrere Beobachtungen von glücklich geheilten, nicht veralteten scirrhösen Verhärtungen der Brustdrüse durch sehr oft wiederholte Anlegung einiger Blutegel bestimmen mich, auch beim anfangenden Scirrhus des Augenliedes künftig dieselbe Methode zu versuchen.

Die Krebsgeschwüre der Augenlieder bei den drei ambulatorischen dyscrasischen Patienten äufserten sich wie jene an andern Organen des Körpers, nämlich: durch einen ungleichen warzigen Grund; Absonderung einer scharfen übelriechenden Jauche; aufgeworfene, unebene, harte, bleifärbige Ränder mit schwammichten Auswüchsen; zeitweilige Blutungen; allmäliches Schwinden des Augenliedes; und Anfällen von schnell vorübergehenden, heftigen, stechenden Schmerzen. In einem Falle hatte der Augapfel an der krebshaften Zernichtung schon Antheil genommen. Als vorbereitende Ursache liefs sich bei allen drei Patienten eine Dyscrasie der

Blutmasse vermuthen; das gelegenheitliche Moment blieb aber unentdeckt.

Die Schmerzen wurden durch Blutegel und durch die innerlich gereichte Aq. lauroc. oder durch Opium und das Morph. acet. gestillt.

Der sonst zur krebshaften Metamorphose gerechnete Mark- oder Blutschwamm des Auges, Fungus medularis, Haematodes oculi, kam bei drei ambulatorischen Kranken vor *).

XXIV.

Wuchernde Entartung der Scleroticalbindehaut. — *Exophthalmia fungosa*, nach Beer **).

Die in Folge einer traumatischen Entzündung ins ungeheuere schwammartig aufgelockerte, weiche, schlaffe, unempfindliche, in Lappen getheilte, bläulich rothe Bindehaut des Augapfels, welche das Schliefsen der gesunden Augenlieder verhinderte, und einen furchtbaren Anblick gewährte, kehrte bei dem auf der Klinik behandelten torpiden Patienten, J. K., von schwammichtem Körperbaue, blofs durch fleifsiges, viermal des Tages wiederholtes Bestreichen mit Laud. liq. Syd. zur Normalität zurück. Das Bindehautblättchen der, von den schlaffen Lappen der Geschwulst bedeckten Hornhaut hatte keinen Antheil an der Verbildung genommen, und die Cornea erschien nach der Heilung in einem vollkommen unversehrten Zustande. Wir hatten beschlossen, die wuchernde Scleroticalbindehaut durch Messer und Scheere zu entfernen, zuvor aber den Versuch mit dem Laud. liq. Syd. zu machen, der über alle Erwartung glücklich gelang.

---

*) Handbuch der pathol. Anatomie des menschlichen Auges von Dr. M. J. A. Schoen etc. Hamburg bei Hoffmann und Campe. 1828. S. 36.

**) Beer's Leitfaden II. Band II. Tafel 6. Bild.

Eine sehr wichtige practische Bemerkung ist es, dafs diese scheufsliche Krankheitsform, unter der ein übrigens vollkommen gesunder Augapfel verborgen liegen kann, manchmal, und besonders dann, wenn sie leicht blutet, viel Aehnlichkeit mit dem Carcinom des Auges hat, und unter dieser Maske den Unkundigen sehr leicht zur Exstirpation des gesunden Augapfels verleiten kann.

Bei dem einen der fünf ambulatorischen Kranken, einem jungen Mädchen vom Lande mit scrophulöser Anlage, war die dunkelrothe, schwammichte, hohe Anschwellung der Scleroticalbindehaut nur partiell an der untern Hälfte des Augapfels; doch ragte auch der letztere durch Entzündung aller Gebilde, in Folge einer falsch behandelten scrophulösen Ophthalmie, voluminös angelaufen aus der Augengrube, zwischen den nach auf- und abwärts gedrängten Augenliedern, hervor. Wir benutzten die in der vereiterten Hornhaut noch vorhandenen Spuren des erlöschenden Eiterungsprocesses, und verordneten, nebst täglich zweimaligem Einträufeln des Laud. liq. Syd., unausgesetzt bei Tag und Nacht, Catapl. emoll. aufzulegen. Auf diese Art gelang es, den Augapfel glücklich zur Vereiterung zu bringen. Als sich das Mädchen nach vierzehn Tagen wieder zeigte, war schon zu ihrer und unserer Freude, Phthisis bulbi eingetreten, und die scheufsliche Deformität gehoben.

XXV.

Varicosität des Augapfels. — *Cirsophthalmus.*

Ein Fall von Varicositas oculi universalis kam bei dem 33 Jahre alten Siechenhauspfründler, Th. J., am linken Auge vor. Sie hatte ihren Ursprung nach einer vor vielen Jahren erlittenen Augenentzündung genommen, in deren Folge auch das rechte Auge phthisisch geworden, und war zu einer solchen Gröfse gediehen, dafs der damit behaftete Augapfel von den Augenliedern nicht bedeckt werden konnte. Dieser war conisch hervorgetrieben, hart anzufühlen, durch die Varicositäten, die nicht nur in der Gefäfshaut und Iris, son-

dern selbst in der Sclerotica, Cornea und Bindehaut ihren Sitz hatten, knoticht, uneben, im Ganzen schmutzig blauroth. Auf diesem Auge war der Unglückliche schon durch neunzehn Jahre, auf dem andern zerstörten, durch dreizehn Jahre erblindet. Seit drei Jahren aber litt der Kranke an äufserst heftigen, reifsend schneidenden Schmerzen im varicösen Auge, die sich häufig über die linke Schläfe in den Scheitel, ja selbst zum Hinterhaupte erstreckten. Die Schmerzen kamen anfallsweise, und raubten dem Kranken häufig den Schlaf. Nachdem viele und mannigfache Mittel dagegen ohne Erfolg versucht worden waren, bat der Arme in der Augenklinik um Hilfe. Wir trugen die Hälfte des ohnehin für ewig blinden Augapfels mittelst des Staphylom-Messers ab. Mehrere Tage nach der Operation klagte der Patient immer noch über heftige Schmerzen; seit dem aber, also seit zwei Jahren, ist der Unglückliche von allen Schmerzanfällen glücklich befreit.

Die Cirsophthalmie, welche dreizehnmal bei ambulatorischen Kranken vorkam, glich immer mehr oder weniger der eben beschriebenen Form.

XXVI.

Vorlagerung des Augapfels. — *Exophthalmus.*

Die eigentliche, den gesunden Augapfel im geringen Grade vordrängende Ursache konnte bei dem auf der Klinik befindlichen, übrigens vollkommen gesunden Individuum durchaus nicht ausgemittelt werden. Das Auge blieb in seiner abnormen Stellung; doch war das Sehvermögen des Patienten nicht im geringsten gestört.

Ambulatorisch kam der Exophthalmus fünfmal vor. In zwei Fällen waren wahrscheinlich Tophi die Ursache dieses Uebels, indem der Augapfel auf den inneren Gebrauch der Mercurialien zurück trat, und seine normale Lage erhielt. Bei dem einen dieser zwei Patienten zeigten sich auch Tophi am rechten Schienbeine.

XXVII.

Vasculöses Augenfell. — *Pannus.*

Das vasculöse Augenfell kam auf der stabilen Klinik und bei den ambulatorischen Kranken sehr häufig vor, aber nicht als Nachkrankheit einer verlaufenen Ophthalmie, sondern als Product der verborgenen, chronischen Augenliedblennorrhoe; wie der krankhaft entwickelte Papillarkörper in der Schleimhaut der Augenlieder bei der Umstülpung derselben, und der glückliche Erfolg der Behandlung überall nachwies. In diesen Fällen hob, wie bei der chronischen Augenliedblennorrhoe schon gesagt wurde, die an die innere Fläche des umstülpten Augenliedes eingeriebene weifse Quecksilbersalbe den pannösen Zustand des Augapfels. An eigentlichem Pannus als Nachkrankheit litten nur drei Individuen; zwei nach vorhergegangener scrophulöser, der dritte Patient nach einer rheumatischen Augenentzündung. Sie wurden auf der stabilen Klinik behandelt, und nach langer fruchtloser Cur endlich doch glücklich hergestellt.

Bei zwei dieser Patienten war die Conj. des Augapfels und das Bindehautblättchen der Hornhaut weifslichgrau, von verdicktem sulzigem Aussehen, und von dünnen und dicken Blutgefäfsen, welche von oben nach abwärts strömten, so dicht und stark durchwebt, dafs weder die Abgränzung der Hornhaut von der Sclerot., noch die Regenbogenhaut und Pupille gesehen werden konnten. Beide waren so blind, dafs sie geführt werden mufsten. Bei dem dritten Kranken war die pannöse Entartung eben so hartnäckig, aber viel geringer, das Sehvermögen nicht ganz aufgehoben. Ueberall waren die Augen noch etwas lichtscheu und thränten leicht.

Nebst der innern Behandlung nach dem Character des Allgemeinleidens leistete gegen diesen hartnäckigen Erschlaffungszustand der Conj. mit darin vorherrschender Venosität, äufserlich das Einträufeln des Laud. liq. Syd., und gegen das Ende der Krankheit der vorsichtige Gebrauch der Auflösung des Lap. div. mit viel Laud. liq. Syd., aber ohne Bleizucker,

sehr gute Dienste. Bei sehr torpidem Character des Pannus verstärkten wir Sydenham's flüssiges Laud. mit Bals. vit. Hoffm. u. s. w. oder wandten das, Seite 49 angeführte Collyr. adstr. luteum an. Ableitende Mittel, künstliche Geschwüre im Nakken, hinter den Ohren, in der Gegend des Zitzenfortsatzes wurden mit Nutzen in Gebrauch gezogen. Auch die Tinct. galbani auf die Augenlieder nach Kopp's Methode angewendet, oder ins Auge geträufelt, zeigte sich von Wirksamkeit. Scarificationen der am meisten von Blut strotzenden Gefäfse fruchteten gegen das hartnäckige Augenübel wenig, oder nichts.

Bei einem 14jährigen Knaben, J. G., der gegen acht Monate auf der Klinik lag, wich der scrophulöse Pannus sehr oft auf die Anwendung eben genannter Mittel, in Verbindung mit innern sogenannten antiscrophulösen Arzneien, aber er kehrte stets sehr bald unter Entzündungsphänomenen zurück, und wurde erst dann, und zwar bleibend geheilt, als an die innere blofs etwas angelaufene rothe Fläche des untern Augenliedes, einmal des Tages, die weifse Präcipitatsalbe eingerieben wurde.

Das Einimpfen der Blennorrhoe mit blennorrhoischem Augenschleime habe ich beim Pannus, obschon ich davon glückliche Erfolge vom Prof. Fr. Jaeger kenne *), bisher noch nicht gewagt; da die blennorrhoische Entzündung vorzüglich bei scrophulösen Subjecten immer mit Gefahr möglicher Zerstörung des Auges verläuft.

Bei der in Rede stehenden Krankheitsform, so wie bei langwierigen Augenübeln überhaupt, ist fast immer etwas Krankhaftes im Körper verborgen, das der chronischen Entzündung zum Zunder dient. Dieses Etwas mufs unablässig mit Mühe und Fleifs, und der gespanntesten Aufmerksamkeit erforscht und aufgesucht werden; nicht immer liegt es so offen da. In den ersten Jahren meiner Praxis behandelte ich eine leichte, partielle, pannusartige Verdunkelung der Hornhaut an einem ältlichen Frauenzimmer. Ich wandte blofs äufsere Mittel an, denn die Augenkranke klagte weder über ein allgemeines, noch örtliches Leiden, fühlte sich vollkommen gesund, und

*) Siehe Tübinger Blätter für Naturwissenschaften und Arzneikunde 1816. II. Bd. 2. St. Ludwig über die Natur des Pannus.

alle Verrichtungen des Körpers gingen gut von Statten. Es wurde nach einer beharrlichen Anwendung der verschiedenartigsten Arzneimittel in zehn Monaten weder besser, noch schlimmer. Müde der langen Behandlung ergab sich die Kranke in ihr Schicksal; da ich einigen Zweifel über die Heilbarkeit ihres Augenübels ausgesprochen hatte. Etwa ein Jahr darauf sah ich dieses Frauenzimmer von ungefähr wieder; sie hatte vollkommen gesunde Augen. Auf die Frage, was sie angewendet, erzählte sie mir, drei Monate nach meiner Behandlung habe sie einige Beschwerden im Unterleibe gefühlt, ihr Arzt habe ihn untersucht, und ihr dann, ohne auf ihre Augen zu achten, Pillen nebst einem Thee verordnet, worauf ihr leichter geworden sei. Während dem viermonatlichen Gebrauche dieser Pillen sei das Augenübel von selbst verschwunden. Das vorgezeigte Recept enthielt Extracta solventia und einen eröffnenden Thee. Was dem Blatte der Baum, das ist dem Auge der Körper, es ist eitle Mühe, ohne den Stamm das kranke Blatt heilen zu wollen!

XXVIII.

Flügelfell. — *Pterygium.*

Auf der Klinik lagen neun Individuen mit Flügelfellen, und ambulatorisch wurden deren ein und zwanzig gezeigt.

Diese Flügelfelle bestanden alle aus einer partiellen, dreieckigen, mit der Spitze auf der Hornhaut sitzenden, halbdurchsichtigen, unempfindlichen Entartung der Bindehaut des Augapfels, Pterygium tenue *). Die meisten hatten ihre Basis im innern, einige aber im äufsern Augenwinkel, auf der Sclerotica locker, verschiebbar, auf der Cornea hingegen ziemlich fest anliegend. Bei zwei Patienten waren der Flügelfelle

---

*) Beer's Leitfaden II. Band. IV. Tafel. 4. Bild.

zwei auf einem Auge. In dem einen dieser Fälle entsprangen sie aus dem innern und äufsern Winkel, und vereinigten sich mit ihren Spitzen in der Mitte der Hornhaut, wodurch das Sehvermögen aufgehoben wurde. Zwei der klinischen Patienten hatten auf jedem Auge ein Flügelfell. Einige Pterygien waren mit rothen Gefäfsen durchzogen, die meisten aber ohne Blutgefäfse. In meiner Privatpraxis kamen mir mehrere Flügelfelle vor, welche bei dem offenbaren Character derselben keine dreieckige, keine pyramidalische Gestalt hatten.

Bei allen erwähnten Augenkranken war die genannte Mifsbildung der Bindehaut ohne allen Schmerz entstanden; und nirgends konnte die Ursache ausfindig gemacht werden.

Da über den Ursprung der Flügelfelle noch sehr viel Dunkel liegt, so verdient erwähnt zu werden, dafs bei einem Kranken der Klinik im Verlaufe einer rheumatischen Augenentzündung sich ein wahres dünnes Flügelfell ausbildete, und als Nachkrankheit zurück blieb. Einen Fall derselben Art sahen wir auch bei einer rosenartigen Entzündung. Eine klinische Kranke zog sich mehrere Tage nach der Operation des einwärts gestülpten Augenliedes durch Zugluft einen Augapfelrothlauf zu, welcher nach seinem Verlaufe zwei Flügelfelle hinterliefs, wovon früher keine Spur zu entdecken war. Sie verliefen von den beiden Augenwinkeln in entgegengesetzter Richtung, eine Linie über den Rand der Hornhaut, und mufsten in der Folge durch die Operation entfernt werden.

Die klinischen mit Pterygien behafteten Patienten wurden alle operirt, bis auf einen, der seiner Furcht vor der leichten Operation nicht Herr werden konnte, und daher ungeheilt die Schule verliefs. Wir fafsten das Flügelfell so nahe als möglich an der Spitze mit der Pincette, hoben es auf, und präparirten es wagerecht mittelst der Scheere gegen den Augenwinkel hin, wo wir es dann an der Basis senkrecht abschnitten.

Nebstdem wurden sechs Flügelfelle operirt an Individuen, die zu den ambulatorischen Kranken gehörten.

Der Erfolg war überall günstig, und dadurch der Gefahr der zu fürchtenden Blindheit glücklich vorgebeugt.

Bei Patienten meiner Privatpraxis, die sich sehr fürchten, oder äufserst unruhig sind, schneide ich blofs einen beträcht-

lichen Theil aus, nachdem ich das Pterygium in der Mitte mittelst der Pincette gefafst und aufgehoben habe.

In meiner Privatpraxis kam mir folgendes merkwürdige Flügelfell vor. Ein Offizier hatte bei Gelegenheit der Belagerung einer Festung das Unglück, durch eine gesprungene Bombe um sein Sehvermögen zu kommen. Der eine Augapfel war zerstört; die Hornhaut des zweiten Auges bedeckte ein breites Pterygium crassum, welches, einem kleinen Muskel sehr ähnlich, seinen Ursprung hinten an der obern Peripherie des Bulbus nahm, und mit einer kleinen Sehne am untern Theile der Hornhaut sich anheftete, so dafs es die letztere fast durchaus bedeckte. Es gelang mir, an mehreren Stellen mit der untersuchenden fischbeinernen Sonde zwischen das Pterygium und die Cornea zu dringen; ein Umstand, der einige Hoffnung zur Heilung des für unheilbar erklärten Auges gab. Ich durchschnitt die sehr feste Sehne, trennte die wenigen Blutgefäfse, wodurch die hintere Fläche des Flügelfelles hier und da an die Hornhaut befestiget war, von unten nach aufwärts, präparirte es von der Sclerotica, an der es festsafs, weg, und durchschnitt die zähe, derbe Basis. Die sehr varicösen Gefäfse der trüben Hornhaut bestrich ich täglich mit Laud. liq. Syd. Die letztere wurde von Woche zu Woche reiner. Zwei Monate nach seiner Abreise machte der Offizier mir in einem von ihm selbst geschriebenem Briefe sein tief empfundenes Glück über die fortschreitende Aufhellung seiner Hornhaut, und den ziemlich hohen Grad seines Sehvermögens bekannt, wovon sein Schreiben zum Beweise dienen sollte.

XXIX.

Wasserblase. — *Hydatis.*

Sie war bei einem 30jährigen Bäckergesellen, B. J., nach einer Verletzung des Auges durch einen Holzsplitter entstanden. Sie safs in der Sclerotica, eine Linie vom obern Rande der Hornhaut entfernt, in wagerechter Lage, walzenförmig, schmal, drei Viertheil Zoll lang, und durchsichtig. Im wasserhellen

Liquor interstitius lag ein sehr dünner, eine Linie langer, bräunlicher Körper, der bei den Bewegungen des Kopfes seine Stelle änderte, bei der Ruhe des Auges aber unbeweglich blieb. Der Patient war zur Operation nicht zu bewegen. Als er ein Jahr nachher neuerdings auf der Klinik erschien, war die Form der Krankheit dieselbe, der fremde Körper aber nicht mehr vorhanden; er erzählte, er habe sich später, aufser der Klinik doch operiren lassen. Die Blase wurde nun entleert, die zusammengefallene obere sehr dicke Wand mit der Scheere abgeschnitten, und Patient für immer davon befreit.

Eine andere Hydatis sclerot. sahen wir im linken Auge eines achtjährigen Mädchens, einer ambulatorischen Patientin. Der grofse drei Linien lange, zwei Linien breite, unförmliche, über die Oberfläche des Augapfels hervorstehende Sack safs in dem Raum zwischen dem innern Augenwinkel und der Cornea, fest und unbeweglich in der Sclerotica. Seine Wände waren von einer dicken, festen, sehr gespannten, durchsichtigen Haut gebildet. Weder das Kind, noch die Aeltern wufsten eine Ursache anzugeben. Bei der Operation entleerte sich eine wässerichte, helle Flüssigkeit. Das Gewebe der Sclerotica mufste da, wo die Hydatis safs, eine bedeutende Veränderung erlitten haben; denn dieser Theil der Sclerotica war etwas zurückgedrückt, nicht mehr von weifsem Aussehen, sondern grau, und fast durchscheinend. Nach der Entleerung wurde der obere Theil des zusammengefallenen Sackes abgeschnitten, und eine Aq. destill. mit Acet. lith. ins Auge geträufelt.

An den übrigen sieben ambulatorischen Individuen kam die Hydatis in Form kleiner, runder, halbdurchsichtiger, derber Bläschen an der äufsern Kante des obern Augenliedrandes vor *). Bei einigen Personen waren mehrere solcher Wasserbläschen vorhanden, von verschiedener Gröfse. Ueberall blieb die Ursache unentdeckt.

---

*) Weller's Handbuch I. Tafel. 2. Figur.

XXX.

Hornhautstaphylom. — *Staphyloma corneae.*

Das Hornhautstaphylom kam auf der stabilen Klinik eilfmal vor; an ambulatorischen Kranken sahen wir es ein und vierzigmal; zwölfmal als partielles, neun und zwanzigmal als totales Hornhautstaphylom.

Bei letztern hatte die hervorragende Hornhaut die Form einer Kugel oder eines Kegels, war vollkommen undurchsichtig, verdichtet, hart, und hatte gewöhnlich eine weifsliche Farbe. Die partiellen Hornhautstaphylome hatten dieselben Eigenschaften, waren aber durchgängig kegelförmig.

In den meisten Fällen war das Hornhautstaphylom Product verlaufener, acuter Bindehautblennorrhöen; oder Nachkrankheit ehemaliger variolöser in Form von Kerato-iritis verlaufener Augenentzündungen.

Jene totalen Hornhautstaphylome der stabilen Klinik wurden nach Beer's Methode entweder an, oder von ihrer Grundfläche mittelst des Staphylom-Messers und der Scheere abgetragen. Alle an ihrer Basis operirten Staphylome der Hornhaut zeigten in ihrer Concavität die mit derselben verwachsene Regenbogenhaut. Einige der conischen Hornhautstaphylome wurden nur zur Hälfte abgetragen, um eine bessere Form des Augapfels zu erhalten. Ein derlei Kranker wurde transferirt.

Obschon die genannte Operation das Sehvermögen herzustellen nicht geeignet ist, so ist sie doch für das Lebensglück manches jungen Mannes und manches Dienstmädchens, die ihr Brod unter fremden Menschen suchen müssen, von grofser Wichtigkeit, indem sie die widrige und eckelhafte Entstellung des Antlitzes hebt, der Schmerzen nicht zu gedenken, die das Staphylom nicht selten verursacht.

Bei den partiellen Hornhautstaphylomen wurden nie Aetzmittel angewendet, sondern, wo es nöthig war, ebenfalls das Messer und die Scheere.

XXXI.

Verdunkelungen der Hornhaut.

1. Fleck, *Macula;* — Leucom, *Leucoma;* — Narbe, *Cicatrix.*

Die Macula kam auf der Klinik bei einem neunjährigen Knaben als ein grauer, durchsichtiger Fleck vor, und wich in kurzer Zeit der rothen, ins Auge gestrichenen Präcipitatsalbe.

Das Leucom wurde bei zwei Frauenzimmern daselbst behandelt, und erschien als ein undurchsichtiger, kreidenweifser Fleck, dessen Ränder nicht, wie bei der Cicatrix, scharf abgeschnitten waren, sondern sich allmälich verloren.

Dieser, zwischen die Blätter der Hornhaut partiell, gerade über der Pupille ergossene und in eine Pseudomembran verwandelte Faserstoff wurde anfänglich durch täglich drei- bis viermal mittelst eines Haarpinsels geschehene Auftragung des Oleum nucis juglandis rec. pressi erweicht, und zur Aufsaugung vorbereitet. Schon fing bei der einen Kranken das Leucom an, ein sulziges Aussehen zu bekommen (die Anzeige für die rothe Präcipitatsalbe und die andern mischungsändernden, die Resorptionsgefäfse bethätigenden, beim Schlafengehen anzuwendenden Mittel), als sie ihre Entlassung aus dem Spitale forderte.

Das Leucom mit Narbe der zweiten Patientin, Folge einer Augenblennorrhoe, wurde durch das Oleum nucis juglandis und die rothe Präcipitatsalbe so weit gehoben, dafs eine künstliche Pupille angelegt werden konnte.

Die zwei hundert und sechs partiellen Hornhautverdunkelungen, welche bei ambulatorischen Kranken gezeigt wurden, bestanden theils aus reinen Nebel- und Wolken-Flecken; reinen Leucomen und Narben; theils aus den mannigfachen Mischungen dieser Formen unter und mit einander, Narben mit Leucomen, Leucomen mit Flecken, u. s. w. Bei einigen dieser Patienten war die partielle Hornhautverdunkelung kalk-

artiger Natur in der Form von Puncten oder Streifen; bei zwei andern sah man vertrocknete Eiterklümpchen im Leucome mit Cicatrix.

2. Hornhautverdunkelung. — *Obscuratio corneae.*

Dieser grauen, halbdurchsichtigen Verdunkelung der Hornhaut lag in allen drei klinischen Fällen eine Gerinnung des lymphatischen Dunstes zwischen den Blättern der Hornhaut zum Grunde. Die Verdunkelung nahm bei zwei Individuen die ganze, bei dem dritten den gröfsten Theil der Hornhaut ein, und unterschied sich auf diese Art von den Flecken derselben, Maculis corneae.

Sie waren überall die Nachkrankheit verlaufener Entzündung in der Hornhaut.

Der eine durch Hornhautverdunkelung erblindete Patient wurde geheilt; die zweite Kranke, welche zugleich an einer Stagnation des Thränensackschleimes litt, wurde dem Physicate der ständischen Augenheilanstalt übergeben, weil sie sich zum Behufe der Herstellung der Durchgängigkeit des Thränensackes keiner Operation unterziehen wollte; die dritte Blinde, ein 18jähriges scrophulöses Mädchen, wurde im gebesserten Zustande entlassen, um zu Hause die Cur zu vollenden.

Die Heilung der klinischen Fälle wurde durch abwechselnde Anwendung der allmälich verstärkten, rothen Präcipitatsalbe und des Aethiops mineralis bewirkt, welcher letztere zu zwölf Granen bis einem Scrupel mit einer Drachme Zucker zu einem sehr feinen Pulver gerieben, mittelst eines Haarpinsels auf die Hornhaut aufgetragen wurde. In meiner Privatpraxis wende ich gegen genannte Verdunkelung auch alcoholisirtes Calomel, täglich zu ein Viertheil Gran auf die Hornhaut gestreut, mit gutem Erfolge an.

Sechzehn Hornhautverdunkelungen, darunter mehrere weifs und undurchsichtig waren, Obscurationes leucomatosae, kamen bei den ambulatorischen Kranken vor.

XXXII.

Vorfall der Regenbogenhaut. — *Prolapsus iridis.*

Diese Krankheitsform war überall bei den drei damit behafteten Kranken der Klinik eine Folge vor kurzem vorhandener Entzündung des Auges mit einem Geschwüre der Hornhaut, welches in der letztern eine Fistel gebildet hatte, wodurch ein Theil der Regenbogenhaut vorgefallen war. Die Vorlagerung war in zwei Fällen von der Gröfse eines Fliegen- oder Mückenkopfes, Myocephalon, im dritten Falle aber bedeutend gröfser; ein Vorfall, den man Apfelauge, Malum, oder Melon zu nennen pflegt. Ueberall bildete die verengerte Pupille nach dem Vorfalle hin einen Winkel, bei übrigens gesunder Regenbogenhaut.

Bei den zwei ersteren Patienten wurde die Vorlagerung der Iris durch blofses tägliches Berühren mit Laud. liq. Syd. mittelst eines Miniaturpinsels, und durch die Rückenlage zurückgebracht, und auf solche Art der Vorfall geheilt. Die Iris zog sich nie vollständig aus der Hornhautfistel, sondern immer blieben einige Fasern derselben darin, und verwuchsen mit der Hornhaut bei der Narbenbildung, Synechia anterior, ohne dafs das Sehvermögen dadurch beeinträchtiget wurde.

Bei der dritten Patientin, einem 30jährigen Weibe, P. B., von cachectischem Aussehen, deren linkes Auge atrophisch ist, befand sich der starke Vorfall am rechten Sehorgane. Patientin hatte vor neunzehn Wochen an einer Augenentzündung gelitten, und sich selbst behandelt. Der fast gänzliche Verlust ihres Gesichtes zwang sie endlich ins Spital. Die Entzündung war bereits verlaufen. Schon hatte die Anwendung der Solut. lap. div. cum laud. liq. Syd. et aceto lith., des Laud. liq. Syd. und einer Auflösung des Extract. bellad. den grofsen blofs gelegten Theil der Iris etwas zurückgebracht, dadurch die fast aufgehobene Pupille, und mit ihr das Sehvermögen zum Theil wieder hergestellt, als die leichtsinnige Kranke sich auf der Klinik durchaus nicht mehr halten liefs, und ungeachtet unseres Zuredens und Warnens sich entfernte.

Zweimal kam besagte Krankheitsform ambulatorisch vor; einmal als Mückenkopf; das zweite Mal plattgedrückt als Nagelkopf, Clavus *).

XXXIII.

Pupillensperre. — *Atresia pupillae.*

Die Pupillensperre kam bei zwölf Individuen auf der stabilen Klinik vor, und wurde sieben und vierzigmal an ambulatorischen Kranken gezeigt.

Ueberall war die sehr enge in Winkel verzogene Pupille durch ein deutlich sichtbares lymphatisches Concrement geschlossen.

Die Eröffnung der Pupille durch Arzneimittel ohne Operation gelang bei einem Mädchen. Sie sprach die Hilfe der Klinik in dem Zeitpuncte an, als so eben die Iritis syphilitica im rechten Auge verlaufen war. Die enge Pupille war durch ein dichtes, mit freiem Auge wahrnehmbares lymphatisches Gewebe verschlossen, und das Sehvermögen dieses Auges bis zur blofsen Lichtempfindung aufgehoben. Da diese Atresie erst vor kurzem entstanden war, so bot sie einige Hoffnung zur Heilung dar. Es wurde eine allmälich verstärkte rothe Präcipitatsalbe täglich zweimal ins blinde Auge gestrichen, um die Resorption zu steigern, und jeden dritten Tag eine Auflösung des Extr. bellad., fünf Gran auf eine Drachme destillirten Wassers, eingeträufelt, um eine Contraction in der Regenbogenhaut zu bewirken. Nach der zweimaligen Anwendung der Bellad. zerrissen einige Fäden des lymphatischen Gewebes nach oben, dadurch wurde ein beträchtlicher Theil des adhärirenden Pupillarrandes frei; und neben dem Concremente entstand eine Oeffnung, durch welche die Kranke alle Gegenstände, selbst die kleinsten, recht deutlich zu sehen im Stande war.

---

*) Beer's Leitfaden II. Band 1. Tafel 3. Bild. — Weller's Handbuch IV. Tafel 1. Figur.

Der auf beiden Augen seit einem Jahre erblindete Knabe, F. K., verliefs, nach fruchtlos gemachtem Curversuche, ungeheilt die Klinik; indem die grofse Empfindlichkeit der Augen die Anlegung einer künstlichen Pupille nicht zuliefs.

Künstliche Pupillenbildung.

Bei den übrigen eben erwähnten zehn Kranken mit Pupillensperre mittelst lymphatischer Concremente, und bei sechzehn Individuen der Klinik, welche in Folge von, das Sehloch bedeckenden Narben und unheilbaren Leucomen der Hornhaut mit vorderer Synechie auf beiden Augen, ohne Pupillensperre, erblindet waren, wurden künstliche Pupillen angelegt.

Eilf dieser sechs und zwanzig Unglücklichen sahen, drei wurden am Ende des Schuljahres transferirt, und zwölf verliefsen ungeheilt die Klinik. Bei den meisten der geheilten Blinden machte ich die Iridectomie. In jenen Fällen, wo die neue Pupille im innern Augenwinkel angelegt werden konnte, leistete mir meine drei Viertheil Zoll lange Pincette, deren ganzes, etwas gebogenes Heft ich zwischen den im Nasenwinkel liegenden Daumen und Zeigefinger halte, oft sehr gute Dienste. Besagte Pincette, doch von etwas stärkerem Baue, ist auch zu andern Zwecken, z. B. zur Entfernung fremder ins Auge gedrungener Körper, sehr tauglich. (Ueberhaupt könnten und sollten mehrere der ophthalmiatrischen Instrumente viel kürzer, viel kleiner seyn!) — Wo die Umstände die Iridodialysis forderten, wandten wir diese Methode an.

Bei vielen Operirten war nach geschehener Heilung die neue Pupille gehörig geformt und schwarz von Farbe, dessen ungeachtet hatten sie, wie vor der Operation, blofs starke Lichtempfindung. Es geschah hier viel häufiger, was sich manchmal bei dem grauen Staare ereignet, dafs wir durch die starke Lichtempfindung des Patienten getäuscht wurden, und die Operation erst den verborgenen amaurotischen oder amblyopischen Zustand des Auges aufdeckte.

In mehreren Fällen konnten wir die Operation, wenn die ganze Seelenruhe des unglücklichen Blinden davon abhing, ohne hart zu seyn, nicht verweigern, obschon die Fruchtlosig-

keit zu Tage lag. Dies war z. B. der Fall bei einer 40jährigen Wittwe und Mutter einer zahlreichen Familie. Das linke Auge war zerstört, und das rechte hatte seit Jahren in seiner Tiefe zu viel gelitten, als dafs die Operation mit günstigem Erfolge gelohnt werden konnte, obschon die neue Pupille per Iridodialysin grofs und rein war.

Bei zwei andern Blinden, denen ich künstliche Pupillen durch Iridodialyse ohne Erfolg auf der Klinik anlegte, fanden wir die Regenbogenhäute in einem entarteten, mürben, zunderartigen Zustande, der uns an ähnliche Metamorphosen in andern Gebilden des Körpers, und an die Melanosen erinnerte. Der 41jährige Mann war von gesunder Körperbeschaffenheit. Die andere Kranke, ein 25jähriges cachectisches Weib, litt an einem Scirrhus der rechten Brust und der Achseldrüsen. Ihr rechtes Auge war in Folge der Blattern phthisisch geworden. Am linken Auge war das Sehvermögen seit sechs Jahren durch eine Pupillensperre aufgehoben. Die Regenbogenhäute beider Patienten waren sonderbar gefleckt, rostfärbig, bei übrigens starker Lichtempfindung. Obwohl wir unter solchen Verhältnissen von der Operation keinen günstigen Erfolg erwarteten, so wurde dennoch ein Heilversuch auf dringendes Verlangen und inständiges Flehen der Kranken gemacht. Die beabsichtigte Pupillenbildung konnte aber nicht bewerkstelliget werden, indem das Häkchen, statt die Iris vom Ciliarbande zu trennen, bei jedem Zuge in dieselbe einrifs. Jede solche fruchtlos gemachte Operation hatte doch immer etwas Belehrendes für die Schule und den angehenden Practiker.

Der Erfolg der Operation war durchgängig günstig, wenn die Regenbogenhaut und der ganze Körper gesund war, und die Blindheit nur von einer unheilbaren partiellen Verdunkelung der Hornhaut bedingt wurde, welche die offene, durch Synechia anterior verzogene Pupille bedeckend, den Lichtstrahlen den Eingang ins Innere des Auges versagte.

Bei Gelegenheit der eben besprochenen Metamorphose der Regenbogenhaut erlaube ich mir noch einer andern merkwürdigen Mischungs- und Formveränderung zu erwähnen, welche bei einem ambulatorischen Patienten, einem 49jährigen Invaliden von guter Körperconstitution, vorkam. Von Kindheit an bedeu-

tend kurzsichtig, wie sein Vater und zwei seiner sieben Geschwister, war er, mit Ausnahme eines Wechselfiebers, in seinem Jünglingsalter nie einer Krankheit unterworfen gewesen. Vor zehn Jahren erlitt der Mann beim Satteln eines Pferdes eine sehr heftige Erschütterung des Kopfes; zwei Tage darauf kam er zu mir um Hilfe. Ich fand aufser einer Amblyopie seines rechten Sehorgans keine andern krankhaften Erscheinungen an diesem Auge; die Pupille und die Regenbogenhaut waren vollkommen normal. Mehrere Wochen später erblindete dies rechte Auge durch eine Catar. caps. lent. arborescens. Nach einem Zeitraume von vielen Jahren bat der Mann um die Aufnahme in die Augenklinik und die Operation seines Staares. Wir fanden genanntes Auge nebstdem auch amaurotisch ohne alle Lichtempfindung, und auf der entfärbten, strahlenlosen Regenbogenhaut desselben, nebst zwei ziemlich grofsen und vielen kleinen Rostflecken, eine schwarze Stelle von bedeutendem, zakkichtem Umfange; beim Einfallen eines stärkeren Lichtes zeigte diese schwarze Stelle lebhafte Beweglichkeit, und vergröfserte sich. Hier war offenbar ein beträchtlicher Theil der vordern Schichte der Iris aufgesogen, verzehrt, und blofs das hintere Blatt, die Uvea, vorhanden; ein krankhafter Procefs, wie ich ihn sonst noch bei keinem Patienten beobachtet habe. Ich liefs beide Regenbogenhäute des Patienten, die gesunde sowohl als die kranke, zeichnen, die kranke im gewöhnlichen und im Zustande der Expansion, und theile sie bildlich auf der VII. Tafel mit. Seitdem, also nach etwa einem Jahre, hat der Umfang der schwarzen Stelle etwas zugenommen, und die Form derselben hat sich einigermafsen geändert; es zeigen sich jetzt nur vier mehr runde, als spitzige, aber gröfsere Winkel, welche dem Ciliarrande näher stehen. Die lebhafte Beweglichkeit der blofs gelegten Uvea ist noch vorhanden, und die Rostflecke haben sich mehr ausgebreitet.

XXXIV.

Staaroperationen *).

Auf der Klinik wurden ein und siebenzig am grauen Staar erblindete Individuen operirt. Von vierzehn Keratonyxirten ist der Erfolg ungewifs; da sie sich, um die Verpflegskösten zu ersparen, vor geschehener Aufsaugung der Linse in ihre Heimath begaben, und nicht wiederkehrten. Dieses bei Staarblinden ungewöhnliche Ausbleiben, und der bei den meisten bereits begonnene Aufsaugungsprocefs läfst, wenigstens bei der Mehrzahl, einen guten Ausgang der Operation vermuthen. Neun Operirte verliefsen die Klinik ungeheilt, mit Nachkrankheiten, die keine wiederholte Operation gestatten; die übrigen operirten Staarblinden wurden sehend entlassen. Die dabei angewandten Methoden waren: Die Extraction, die Scleronyxis und die Keratonyxis. Bei den meisten der obigen Staarblinden wählten wir aber die Extraction; eine Operations-

---

*) Die Uebungen der Schüler im Operiren geschehen theils an Cadavern, theils an eigenen Phantomen. Darunter ist ein Phantom zur Einübung der verschiedenen Staaroperationen, und der künstlichen Pupillenbildungen, welches mittelst eines Gehwerkes die Bewegungen des menschlichen Auges nachahmt, und von dem rühmlich bekannten talentvollen Mechanicus des Prager polytechnischen Institutes, Herrn Joseph Božek, nachdem derselbe vielen Staar-Operationen in der hiesigen Privat-Operationsanstalt beigewohnt hatte, erfunden und verfertiget worden ist.

Da nicht immer Augen von menschlichen und Thiercadavern in hinlänglicher Menge zu haben sind, so benützen wir, im Falle der Noth, ein künstliches von meiner eigenen Erfindung. Die durchsichtige Hornhaut desselben besteht aus eigends bereiteten Schafdärmen; die Regenbogenhaut aus dem dehnbaren blaugefärbten Gewebe der Phalaena Tinea evonymella †) oder Phalaena Tinea padella ††); die Linse aus Kautschuk; der Glaskörper aus einer sulzigen Masse; die Sclerotica theils aus Kork, theils aus Leder oder Papier. Die nähere Beschreibung dieses künstlichen Auges werde ich vielleicht einst in irgend einer Zeitschrift niederlegen, wenn ich daran nichts mehr zu verbessern finden werde.

†) Abgebildet und beschrieben in Roesel's Ins. 1. phal. 4. t. 8. und in Sulzer's Ins. t. 16. f. 99.
††) Roesel's Ins. 1. phal. 4. t. 7. Schaeffer's Icon. t. 145. f. 2. 3.

methode, die ich auch gewöhnlich in meiner Privatpraxis anwende.

Unter den sehend Entlassenen befand sich auch eine 64jährige Kakerlakin, F. R., welche in Böhmen geboren, von äufserst zartem Baue, sehr weicher, weifser Haut, ganz weifsen Kopf- und Augenbraunhaaren, solchen Wimpern und völlig ungefärbten Regenbogenhäuten, schon von Kindheit an die gröfste Empfindlichkeit gegen das Licht äufserte. Ehe sie erblindete, sahen ihre rosenfarbenen, funkelnden Augen wie jene der weifsen Kaninchen aus. Ihr grauer Staar schien röthlich erleuchtet, als wäre er illuminirt. Sie wurde vor mehreren Jahren wegen ihres schon damals bestehenden Capsellinsenstaares beider Augen auf dem linken Auge von mir durch die Keratonyxis mit Discission operirt; die Folge war damals leider! wie bei dieser hohen Sensibilität vorherzusehen, eine Iritis und Pupillensperre. Nach einigen Jahren wählte ich für das rechte Auge der Unglücklichen die Scleronyxis mitReclination ebenfalls unter sehr zweifelhafter Prognose. Die Umlegung gelang schnell und leicht; und diesmal kam die Kranke glücklicher Weise ohne alle böse Folgen zu ihrem vorigen Sehvermögen.

Capselnachstaare kamen bei fünf operirten Blinden auf der Klinik vor; vier Individuen wurden geheilt. Bei zweien derselben entfernten wir die in der Pupille zurückgebliebene verdunkelte Capsel durch die Extraction, bei den andern durch die Scleronyxis mit Depression. Bei dem fünften Blinden blieb die Operation fruchtlos, kann aber wiederholt werden.

Nebst den genannten Staarblinden der stabilen Klinik wurden in der hiesigen Privatoperationsanstalt, welche mit dem Erziehungsinstitute für blinde Kinder verbunden ist *), seit

*) Kurze Geschichte des Prager Blindeninstitutes. Prag 1830. Denkwürdigkeiten des Prager Privat-Institutes für arme blinde Kinder und Augenkranke. Von Alois Klar, Professor etc. Prag 1831, bei Krauſs. Der Ertrag dieser Schrift ist von dem Herrn Professor zur Begründung einer Versorgungs- und Beschäftigungs-Anstalt für erwachsene arme Blinde in Böhmen bestimmt, welche unter dem mächtigen, alles Gute mit Feuereifer befördernden Schutze Seiner Excellenz des Königreiches Oberstburggrafen, Herrn Grafen Carl v. Chotek, von dem um die Gesichtslosen viel verdienten Herrn Verfasser am 4. October dieses Jahres eröffnet werden, und eine neue Zierde für Prag seyn wird.

1820, dem Jahre meiner Anstellung als öffentlicher Professor, drei hundert und drei Staarblinde, jedesmal in Gegenwart der Hörer der Augenheilkunde operirt, wovon zwei hundert sechs und fünfzig Individuen das Institut sehend verliefsen. Diese Zahl bezeichnet nur jene Blinde, von denen die Direction des Institutes durch Autopsie überzeugt ist, dafs sie durch die Operation ihr Gesicht wieder erhalten haben, und schliefst alle jene durch Discission operirten Individuen aus, welche später nach der Entlassung aus dem Institute, wo sie nur vier bis fünf Wochen verweilen, durch den oft langwierigen Resorptionsprocefs höchst wahrscheinlich ihr Sehvermögen wieder bekommen, aber den glücklichen Erfolg der Cur nicht angezeigt haben *).

Vier hundert drei und neunzig verdunkelte Linsensysteme wurden auf der Klinik an ambulatorischen Patienten gezeigt, darunter waren: vier Zitterstaare; eine Cataracta gypsea in der vordern Augenkammer; ein Staar mit dem Eiterbalge; zwei dendritenförmige; acht Centralstaare; zwei Pyramidenstaare; ein Nachstaar; und zehn mit verschiedenen andern Wucherungen der vordern Capsel; die übrigen waren Capselstaare, reine Linsen- und Capsellinsenstaare.

(* Von den oben angeführten 256 sehend Entlassenen verdanken 25 Individuen ihre Sehkraft dem Medicinae Doctor Herrn Franz Xav. Kammerer, ehemaligem Assistenten der ophthalmiatrischen Klinik, welcher in Gegenwart der Schüler und unter der Aufsicht des Verfassers dieselben mit vorzüglicher Kunstfertigkeit operirte und ärztlich behandelte. Die Gesammtzahl der seit dem Jahre 1808, in welchem die Privatoperations-Anstalt sehr klein begann, bis zum Jahre 1831 aus derselben sehend entlassenen Staarblinden beträgt: vier hundert vier und dreifsig. Der Mangel an hinreichendem Fonde und die bedeutenden Auslagen, welche die Erziehung der blinden Kinder erfordert, zwingt besagte Anstalt, ihre Wirksamkeit nur auf vier Monate im Jahre zu beschränken.

Das Doppelinstitut hatte sonst nur acht Betten zur Aufnahme für Staarblinde; die Zahl derselben hat sich aber seit mehreren Jahren unter dem wohlthätigen, die Operationsanstalt kräftig befördernden Einflusse des jetzigen Directors und Vicepräsidenten des k. k. Landesgubernium, des Herrn Ritters von Prochaska, zum Heile der Unglücklichen um das Doppelte vermehrt.

Bei einem 73jährigen blinden Manne senkte sich der Capsellinsenstaar des rechten Auges ohne bekannte Veranlassung in die Tiefe der hintern Augenkammer; dadurch wurde über die Hälfte der Pupille frei, und der Greis sehend ohne Operation.

Schwarzer Staar. — *Amaurosis.*

Die Amaurose kam auf der stabilen Klinik neunzehnmal, und bei ambulatorischen Patienten acht und fünfzigmal vor.

Die glückliche Behandlung dieser Krankheitsform fordert unstreitig die schärfste und sorgfältigste Umsicht, die geübteste ärztliche Beobachtungsgabe, den durchdringendsten Scharfsinn, den gröfsten durch lange Ausübung der Heilkunde erworbenen practischen Blick. Das Feld der Amaurose liegt seit Jahrtausenden wüste und leer; die Bearbeitung desselben wäre wahrlich eine höchst würdige Aufgabe für die Talentvollsten und Edelsten der Aerzte!! Hier und da Einer, vorzüglich aber der grofse Practiker Beer hat Manches hierin geleistet, was sehr viel Dank verdient; aber was vermögen Einzelne bei der Urbarmachung einer Wüste! Nur der vereinten Kraft kann dieses Riesenwerk gelingen. Käme es einst dahin, dafs von allen amaurotisch Blinden, welche auf Unkösten der Staaten verpflegt werden, genaue Krankengeschichten aufgenommen, und ihre Leichen von der Künstlerhand eines Anatomen mit Sachkenntnifs untersucht würden, und würden diese mit der strengsten Treue verfafsten Krankheitsgeschichten und Sectionsberichte überall und in allen Ländern öffentlich bekannt gemacht: so gäbe dies Verfahren bald eine Masse von Beobachtungen und Erfahrungen an die Hand, durch welche der dichte Schleier, der die amaurotischen Formen bis jetzt noch bedeckt, gelüftet werden könnte. Käme dann noch dazu, dafs jeder Arzt der civilisirten Völker alles dasjenige, was ihm von Amaurosen und Amblyopien auf seiner ärztlichen Laufbahn vorkömmt, es sei wenig oder viel, geheilt oder ungeheilt, in den medicinischen Zeitschriften der Länder rein und wahr, wie es einst von unsern biedern Ahnen geschah, mittheilte: so wür-

den, glaube ich, in einigen Decennien schon speculative Köpfe im Stande seyn, Theorien über den schwarzen Staar zu begründen, welche, weil sie keineswegs aus der Luft aufgegriffen wären, nicht wie Strohfeuer verlöschen, sondern bei ihrem felsenfesten Grunde sich auch am Krankenbette als wahr und haltbar bewähren würden.

Ich übergehe für jetzt die Krankheitsgeschichten der auf der Klinik seit ihrem Bestehen vorgekommenen amaurotischen Fälle, und werde sie in Verbindung derjenigen, welche die Journale meiner Privatpraxis enthalten, entweder in irgend einem Journale, oder in einer eigenen Schrift etwa in Form einer Casuistik dem ärztlichen Publicum mittheilen, um mir das süfse Bewustseyn zu verschaffen, mein, wenn auch geringes, Schärflein zu dem, was so sehr noth thut, beigetragen zu haben.

Der schwarze Staar ist ein Uebel, das unter dem Menschengeschlechte das Lebensglück vergiftend umherschleicht, und weil es noch unerforscht ist, oft, sehr oft, nicht bekämpft und besiegt werden kann. Welche reiche Quelle menschlichen Elends könnte durch die gemeinschaftliche Cultur dieses auserlesen schönen Zweiges der Heilkunde zum Versiegen gebracht werden! Mit dem Lichte des Auges erlischt aller Reiz des Lebens, erstirbt das Vergnügen des thätigen Wirkens, geht jedes irdische Glück zu Grabe. In ewiger Nacht freudenlos da zu sitzen, welch eine Schauder erregende Qual!

O eine edle Himmelsgabe ist
Das Licht des Auges — Alle Menschen leben
Vom Lichte, jedes glückliche Geschöpf —
Die Pflanze selbst kehrt freudig sich zum Lichte;
Und Er mufs sitzen, fühlend, in der Nacht,
Im ewig Finstern!! — —
Sterben ist nichts — Doch leben und nicht sehen
Das ist ein Unglück!!

Erklärung der Tafeln.

I. Tafel.

Das erste Bild stellt den isolirten, etwas aufgeblasenen rechten Thraenenschlauch sammt den Thränenröhrchen in natürlicher Gröfse, von der Nasen- oder innern Seite betrachtet, dar.

a Der Thränensack.

b Das blinde Ende desselben.

c Die Uebergangsstelle des Thränensackes in den Thränennasencanal.

d Die bauchichte Erweiterung des Thränennasencanales.

e Die äufsere, zungenförmig verlängerte Wand der Mündung des Thränennasencanales, welche sich als eine kurze, ziemlich breite Furche darstellt.

f.f Die Thränenröhrchen mit den Fleischfasern des Horner'schen Muskels noch umgeben.

g.g Die Thränenwärzchen sammt den Thränenpuncten, in welche Borsten eingeführt sind.

h Die untere Mündung des Thränennasencanales.

Das zweite Bild zeigt einen andern, etwas aufgeblasenen, linken Thränenschlauch sammt den Thränenröhrchen, ebenfalls von der innern oder Nasenhöhlenseite aus betrachtet.

a Der Thränensack.

α Der an seinem Ursprung abgeschnittene Horner'sche Muskel.

b Das blinde Ende des Thränensackes.

c Die Uebergangsstelle des Thränensackes in den Thränennasencanal.

d Die bauchichte Erweiterung des Thränennasencanales.

e Das zungenförmig verlängerte Ende desselben.

f.f Die Thränenröhrchen.

g.g Die Thränenröhrchen mit den Thränenpuncten, in welche Borsten eingeführt sind.

h Die Mündung des Thränennasencanales.

Im dritten Bilde ist ein isolirter linker Thränenschlauch, von aufsen betrachet, dargestellt.

a Der Thränensack.

b Das obere blinde Ende desselben.

c Die Uebergangsstelle des Thränensackes in den Thränennasencanal.

d Die bauchichte Erweiterung des Thränennasencanales.

e Die äufsere, verlängerte Wand desselben.

f. f Die von den Fleischfasern des Horner'schen Muskels befreiten Thränenröhrchen.

g Die Thränenpuncte und der fast senkrecht auf- und absteigende Anfang der Thränenröhrchen.

Auf dem vierten Bilde erscheinen der Thränenschlauch und die Thränenröhrchen gespalten, um die Fältchen der Schleimhaut des erstern zu sehen, zwischen welchen mehr oder weniger tiefe Furchen und Grübchen sich befinden.

b. c. d. e Die Schleimhaut der schon mehrmals angeführten Abtheilungen des Thränenschlauches, in welcher sich mehrere mehr oder weniger seichte Vertiefungen von verschiedener Ausdehnung und Gestalt, von Falten umgeben, befinden. Eine vorzüglich bemerkenswerthe, rundliche Vertiefung zeigt sich in *d*, wo sie sogar an der äufsern Fläche dieser Wand eine fast erbsengrofse Ausbeugung macht.

f. f Die gespaltenen Thränenröhrchen.

α. α Die Dicke der Wände der mit den Fleischfasern des Horner'schen Muskels umgebenen Thränenröhrchen.

β. β Die faltenlose Schleimhaut der Thränenröhrchen.

g. g Die aufgeschlitzten Thränenpuncte.

h Die Schleimhautfalte, welche an der Gränze, wo sich die beiden Thränenröhrchen in den Thränensack einmünden, gleichsam brückenförmig ausgespannt ist, und eine Art unvollständiger Klappe bildet. Sie ist dick, ragt aber nur wenig über die Fläche der Schleimhaut empor.

Das fünfte Bild zeigt die Gestalt und den Ursprung des Thränensackmuskels (Horner'sche Muskel), welcher von dem Thränenbeinkamme und von der an denselben zunächst angränzenden Beinhaut des Thränenbeins entspringt, auf dem obern Theile der äufsern Fläche des Thränensackes nach vorne und aufsen lauft, in der Gegend der Einsenkungsstelle der beiden Thränenröhrchen in den Thränensack sich in zwei Schenkel spaltet, deren jeder das Thränenröhrchen sammt dem Thränenwärzchen umhüllt.

Um diesen Muskel vollkommen zu sehen, ist der Augapfel mit allen ihm anhängenden weichen Theilen aus seiner Höhle entfernt und die letztere sammt dem Körper des Oberkiefers senkrecht in der Mitte von vorne nach hinten durchsägt, die äufsere, gröfsere Hälfte beider Augenlieder ist abgeschnitten, und die innere, kleinere derselben gegen die Nasenwurzel zurückgeschlagen, wodurch ihre inneren Flächen und ihre inneren Kanten mit den Thränenpuncten sichtbar werden.

a Der Körper des HORNER'schen Muskels.

b. b Die beiden Schenkel desselben, welche die Thränenröhrchen umfassend bis in die Thränenwärzchen *c. c* deutlich verlaufen, in der Nähe der Thränenpuncte aber nur schwach bemerkbar sind, und um selbe einen Sphincter zu bilden scheinen. In die Thränenröhrchen sind Borsten eingeführt.

d. d Die gegen die Nasenwurzel zurückgelegten innern Hälften der Augenlieder.

e Der untere Theil der äufsern Wand des Thränensackes, ehe er in den Thränennasencanal übergeht, verbunden mit der Beinhaut, die sich von der Augenhöhlenfläche des Oberkiefers über sie fortsetzt.

f. f Die Ursprungsstellen des HORNER'schen Muskels von dem Thränenbeinkamme und von der angränzenden Knochenhaut der hintern Hälfte des Thränenbeins.

g. g Die hintere Hälfte des Thränenbeins.

h. h Die innere Wand der Augenhöhle, oder die Papierplatte des Siebbeins.

i. i Ein Theil der obern Augenhöhlenwand, oder des Augenhöhlentheils des Stirnbeins.

k. k. k. k. k Die Ueberreste der äufsern und obern Wand des Körpers, des von vorne nach hinten senkrecht durchsägten Oberkiefers.

l. l Das senkrecht durchsägte Stirnbein.

m. m Der senkrecht von vorne nach hinten durchschnittene Augenhöhlentheil des Stirnbeins.

n. n Die durchschnittene allgemeine Bedeckung in der Stirngegend.

o. Die Sehnenrolle für den obern schiefen Augenmuskel am vordern Theile des innern, obern Augenhöhlenwinkels.

p. p. p Die von aufsen geöffnete Highmorshöhle.

α Die Communicationsöffnung zwischen der Highmorshöhle und dem mittleren Nasengange.

q. q Der Gaumenflügel des Flügelknochens.

r Die Flügelkieferspalte.

s Das Sehloch.
t Das vordere und
u das hintere Siebbeinsloch.

II. Tafel.

Die Ansicht des ganzen Thränenschlauches mit den Thränenröhrchen von aufsen und vorne.

a Der Thränensack.
b Das blinde Ende desselben.
c Der Uebergang des Thränensackes in den Thränennasencanal.
d Der Thränennasencanal.
e Das untere zungenförmig verlängerte Ende desselben in dem vordern Theile des untern Nasenganges.
f Der Uebergang der äufsern Wand des Thränennasencanales in die Nasenschleimhaut im untern Nasengange, welchen ich immer durch eine schräg von oben und vorne nach hinten und abwärts verlaufende schmale und seichte Rinne *f* angedeutet fand.
a Die äufsere Fläche der Nasenschleimhaut im vordern Theile des untern Nasenganges.
g. g Die Thränenröhrchen, so viel als möglich von den Fleischfasern des HORNER'schen Muskels entblöfst.
h. h Die Thränenwärzchen mit den Thränenpuncten.
i Das vom Kreismuskel getrennte, von der äufsern Fläche des Thränensackes abgelöste und zurückgeschlagene sogenannte Augenliederbändchen.
k. Der vorderste und oberste Theil der innern Augenhöhlenwand.
l. l und *m* Der Knochenrand des durchbrochenen Nasenfortsatzes und des Körpers des Oberkiefers.
n. n. n Die äufsere Fläche des Körpers des Oberkiefers.
o. o. o Der Rand des abgetragenen Wangenbeinfortsatzes des Oberkiefers.
p. p Die Schnittfläche des zum Theil abgetragenen Wangenbeins.
q. q Der Gaumenflügel des Keilbeins.
r Die von aufsen geöffnete Highmorshöhle.
s Das untere Augenhöhlenloch.
t. t Der innere Theil der Augenhöhlengrube nach dem daselbst entfernten Fett- und Zellgewebe.

III. Tafel.

Der Thränenschlauch von der innern oder Nasenhöhlenseite aus betrachtet, nachdem die innere knöcherne Wand des Thränensackes, des Thränennasencanales, so wie auch der vordere Theil der untern Nasenmuschel entfernt worden ist. Er erscheint besonders in seinem untern Theile durch die eingebrachte Fischbeinsonde nach hinten und innen zu gespannt.

a Der Thränensack.

b Das blinde Ende desselben.

c Die Uebergangsstelle desselben in den Thränennasencanal.

d Der Thränennasencanal.

e Die Mündung desselben in dem vordern Theile des untern Nasenganges.

f Die Verschmelzungsstelle der Wände des Thränennasencanales mit der Nasenschleimhaut.

g. g Der gröfsere Theil der bei *α. α* und *β* durchbrochenen untern Nasenmuschel.

h. h Die mittlere und

i. i die obere Nasenmuschel

k. k Der vordere Theil der Nasenscheidewand.

l. Der vordere Theil der äufsern Wand der Nasenhöhle.

γ. γ. δ Die Ränder der durchbrochenen innern knöchernen Wand des Thränensackes und des Thränennasencanales, um die innere Wand des Thränenschlauches zu sehen.

m. m Der untere,

n. n der mittlere Nasengang mit der Oeffnung ε in die Highmorshöhle.

o. o Der obere Nasengang.

p. p Der von vorn nach hinten senkrecht durchsägte Keilbeins-Körper und seine Höhle.

q. q Die Flügelgrube des Gaumenflügels des Keilbeins.

r Der senkrecht von einer Seite zur andern durchsägte Körper des Keilbeins mit seiner Höhle.

s Die Stirnhöhle.

t. t. t Der durchsägte Stirnknochen.

u Der obere Rest der senkrechten Platte des Siebbeins.

v. v. v Der Rest des weggebrochenen Gaumenfortsatzes des Oberkiefers und des horizontalen Stückes des Gaumenbeines.

w. w. w Ein Theil des Gaumengewölbes.

x Die durchschnittene Oberlippe.

y Die in den Thränenschlauch eingeführte Fischbeinsonde.

IV. Tafel.

Die normale Mündung des Thränennasencanales in den untern Nasengang, von der Nasenhöhle aus betrachtet.

a Die Mündung des Thränennasencanales in dem untern Nasengange.

b. b. b Der untere
c. c der mittlere } Nasengang.
d. d der obere

e Die Keilbeinshöhle.

f Die Rachenmündung der Eustachischen Ohrtrompete.

g Die Stirnhöhle.

h Die untere Nasenmuschel, deren vorderer Theil bei α und β abgebrochen ist, um die Mündung des Thränennasencanales ganz zu sehen.

i Die mittlere
k die obere } Nasenmuschel.

l. l Der vordere Theil der äufsern Nasenwand.

m Die senkrecht durchschnittene Oberlippe.

n Das senkrecht durchsägte Stirnbein.

o. o Der Zahnfächerfortsatz des Oberkiefers.

p. p Der senkrecht durchsägte Keilbeinsknochen.

q Der innere Rand des Augenhöhlentheils des Stirnbeins.

r. r Der innere Rand des grofsentheils abgebrochenen harten Gaumens.

V. Tafel.

Der etwas aufgeblasene Thränenschlauch von der Nasenhöhle aus, besonders aber seine abnorme Mündung, welche hier viel tiefer als gewöhnlich, gegen den Boden der Nasenhöhle sich befindet, und statt nach unten und hinten, nach unten und vorne gerichtet ist. Die knöcherne Thränenrinne des Thränensackes und die innere Wand des knöchernen Thränennasencanales, ist sammt der vordern Hälfte der mittlern und untern Nasenmuschel hinweggenommen.

a Der Thränensack.

b Das blinde Ende desselben.

c Die Uebergangsstelle des Thränensackes in den Thränennasencanal.

d Die Stelle, wo sich im normalen Zustande die Mündung des Thränennasencanales in dem untern Nasengange befindet, und welche durch die in den Thränenschlauch eingeführte und das untere Ende des Thränennasencanales spannende Fischbeinsonde bezeichnet ist.

e Die abnorme Mündung des Thränennasencanales in dem untern Nasengange.

f Die hintere Hälfte der untern selbstständigen Nasenmuschel.

α. α Der vordere Rest der abgebrochenen untern Nasenmuschel.

β Der andere Rand derselben abgebrochenen Nasenmuschel.

γ. γ und *δ. δ* Die Ränder der durchbrochenen innern knöchernen Wand des Thränensackes und des Thränennasencanales.

g Die hintere gröfsere Hälfte der unteren, vorne ebenfalls abgebrochenen Siebbeinsmuschel.

h Die obere Siebbeinsmuschel.

i. i. i Der untere
k. k der mittlere } Nasengang.
l. l der obere

m Die Keilbeins- und

n die Stirnbeinshöhle.

o. o. o Das durchgesägte Stirnbein.

p Der innere Rand des Augenhöhlentheils des Stirnbeins.

q. q Der durchgesägte Körper des Keilbeins.

r. r. r Der senkrecht von vorne nach hinten durchgesägte Gaumenfortsatz des Oberkiefers.

s Das Gaumengewölbe.

t. t Die durchgeschnittenen allgemeinen Bedeckungen in der Stirngegend.

u Die durchgeschnittene Oberlippe.

v. v Die in die Thränenröhrchen bis in den Thränensack eingeführten Borsten, welche an dem obern Theile der innern Wand des Thränensackes als zwei schwarze längliche Puncte *y. y* durchschimmern.

x Die in den Thränenschlauch eingeführte Fischbeinsonde, welche durch die innere Wand des Thränennasencanales durchscheint, und in dem Puncte *d* an die hintere Wand desselben stöfst.

VI. Tafel.

Eine abnorme Bildung des untersten Theiles des Thränennasencanales und eine ungewöhnliche Mündung desselben in dem untern Nasengange. Der Theil des Thränennasencanales, der unter dem vordern Theile der untern Nasenmuschel sichtbar ist, und in der Regel nur eine Rinne oder Furche an der äufsern Wand des untern Nasenganges bildet, indem bei einem normal gebildeten Thränennasencanal die innere Wand desselben früher als die äufsere aufhört, bildet in diesem Falle einen vollkommenen aber engern Canal, der unten blind verschlossen ist, und etwa eine Linie über diesem blinden Ende an

seiner innern Wand mit einer kleinen unregelmäfsig dreieckigen Oeffnung sich in den untern Nasengang mündet.

a Das untere Ende des Thränennasencanales.

b Seine Mündung, die nicht an seinem Ende, sondern an der innern Wand sich befindet, und verhältnifsmäfsig sehr klein ist. Durch diese kleine Mündung ist die in den Thränenschlauch eingeführte und bis in das blinde Nasenende desselben *c* reichende starke Fischbeinsonde als ein schwarzes dickes Streifchen in *b* zu sehen.

d. d Die untere Nasenmuschel.

β. γ Der Rand, der zur Hälfte abgebrochenen untern Nasenmuschel.

e Die mittlere
f die obere } Nasenmuschel.

g. g Der untere Nasengang.

h. h Der mittlere Nasengang mit der Oeffnung in die Highmorshöhle *α*.

i. i Der obere Nasengang.

k Die Keilbeinshöhle.

l. l Die Siebbeinszellen.

m Die Stirnhöhle.

n Der Gaumenflügel des Keilbeins.

o Die durchschnittene Siebplatte des Siebbeins.

p Der durchschnittene Körper des Keilbeins.

q. q Das Gaumengewölbe.

r. r Der durchgesägte Gaumenfortsatz des Oberkiefers und der horizontale Theil des Gaumenbeins.

s. Das durchgesägte Stirnbein.

t Die durchgeschnittene allgemeine Bedeckung.

u Die in den Thränenschlauch eingeführte starke Fischbeinsonde.

VII. Tafel.

Die Erklärung Seite 348 und 385.

Systematische Eintheilung der auf der practischen Schule vorgekommenen Augenkrankheiten.

A. Krankheiten der irritablen Sphaere des Auges.

I. Entzündungen.

1. Ordnung: Reine Entzündungen, (phlegmonöse, active, genuine, parenchymatöse, regelmäfsige Entzündungen, Entzündungen ohne specifischen Character, sthenische, wahre Entzündungen.)

1. Gattung: Traumatische Augenentzündungen.

Traumatische allgemeine Augapfelentzündung, *Panophthalmitis traumatica.*

Traumatische Chemosis, *Chemosis traumatica.*

Traumatische Taraxis, *Taraxis traumatica.*

Traumatische Entzündung der Scleroticalbindehaut, *Conjunctivitis traumatica.*

Traumatische Bindehaut- und Hornhautentzündung, *Conjunctivitis et Keratoditis traumatica.*

Traumatische Entzündung der Scleroticalbindehaut, der Hornhaut und der Membran der wässerichten Feuchtigkeit, *Conjunctivitis, Keratoditis et Hydatoditis traumatica.*

Traumatische Entzündung der Membran der wässerichten Feuchtigkeit, *Hydatoditis traumatica.*

Traumatische Augenliedentzündung, *Blepharitis traumatica.*

2. Gattung: Phlegmonen.

Allgemeine Augapfelentzündung, *Panophthalmitis.*

Phlegmone des Augenliedes, *Blepharitis phlegmonosa.*

Gerstenkorn, *Hordeolum.*

Thränensackentzündung, *Dacryocystitis.*

Entzündliche Nasenwinkelgeschwulst, *Ankylops, Aegilops.*

2. Ordnung: Gemischte Entzündungen, (specifische, unregelmäfsige, falsche Entzündungen.)

1. Gattung: Catarrhalische Augenentzündungen.
   Acuter Augencatarrh, *Ophthalmia catarrhalis acuta.*
   Chronischer Augencatarrh, *Ophthalmia catarrhalis chronica.*
   Chronische Augenliedblennorrhoe, *Blepharoblennorrhoea chronica.*
   Acute Augenlied- und Augapfelblennorrhoe, *Blepharo- et Ophthalmoblennorrhoea acuta.*
   Acute Bindehautblennorrhoe der Neugebornen, *Blepharo- et Ophthalmoblennorrhoea neonatorum.*
   Thränensackentzündung, *Dacryocystitis.*
   Entzündliche Nasenwinkelgeschwulst, *Ankylops.*
   Aegilops.
   Chronische Blennorrhoe des Thränensackes, *Dacryoblennorrhoea chronica.*
2. Gattung: Rosenartige Augenentzündungen.
   Augapfelrose. *Erysipelas bulbi.*
   Entzündliches Oedem, *Oedema calidum.*
   Augenliederrose, *Erysipelas palpebrarum.*
3. Gattung: Rheumatische Augenentzündungen.
   Rheumatische Augenentzündung, *Scleritis et Keratoditis rheumatica.*
   Rheumatische Regenbogenhautentzündung, *Iritis rheumatica acuta.*
   Iritis rheumatica chronica, occulta.
   Rheumatische Hornhautentzündung, *Keratoditis rheumatica.*
   Rheumatische Entzündung der Capsel der wässerichten Feuchtigkeit und Hornhautentzündung, *Hydatoditis et Keratoditis rheumatica.*
   Catarrhalisch-rheumatische Augenentzündung, *Ophthalmia catarrho-rheumatica.*
   Rheumatisch-catarrhalische Augenentzündung, *Ophthalmia rheumatico-catarrhalis.*
4. Gattung: Gichtische Augenentzündungen.
   Gichtische Augapfelentzündung, *Ophthalmitis arthritica.*
   Glaucom, *Glaucoma.*
   Gichtische Regenbogenhautentzündung, *Iritis arthritica.*
   Gichtisch-rheumatische Augenentzündung, *Ophthalmia arthritico-rheumatica.*
   Gichtische acute Bindehautblennorrhoe, *Blepharo- et Ophthalmoblennorrhoea acuta arthritica.*

5. Gattung: Syphilitische Augenentzündungen.

Syphilitische Regenbogenhautentzündung, *Iritis syphilitica.*

Gichtisch-syphilitische Regenbogenhautentzündung, *Iritis arthritico-syphilitica.*

Rheumatisch-syphilitische Augenentzündung mit Augencatarrh, *Ophthalmia rheumatico-syphilitica catarrhalisque.*

Syphilitisch-rheumatische Augenentzündung, *Ophthalmia syphilitico-rheumatica.*

Syphilitisch-rheumatische Augenentzündung mit Augencatarrh, *Ophthalmia syphilitico-rheumatica catarrhalisque.*

Syphilitische Iritis mit chronischer Augenliedblennorrhoe, *Iritis syphilitica et Blepharoblennorrhoea chronica.*

Syphilitische acute Bindehautblennorrhoe, *Blepharo- et Ophthalmoblennorrhoea gonorrhoica acuta.*

6. Gattung: Scrophulöse Augenentzündungen.

Scrophulöse Augenentzündung, *Conjunctivitis scrophulosa.*

Scrophulöse Augenentzündung mit Pannus.

Scrophulöse Augenliederdrüsenentzündung, *Blepharitis glandulosa scrophulosa.*

Scrophulöser Augenliederkrampf entzündlicher Art, *Blepharospasmus scrophulosus.*

Scrophulöse Hornhautentzündung, *Keratoditis scrophulosa.*

Catarrhalisch-scrophulöse Augenentzündung, *Ophthalmia catarrho-scrophulosa.*

Rheumatisch-scrophulöse Augenentzündung, *Ophthalmia rheumatico-scrophulosa.*

Scrophulös-rheumatische Augenentzündung, *Ophthalmia scrophuloso-rheumatica.*

Scrophulöses Gerstenkorn, *Hordeolum.*

Scrophulöse chronische Thränensackblennorrhoe, *Dacryoblennorrhoea chronica scrophulosa.*

7. Gattung: Exanthematische Augenentzündungen.

Variolöse Augenentzündung, *Ophthalmia variolosa.*

II. Congestionen.

1. Ordnung: Congestionen ohne Blutextravasat.

1. Gattung: Active.

Allgemeine active Blutcongestion zum Auge.

Active Congestion zur Conjunctiva durch fremde, das Auge mechanisch oder chemisch reizende Körper.

2. Gattung: Passive.

Varicosität des Augapfels, *Cirsophthalmus.*

Blutaderknoten der Chorioidea, *Staphyloma scleroticae.*

Passive Congestion der Iris.

2. Ordnung: Congestionen mit Blutextravasat, (Blutungen.)

Bluterguſs in das Zellengewebe der Scleroticalbindehaut. Auch an drei ambulatorischen Individuen bloſs der Diagnose wegen gezeigt.

Bluterguſs zwischen die Hornhautblätter.

Bluterguſs in die vordere Kammer.

Spontane Blutungen der Regenbogenhaut.

Spontane Blutungen der Scleroticalbindehaut.

B. Krankheiten der sensiblen Sphaere des Auges. *Neuroses.*

III. Nervenkrankheiten.

1. Ordnung: Augenkrankheiten bedingt durch einen abnormen Zustand der Bewegungsthätigkeit im Nervensysteme.

1. Gattung: Krankhaft erhöhte Bewegungsthätigkeit.

Augenliederkrampf, *Blepharospasmus.* Auch an sieben ambulatorischen Individuen bloſs der Diagnose wegen gezeigt.

2. Gattung: Krankhaft verminderte Bewegungsthätigkeit.

Lähmung des Augenliedes, *Atonia palpebrae superioris.* Auch an sechs ambulatorischen Individuen bloſs der Diagnose wegen gezeigt.

Vorfall des obern Augenliedes, *Ptosis palpebrae superioris.*

Schiefstehen des Auges, *Luscitas.* Auch an einem ambulatorischen Individuum bloſs der Diagnose wegen gezeigt.

Lähmung der vordern Wand des Thränensackes, *Hernia sacci lacrymalis.*

2. Ordnung: Augenkrankheiten bedingt durch einen abnormen Zustand der Empfindungsthätigkeit im Nervensysteme.

1. Gattung: Krankhaft erhöhte Empfindungsthätigkeit.

Gesteigerte Sensibilität, *Hyperaesthesia.*

Lichtscheue, *Photophobia.*

Lichtsehen, *Photopsia.*

2. Gattung: Krankhaft verminderte Empfindungsthätigkeit.

Schwarzer Staar, *Amaurosis.*

Nervöse Augenschwäche, *Amblyopia.*

C. Krankheiten der reproductiven Sphaere des Auges.

IV. Nutritionskrankheiten.

1. Ordnung: Nutritionskrankheiten bedingt durch erhöhten Bildungstrieb; Wucherungen der organischen Substanz, (*Hypertrophiae.*)

1. Gattung: Wucherungen ohne specifische Entartung der organischen Materie.

Doppelreihe der Augenliedhaare, *Dysstichiasis.*

Vasculöses Augenfell, *Pannus.*

Flügelfell, *Pterygium.*

2. Gattung: Wucherungen mit specifischer Entartung der organischen Substanz; Afterorganisationen, (*Pseudohypertrophiae.*)

Chronische Hautausschläge der Augenlieder.

Balggeschwulst, *Tumor cysticus.*

Hagelkorn, *Chalazium.*

Hirsekorn, *Milium.* An vier ambulatorischen Individuen blofs der Diagnose wegen gezeigt.

Wasserblase, *Hydatis scleroticae et palpebrarum.*

Warzen der Augenlieder, *Verrucae palpebrarum.* An einem ambulatorischen Individuum blofs der Diagnose wegen gezeigt.

Muttermal des Augenliedes, *Naevus maternus.* An einem ambulatorischen Individuum blofs der Diagnose wegen gezeigt.

Fleischauswuchs, *Sarcoma.*

Augenliedschwiele, *Tylosis.*

Scirrhöse Verhärtung und Krebsgeschwür des Augenliedes, *Scirrhus et ulcus carcinomatosum palpebrae.*

Markschwamm des Auges, *Fungus medullaris, Fungus haematodes oculi.*

Wuchernde Entartung der Scleroticalbindehaut, *Exophthalmia fungosa.*

Wucherungen der Bindehaut.

Wucherungen der Schleimhaut des Thränenschlauches.

Verengerung des Thränennasencanales, *Stenochoria.*

Stockung oder Stagnation des Thränensackschleimes, *Dacryocystoblennostasis.*

Wucherungen der *Hydatodea*.
Wucherungen der *Iris*.
Wucherungen der Linsencapsel.
Tophus.

2. Ordnung: Nutritionskrankheiten bedingt durch gesunkenen Bildungstrieb, (*Atrophiae*.)
Eitriger Schwund des Augapfels, *Phthisis bulbi*. Auch an 15 ambulatorischen Individuen der Diagnose wegen gezeigt.
Eitriger Schwund der Hornhaut, *Phthisis corneae*. Auch an 23 ambulatorischen Individuen der Diagnose wegen gezeigt.
Dörrsucht des Augapfels, *Atrophia bulbi*.
Dörrsucht der Regenbogenhaut, *Tabes iridis*.

3. Ordnung: Nutritionskrankheiten bedingt durch gänzlichen Mangel an Bildungstrieb.
Kakerlakenauge. An zwei Kindern und zwei erwachsenen ambulatorischen Individuen der Diagnose wegen gezeigt.
Partieller Mangel der vordern Iris-Platte.

4. Ordnung: Nutritionskrankheiten bedingt durch abnorme Cohäsion.
1. Gattung: Nutritionskrankheiten durch erhöhte Cohäsion. Verwachsungen (*Stenoses*).
Verwachsung des Augenliedes mit dem Augapfel, *Symblepharum*.
Verwachsung der Augenliedränder unter einander, *Ankyloblepharum*.
Hasenauge, *Lagophthalmus*. An einem ambulatorischen Individuum der Diagnose wegen gezeigt.
Verschrumpfung des Augenliedknorpels.
Partielle Verwachsung der Hornhautblätter, *Cicatrix*.
Hornhautstaphylom, *Staphyloma corneae*.
Vordere Synechie, *Synechia anterior*.
Hintere Synechie, *Synechia posterior*. Auch an acht ambulatorischen Individuen blofs der Diagnose wegen gezeigt.
Pupillensperre, *Atresia pupillae*.
Künstliche Pupillenbildung. Auch an sechs Individuen der Diagnose wegen gezeigt.
Verwachsung des Thränennasencanales.

2. Gattung: Nutritionskrankheiten durch verminderte Cohäsion.
Erweichung der Hornhaut, *Malacia corneae*.
Auflösung des Glaskörpers, *Synchysis*. An sieben Individuen der Diagnose wegen gezeigt.

3. Gattung: Nutritionskrankheiten durch aufgehobene Cohäsion.

Ausfallen der Augenbraunhaare, *Alopecia superciliaris.* An zwei ambulatorischen Individuen der Diagnose wegen gezeigt.

Spalt der Regenbogenhaut, *Coloboma iridis.* An einem Individuum der Diagnose wegen gezeigt.

Wunden.

Geschwüre des Auges.

Geschwüre des Auges als Nachkrankheit. Auch an drei ambulatorischen Individuen blofs der Diagnose wegen gezeigt.

Thränensackfistel, *Fistula sacci lacrymalis.*

5. Ordnung: Nutritionskrankheiten bedingt durch veränderte Lage der Theile, (*Ectopia.*)

Einwärtskehrung des Augenliedrandes, *Entropium.*

Einwärtskehrung der Wimper, *Trichiasis.*

Auswärtsstülpung des Augenliedes, *Ectropium.*

Vorfall des obern Augenliedes, *Ptosis palpebrae superioris.*

Hornhautbruch, eigentlich Vorlagerung der *Membrana hydatodea, Keratocele.*

Vorfall der Regenbogenhaut, *Prolapsus iridis.* Auch an einem Individuum der Diagnose wegen gezeigt.

Vorlagerung der Linse, *Prolapsus lentis.*

Vorlagerung des Augapfels, *Exophthalmus.*

Ausdehnung des Thränensackes, *Dacryocystectasis.*

Thränensackbruch, *Hernia sacci lacrymalis.*

V. Secretionskrankheiten.

1. Ordnung: Augenkrankheiten bedingt durch erhöhte Secretion.

Wassergeschwulst der Augenlieder. *Oedema frigidum palpebrarum.* Auch an vier ambulatorischen Individuen der Diagnose wegen gezeigt.

Allgemeine Augapfelwassersucht. An zwei ambulatorischen Individuen der Diagnose wegen gezeigt.

Wassersucht der vordern Augenkammer, *Hydrops camerae oculi anterioris.*

Extensionsstaphylom der Hornhaut, *Staphyloma corneae pellucidum.* Auch an sechs ambulatorischen Individuen der Diagnose wegen gezeigt.

2. Ordnung: Augenkrankheiten bedingt durch verminderte Secretion.

Trockenheit des Augapfels, *Xerophthalmus*. Auch an sechs ambulatorischen Individuen blofs der Diagnose wegen gezeigt.

Trockenheit der Hornhaut.

3. Ordnung: Augenkrankheiten bedingt durch fehlerhafte Secretion mit Trübung der durchsichtigen Gebilde; Trübungen, Verdunklungen, (*Adiaphanoses.*)

1. Gattung: Im Parenchym der Hornhaut.

Trübungen der Hornhaut entzündlicher Art.

Nagel der Hornhaut, *Unguis.*

Fleck, *Macula;* Leucom, *Leucoma;* Narbe, *Cicatrix.*

Hornhautverdunklung maculöse oder leucomatöse, *Obscuratio corneae maculosa vel leucomatosa.*

2. Gattung: In der Pupille.

Durch plastische Lymphe.

3. Gattung: In den Feuchtigkeiten.

Trübungen der wässerichten Feuchtigkeit.

1. Durch Lymphe,
2. durch eiterartige Materie.

Das Eiterauge, *Hypopium.*

3. Durch Blut.

Trübung des Glaskörpers, *Glaucoma.*

4. Gattung: Im Linsensysteme.

Inhaltsverzeichnifs.

Seite

Aegilops 333

Amaurosis *389.* 64

Amaurose glaucomatöse 225

Amblyopia amaurotica 55. 56. 74. 136

Amblyopie glaucomatöse 225. 235

Ankyloblepharum *364*

Ankylops *333.* 334

„ *complicatus* 334

Apfelauge 135. 381

Atonia palpebrae superioris 35. 134

Atresia pupillae . . *382.* 164. 166. 168. 169. 258. 262

Atrophia bulbi *74.* 137

Atrophie des Augapfels 74. 137

Augapfelentzündung allgemeine 10. 15

„ gichtische *223.* 243

Augapfelentzündung allgemeine traumatische . . . *4.* 7

Augencatarrh . . . . . *39.* 41. 45. 48 bis 50. 54

Augenentzündung catarrhalische . *39.* 41. 45. 48 bis 50. 54

„ catarrhalisch-rheumatische *193.* 195 bis 213. 329

„ catarrhalisch-scrophulöse *321*

„ gichtisch-rheumatische . . . *252.* 253

„ rheumatische . . . *151.* 160. 162. 163

„ rheumatisch-catarrhalische . . *216.* 218

Augenentzündung rheumatische mit chronischer Augenliedblennorrhoe *200*

„ rheumatisch-scrophulöse mit chronischer Augenliedblennorrhoe *322*

„ rheumatisch-syphilitische . . . *264*

„ scrophulöse *269.* 274

„ scrophulöse erethische 269 bis 272. 281 bis 289

„ scrophulöse mit Hornhautentzündung . 306

„ scrophulöse mit Pannus . . . *270.* 274

Seite

Augenentzündung scrophulöse torpide 274. 289. 294 bis 296. 301
„ scrophulöse, torpid-erethische . 276. 278. 304
„ scrophulös-rheumatische *324*
„ syphilitisch-rheumatische . . *266. 267*
„ traumatische *1. 17*
„ variolöse mit Regenbogenhautentzündung . *325*
Augenfell vasculöses *270. 372.* 60. 62. 67. 68. 74. 75. 77. 79 82. 153. 204. 211. 274. 302
Augenliedblennorrhoe chronische *58.* 59. 61. 62. 64. 66. bis 69 71. 73. 75. 77. 78. 82. 199. 322
Augenlied- und Augapfelblennorrhoe acute *82.* 72. 84. 87 bis 89 91. 93. 96. 97. 101. 102. 104 bis 107. 112 bis 114. 116. 118. 119. 121. 125. 127. 130 132. 141
Augenlied- und Augapfelblennorrhoe mit erethisch-torpidem Character *94.* 96. 97. 125
Augenlied- und Augapfelblennorrhoe mit synochösem Character *99.* 101 102. 104. 107
Augenlied- und Augapfelblennorrhoe mit torpidem Character *84.* 87 bis 89. 91. 93. 121
Augenlied- und Augapfelblennorrhoe acute gichtische . . *125*
„ „ „ gonorrhoische . *127*
„ „ „ der Neugebornen 143. 145
Augenliedentzündung phlegmonöse *36*
„ traumatische *31. 32*
Augenliederdrüsenentzündung scrophulöse erethische . *271.* 288
„ „ torpide . 274. 302
Augenliederkrampf *272.* 51. 53
Augenliederkrampf scrophulöser . . *272* bis 277. 288
Augenliedschwiele 271. 289
Augenschwäche 55. 56. 74. 136. 235
Augentrockenheit 357
Ausdehnung des Thränensackes . . 343. 348. 352 bis 354
Auswärtsstülpung des Augenliedes . . *360* bis 362. 73. 133
Balggeschwulst *363*
Bersten der Hornhaut 99. 129
Bindehautblennorrhoe acute *82.* 72. 84. 87 bis 89. 91. 93. 96. 97 101. 102. 104 bis 107. 112 bis 114. 116. 118 119. 121. 125. 127. 130. 132. 141

Seite

Bindehautblennorrhoe acute der Neugebornen . . 143. 145
„ „ gichtische *125*
„ „ gonorrhoische . . . *127*. 126
Bindehautentzündung traumatische 17
Bindehaut - und Hornhautentzündung traumatische . . 18
Blennorrhoe chronische des Thränensackes . . 336. 356
Blepharitis glandulosa scrophulosa erethica . . *271*. 288
„ „ „ *torpida* . . 274. 302
„ *phlegmonosa* *36*
„ *traumatica* *31*. 32
Blepharoblennorrhoea chronica *58*. 59. 61. 62. 64. 66 bis 68 71. 75. 77. 78. 82. 199. 322
Blepharo- et Ophthalmoblennorrhoea acuta *82*. 72. 84. 87 bis 89. 91. 93. 96. 97. 101. 102. 104 bis 107 112 bis 114. 116. 118. 119. 121. 125. 127 130. 132. 141
Blepharospasmus scrophulosus . . *272* bis 277. 288
Blutauge 261. 328
Blutcongestion active zum Auge . . 55. 56. 235. 278
„ „ „ „ durch fremde Körper *29*. 56. 57
Blutextravasat in der Scleroticalbindehaut 148
„ in die vordere Augenkammer . 236. 261. 328
„ zwischen die Hornhautblätter 163. 173. 184. 236
Blutschwamm des Auges 369
Blutung spontane der Iris 132
„ „ der Scleroticalbindehaut 221
Cataracta . . . . . *386* bis 389. 136
„ *capsularis* 26
„ *capsulo - lenticularis* 74. 385
„ *glaucomatosa* 224
Ceratocele 113. 152. 205. 206. 270
Chalazium *364*. 38
Chemosis traumatica *1*. 3
Chorioideitis idiopathica 225
Cicatrix *379*. 134
Cirsophthalmus *370*
Clavus 382
Condylome der Iris 255
Conjunctivitis et Keratoditis traumatica . . . *18*

Seite.
Conjunctivitis, Keratoditis et Hydatoditis traumatica 19. 21. 23
Conjunctivitis scrophulosa 269. 274
Conjunctivitis traumatica 17
Dacryoblennorrhoea chronica 336. 356
Dacryocystitis 329. 330
Dacryocystoblennostasis . . . . 342. 352 bis 354
Dörrsucht des Augapfels 74. 137
„ der Iris 224. 246
Doppelreihe der Augenliedhaare 359
Dyſstichiasis 359
Ectropium 360
„ *palpebrae sarcomatosum* . . 73. 133. 360 bis 362
Einwärtskehrung des Augenliedrandes 356. 73
„ der Augenliedwimpern . . . 358. 73
Eiterauge 326. 207. 253
Entartung sarcomatöse der Augenliedbindehaut . . . 133
„ wuchernde der Scleroticalbindehaut . . . 369
Entropium 356. 73
Entzündung idiopathische der Aderhaut 225
„ rheumatische der Capsel der wässerichten Feuchtigkeit mit Wassersucht und Hornhautentzündung 185 190. 213. 329
Entzündungsformen catarrhalische 39
„ gichtische 223
„ phlegmonöse 36
„ rheumatische 151
„ rothlaufartige 148
„ scrophulöse 268
„ syphilitische 254
„ traumatische 1
Entzündung traumatische der Bindehaut und Hornhaut . 18
„ „ der Bindehaut, der Hornhaut und der Membran der wässerichten Feuchtigkeit 19. 21. 23
„ „ der Membran der wässerichten Feuchtigkeit 26
„ „ der Scleroticalbindehaut . . 17
Erweichung der Hornhaut . . . 87. 99. 129. 135. 177
Erysipelas bulbi 148

Seite

Er sipelas palpebrarum *150*
Exophthalmia fungosa *369*
Exophthalmus *371*
Extensionsstaphylom 74. 192
Fistula sacci lacrymalis *335.* 334. 336
Fleck *379.* 134
Fleischauswuchs *362.* 336
Fliegenkopf 135. 381
Flügelfell *374*
Fungus haematodes oculi 369
Fungus medullaris oculi 369
Gerstenkorn *37.* 149
Gerstenkorn scrophulöses 38
Geschwüre des Augapfels 18. 21. 23. 74. 78. 87 bis 89. 93. 103
106. 113. 114. 117. 121. 129 bis 132. 135
140. 152. 162. 163. 194. 195. 197. 199. 201
205 bis 209. 253. 262. 270. 274. 288. 295
296. 299. 300. 301. 304. 325. 326.
Gesichtsschwäche torpide 55. 74. 136
Glaucom . . . . . 224 bis 230. 234
Glaucoma . . . . . 224 bis 230. 234
Haemophthalmus 261. 328
Hagelkorn *364.* 38
Hautausschläge chronische der Augenlieder 274 bis 276. 297. 298
302. 303. 306
Hernia corneae . . . . . 113. 152. 205. 206. 270.
„ *sacci lacrymalis* 344. 351
Hordeolum *37.* 149
Hornhautbruch 113. 152. 205. 206. 270
„ complicirter 270
Hornhautentzündung rheumatische *170.* 174. 177. 178. 180. 183
„ „ mit Blutgefäfsentwiklung . *173*
„ „ mit Lymphexsudat . . *173*
„ „ ohne Blutgefäfsentwicklung *172*
„ rheumatische mit *Hydatoditis* und Augencatarrh *213*
„ scrophulöse . *307* bis 311. 313. 316 bis 320
„ traumatische 26
Hornhautstaphylom *378*
„ partielles 123. 135. 378

Seite

Hornhautstaphylom totales 135. 277. 378
Hornhautverdunklung 380. 131. 134
„ partielle 379
Hydatis *376*
„ *palpebrarum* 377
„ *scleroticae* 376
Hydatoditis et Keratoditis rheumatica cum hydrope 185. 187 190 bis 192. 213. 329
Hydatoditis traumatica *26*
Hydrops camerae oculi anterioris 74. 135. 185. 187. 188. 190 191. 192. 211. 215. 329
Hyperkeratosis 192
Hypopium *326*. 207. 253
Iritis arthritica *246*. 248. 250. 252
„ *arthritico-syphilitica* *263*
„ *rheumatica acuta* *164*. 166
„ „ *chronica* *168*. 169
„ *syphilitica* *254*. 256. 259. 260. 261
„ *syphilitica cum Blepharoblennorrhoea chronica* . *267*
Keratocele 113. 152. 205. 206. 270
Keratoditis rheumatica *170*. 172 bis 174. 177. 178. 180. 183
„ „ *cum Hydatoditide et catarrho* . 213
„ *rheumatica cum Hydatoditide et Hydrope cam. oculi anterioris* . . . 185. 190. 213. 329
„ *scrophulosa* . . *307* bis 311. 313. 316 bis 320
Keratoditis traumatica 26
Keratomalacia 87. 99. 129. 135. 177
Krebsgeschwüre des Augenliedes *365*. 368
Lähmung des obern Augenliedes 35. 134
Lähmung der vordern Wand des Thränensackes . . . 351
Leucom *379*. 134
Leucoma *379*. 134
Lichtscheue 53. 158. 198
Lichtsehen 224. 244
Luscitas 134
Macula *379*. 134
Malacia corneae 87. 99. 129. 135. 177
Malum 381
Mangel partieller der vordern Irisplatte 385

Seite

Markschwamm des Auges 369
Melon 135. 381
Mückenkopf 88. 135. 381
Myocephalon 135. 381
Nagel der Hornhaut . . . 21. 152. 201. 207 bis 210. 325
Nagelkopf 382
Narbe *379.* 134
Nasenwinkelgeschwulst entzündliche *333.* 334
Nebelfleck 379
Obscuratio corneae *380.* 131. 134
„ „ *leucomatosa* 380
„ „ *maculosa* *301.* 380
„ „ *partialis* 379
Oedema bulbi calidum *149.* 37. 163. 330
„ *palpebrarum frigidum* 150
Oedem der Augenlieder 150
„ entzündliches des Augapfels . . *149.* 37. 163. 330
Ophthalmia arthritico-rheumatica . . . *252.* 253
„ *catarrhalis* . . . *39.* 41. 45. 48 bis 50. 54
„ „ *rheumatica* . *193.* 195 bis 198. 329
„ *rheumatica* *151*
„ *rheumatico-catarrhalis* *216.* 218
„ *rheumatico-syphilitica* *264*
„ *syphilitico-rheumatica* *266. 267*
„ *scrophulosa* *269.* 274
„ „ *cum Keratitide* 306
„ „ *cum Panno* *270.* 274
„ „ *torpida* . . 274. 294 bis 296. 301
„ „ *torpido-erethica* . . 276. 278. 304
„ *variolosa* *325*
Ophthalmie catarrhalisch-rheumatische mit chronischer Augenliedblennorrhoe *198*
Ophthalmie catarrhalisch-rheumatische mit Hypopium . *206*
„ „ „ mit Keratocele . *205*
„ „ „ mit Pannus . . *203*
„ „ „ mit Pannus und *Hydatoditis* . . . *211*
„ „ „ mit Unguis . . *207*

Seite

Ophthalmie rheumatisch-scrophulöse mit chronischer Augenliedblennorrhoe 322
Ophthalmitis arthritica 223. 243
„ *traumatica* 1. 17
Ophthalmophlebitis chronica 234
Pannus 270. 372. 60. 62. 67. 68. 74. 75. 77. 79. 82. 153. 204. 211. 274. 302
Panophthalmitis 10. 15
„ *traumatica* 4. 7
Photophobie 53. 158. 198
Photopsie 224. 244
Phthisis bulbi 3. 6. 25. 137
„ *corneae* 25. 35. 74. 137
Prolapsus iridis 381. 30. 54. 67. 74. 88. 121. 135. 152. 270. 274
Pterygium 374
„ *crassum* 376
„ *tenue* 374
Ptosis palpebrae superioris 74. 133
Pupille künstliche 383
Pupillensperre . . . 382. 164. 166. 168. 169. 258. 262
Regenbogenhautentzündung gichtische . . 246. 248. 250. 252
„ gichtisch-syphilitische . . 263
„ rheumatische acute . . 164. 166
„ rheumatische chronische . 168. 169
„ syphilitische 254. 256. 259. 260. 261
„ syphilitische mit chronischer Augenliedblennorrhoe . . . 267
Resorptionsgeschwüre 88. 98. 113. 114
Rhexis oculi 129
Rothlauf der Augenlieder 150
„ des Augapfels 148
Sarcoma 362
„ *pensile* 336
Schiefstehen des Auges 134
Schwund eitriger der Hornhaut 25. 35. 74. 137
Scirrhus palpebrae 365
Scleritis et Keratoditis rheumatica . . 151. 160. 162. 163
Sensibilität erhöhte des Auges 51. 53. 136
Staar grauer . . . . . 386 bis 389. 26. 136. 224

Seite

Staar schwarzer 389. 64. 385
Stagnation des Thränensackschleimes . . . 342 352 bis 354
Staphyloma corneae 378
„ „ *partiale* 123. 135. 378
„ „ *pellucidum* 74. 192
„ „ *totale conicum* 135. 378
„ „ „ *sphaericum* . . 135. 277. 378
„ *iridis* 88
„ *racemosum* 35. 88
„ *scleroticae* 224
Stenochoria . . . . . 336. 337. 351 bis 354
Symblepharum 364
Synechia anterior 136. 381
„ *posterior* 136. 260
Synechie hintere 136. 260
Synechie vordere 136. 381
Taraxis traumatica 17. 25
Thränensackbruch 344. 351
Thränensackentzündung 329. 330
Thränensackfistel 335. 336
Thränensackfistel unechte 334
Thränenträufeln 133
Tophi der Augenhöhlenknochen 371
Totalstaphylom der Hornhaut kegelförmiges . . 135. 378
Totalstaphylom der Hornhaut kugelförmiges . 135. 277. 378
Traubenstaphylom 35. 88
Trichiasis 358. 73
Tumor cysticus 363
Tylosis 271. 289
Ulcus carcinomatosum palpebrae 365. 368
Umstülpung des untern Augenliedes 73. 133
Unguis . . . . . 21. 152. 201. 207 bis 210. 325
Uveitis chronica 170
Varicosität des Augapfels 370
Verdunklung maculöse der Hornhaut 301. 380
Verengerung des Thränennasencanales . 336. 337. 351 bis 354
Verhärtung scirrhöse des Augenliedes 365
Verknotung des Augenliedrandes . . 54. 271. 289. 304
Verschrumpfung des Augenliedknorpels . . . 73. 357

Seite

Verwachsung der Augenliedränder *364*
„ des Augenliedes mit dem Augapfel . . *364*
„ partielle der Hornhautblätter . . 134. 379
„ des Thränennasencanales 337
Vorfall der Iris *381*. 30. 54. 67. 74. 88. 121. 135. 152. 270. 274
Vorfall des obern Augenliedes 74. 133
Vorlagerung der Linse 87
Vorlagerung des Augapfels *371*
Wasserblase *376*
Wassersucht der Augenkammer 74. 135. 185. 187. 188. 190. 191 192. 211. 215. 329.
Wolkenfleck 379
Wucherung der Bindehaut 59. 62. 64. 82. 133. 147. 199. 360. 362
„ der *Hydatodea* 264
„ der *Iris* 255. 259
„ der Linsencapsel 265
„ der Schleimhaut des Thränenschlauches . 337. 354
Wunden 25. 26. 30. 32
Xerophthalmus 357

Verbesserungen.

Seite 15 Zeile 4 lies: ihrer statt seiner.
„ 36 „ 1 „ wieder „ weider.
„ 47 „ 6 „ krankhaft statt hrankhaft.
„ 73 in der Anmerkung lies: Justus statt Julius.
„ 137 in der Anmerkung „ Justus „ Julius.
„ 139 Zeile 26 lies: Calam. statt Calom.
„ 149 „ 25 „ Chalazium statt Chalaziun.
„ 157 „ 26 „ Sarsap. statt Sarsab.
„ 169 „ 21 „ Lungenknoten statt Lugenknoten.
„ 175 „ 9 „ Ipecac. statt Impecac.
„ 185 „ 2 „ arcano „ acano.
„ 189 in der Anmerkung lies: Walther's statt Walthen's.
„ 195 Zeile 14 lies: Füfsen statt Flüfsen.
„ 214 „ 23 „ Calomelan. statt Calomean.
„ 215 „ 24 „ digit. purp. „ digit. pup.
„ 240 in der Anmerkung lies: Hufeland's statt Hufelan's.
„ 276 Zeile 28 lies: äufserst statt äufsers.
„ 310 „ 38 „ tingirt „ fingirt.
„ 329 in der Anmerkung lies: Ammon statt Amon.
„ 342 in der Anmerkung lies: Stehen „ Sehen.
„ 362 Zeile 20 lies: linken statt rechten.

1.

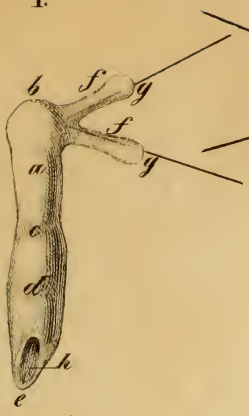

2.

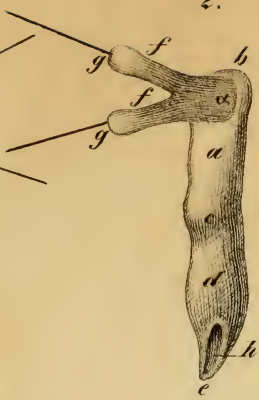

3.

4.

5.

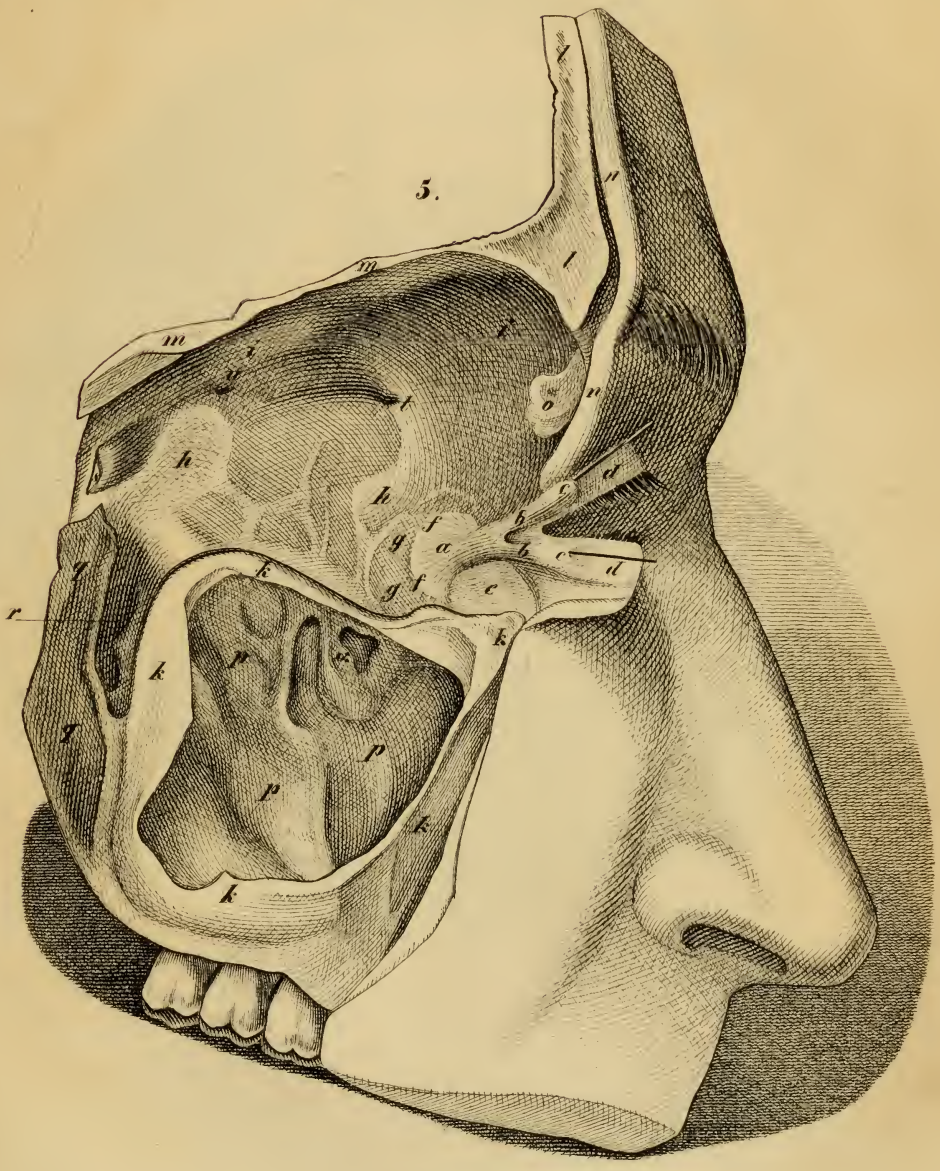

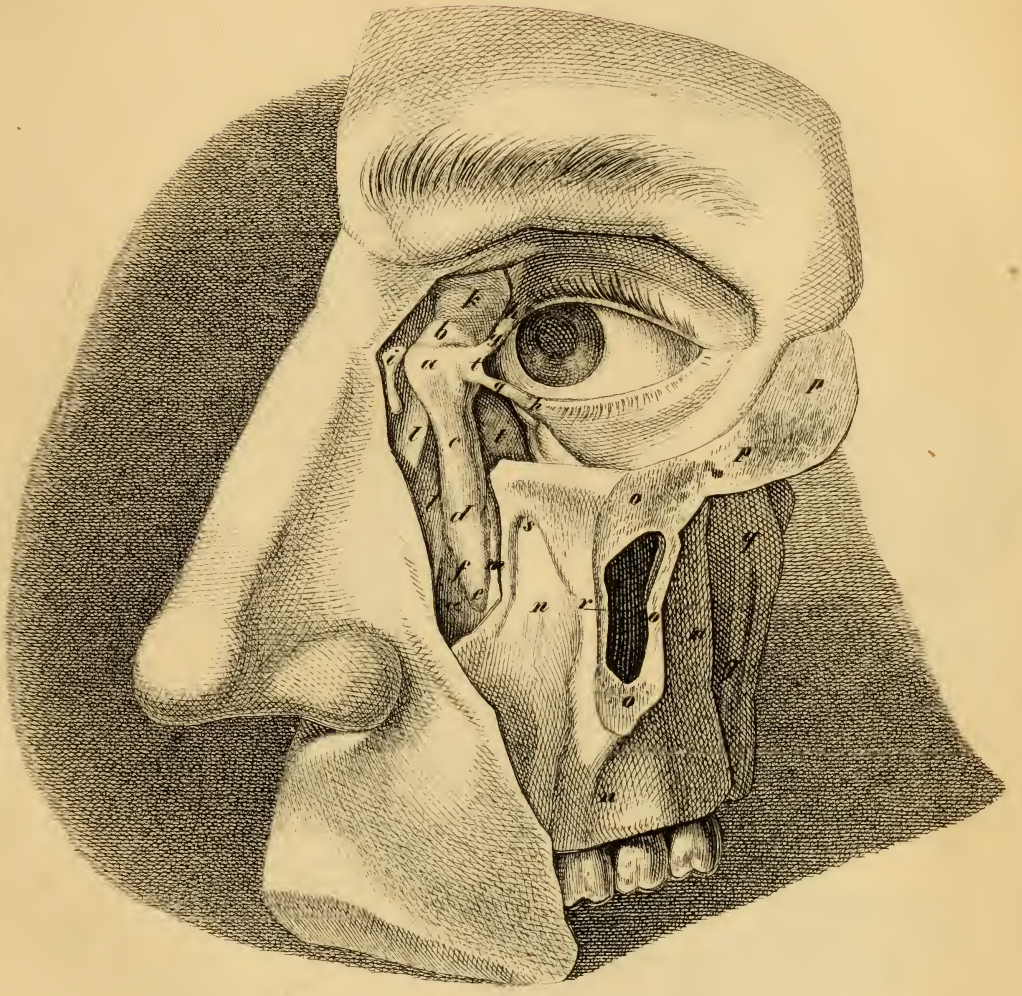

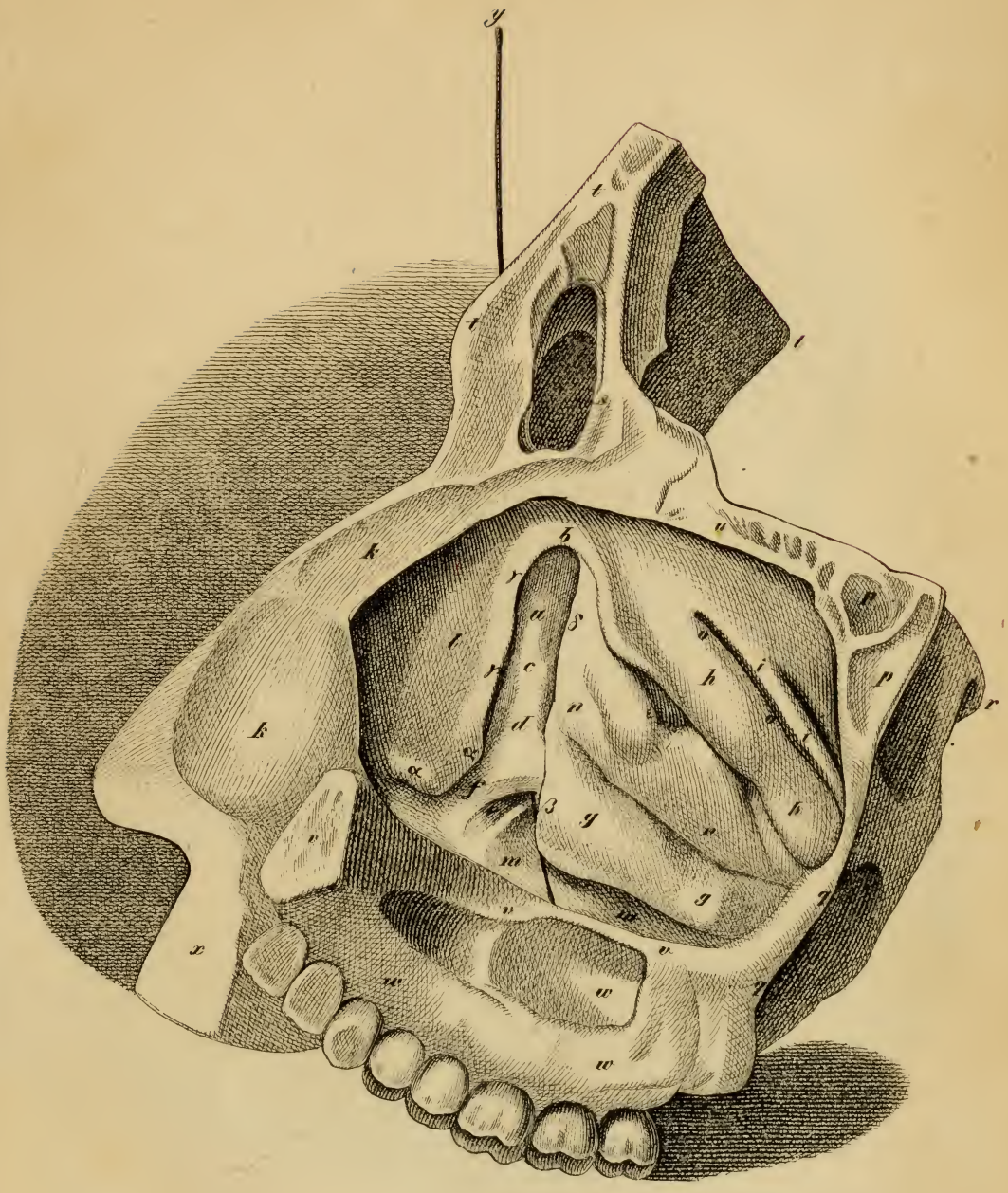
y
t
t
t
u
k
b
γ
a
δ
l
c
h
i
p
p
r
k
d
n
α
α
f
β
g
h
v
m
g
q
v
v
x
w
w
q
w

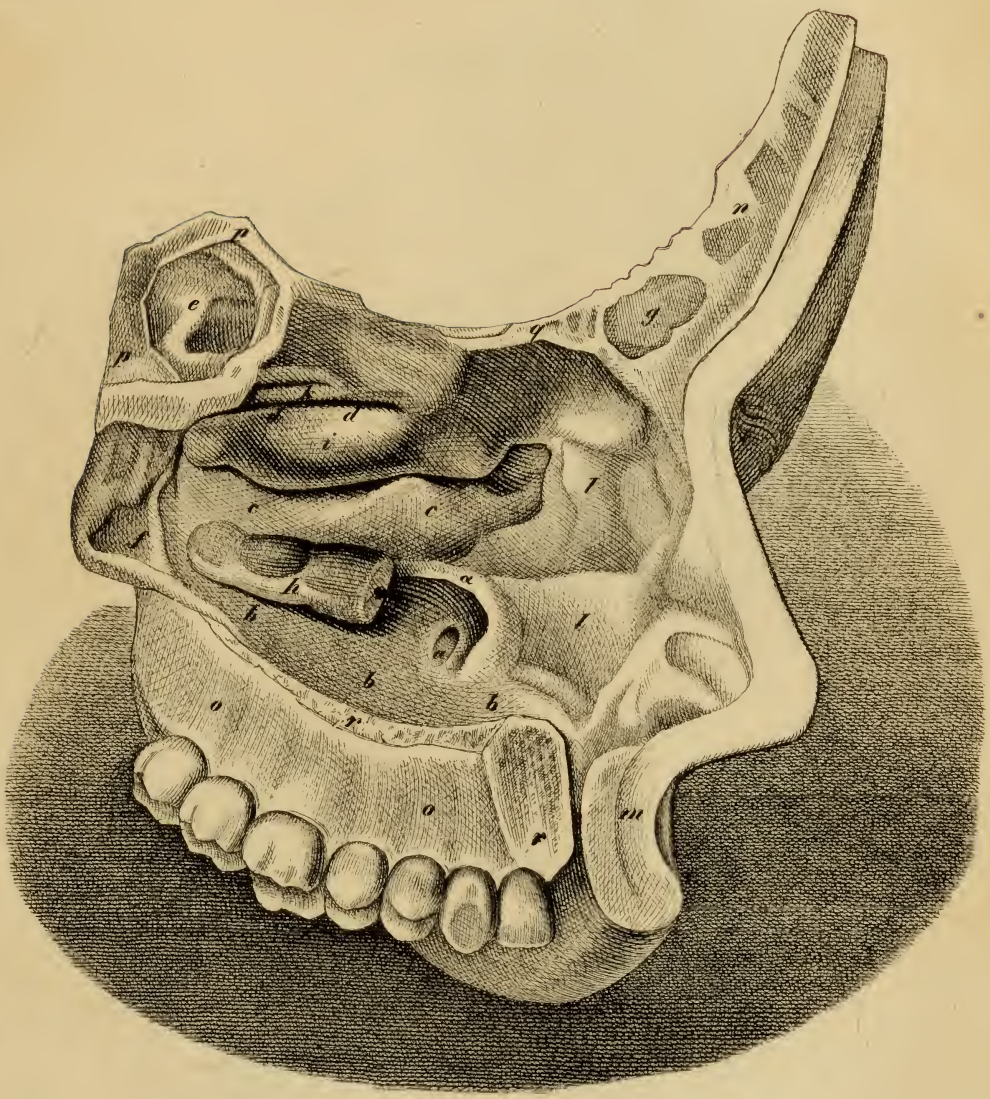
p
e
p
d
i
c
c
f
h
a
b
l
l
b
b
o
r
o
r
m
n
g
q

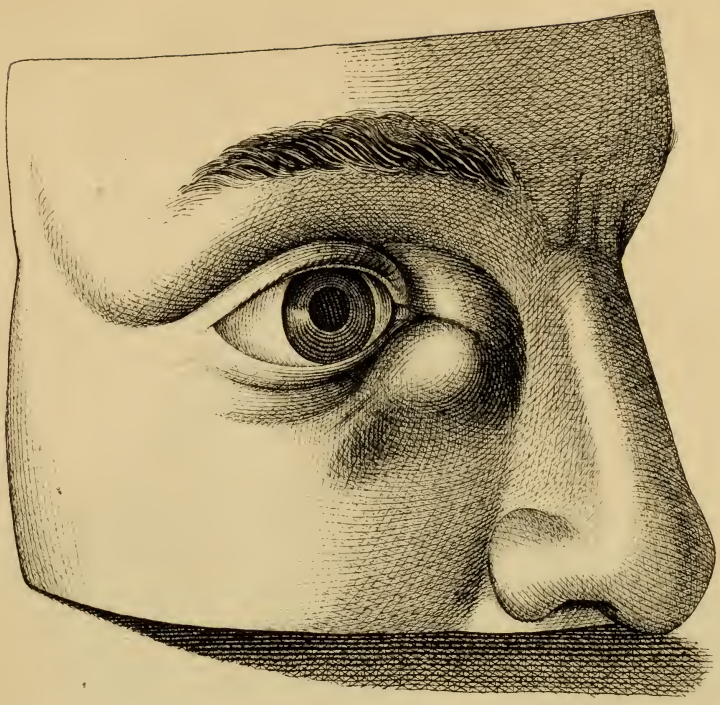

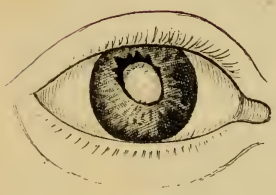



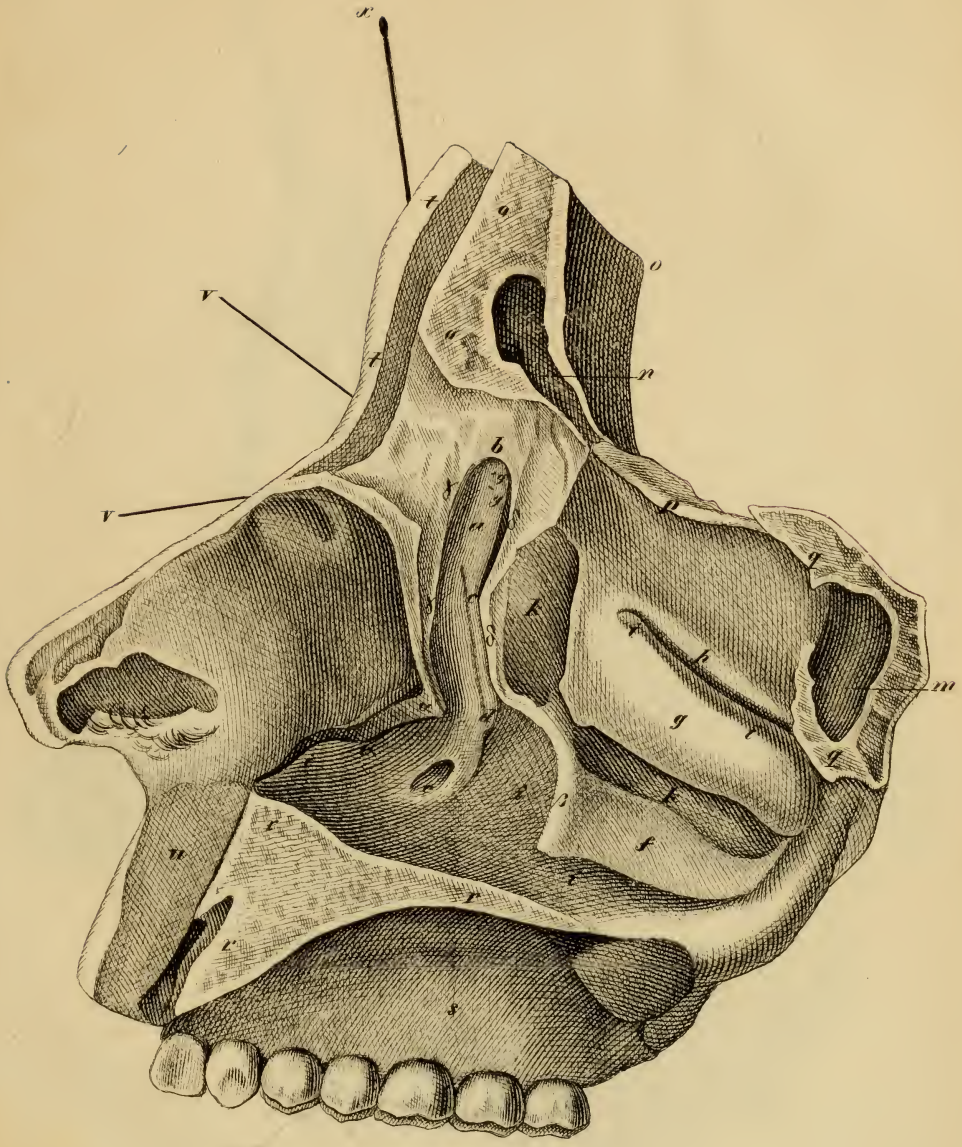
x
v
v
t
t
o
o
n
b
p
q
k
m
g
f
r
s
u

u
t
s
m
o
l
p
t
k
i
f
e
k
d
e
h
g
b
d
g
r
r
n
q
q